



## Réalisation technique du LEV de la petite veine saphène. ELA technique of the small saphenous vein.

Lugli M.

### Résumé

Les varices de la petite saphène sont moins fréquentes que les varices de la grande saphène, mais leur traitement chirurgical est beaucoup plus difficile.

Par conséquent, l'utilisation de l'**ablation laser endoveineuse** (LEV) pour corriger l'incompétence de la petite saphène a été considérée comme très intéressante, en raison de l'absence de nécessité d'effectuer une crossectomie.

La complication la plus fréquente et la plus redoutable est la survenue de paresthésies liée à un dommage thermique du nerf tibial. Le nerf tibial présente un risque de dommage thermique dans la région de la jonction saphéno-poplitée et le nerf sural au niveau des deux tiers inférieurs de la jambe.

Mais aujourd'hui l'évolution technique du LEV a réduit de façon considérable ce risque. La plupart des séries publiées ont montré que le traitement par le LEV a des résultats au moins équivalents à ceux de la chirurgie.

D'autre part, les résultats de la sclérothérapie échoguidée à la mousse de la petite saphène sont dans le moyen terme presque superposables.

Le traitement LEV de la veine petite saphène peut être réalisé complètement sous anesthésie locale et doit être effectué sous contrôle échographique.

Le traitement est recommandé seulement au niveau du tiers supérieur de la jambe pour réduire le risque de dommage nerveux, sans diminuer l'efficacité du traitement.

Le réglage de la puissance, la modalité de tir et l'énergie délivrée dépendront de la longueur d'onde de l'appareil laser utilisé et de l'expérience de l'opérateur.

Le traitement LEV de la petite saphène est sans doute une technique efficace et superposable à la chirurgie ouverte.

Une indication correcte et une technique d'exécution rigoureuse sont la base pour avoir des résultats satisfaisants.

**Mots-clés :** petite saphène, chirurgie ouverte, ablation thermique, sclérothérapie, laser endoveineux.

### Summary

Varices of the small saphenous vein are less frequent than those of the large saphenous vein but their surgical treatment is much more difficult.

Consequently, the use of **endovenous laser ablation (ELA)**, to correct incompetence of the small saphenous vein is considered to be a very interesting procedure due to the absence of the need to perform a crossectomy.

The most frequent and most serious complication is the advent of paresthesias linked to thermal damage to the tibial nerve. The tibial nerve presents a risk of thermal damage to the sapheno-popliteal region and to the sural nerve in the lower two-thirds of the leg.

Currently, the technical development of ELA has considerably reduced this risk. Most of the published literature shows that ELA treatment produces results that are at least equivalent to those of surgery.

Furthermore, the results of echo-guided foam sclerotherapy applied to the small saphenous vein are almost superimposable in the medium term.

ELA treatment of the small saphenous vein can be performed entirely under local anæsthetic and must be performed under echographic control.

The treatment is only recommended for the upper third of the leg to reduce the risk of nerve damage without reducing the efficacy of the treatment.

Control of the power, the method of administration and the power delivered depend on the wavelength of the laser device used and the operator's experience.

ELA treatment of the small saphenous vein is almost certainly an effective technique that can be superimposed on open surgery. The correct indication and a carefully applied technique are the basic requirement for producing satisfactory results.

**Keywords:** small saphenous vein, open surgery, thermal ablation, sclerotherapy, endovenous laser.

## Réalisation technique du LEV de la petite veine saphène.

### Introduction

Les varices de la petite saphène sont moins fréquentes que les varices de la grande saphène. Par contre, le traitement chirurgical de la petite saphène est beaucoup plus difficile :

- l'abord chirurgical de la jonction saphéno-poplitée est compliqué par les fréquentes origines hautes de la petite saphène elle-même et par l'anatomie des nerfs de la fosse poplitée ;
- en plus, les varices récurrentes de la jonction saphéno-poplitée, après chirurgie ouverte, sont d'habitude très compliquées sur le plan anatomique [1].

Pour ces raisons, la possibilité d'utiliser une technique endoveineuse comme l'**ablation laser endoveineuse** (LEV) pour corriger l'incompétence de la petite saphène est apparue immédiatement très intéressante [2, 3], en raison de l'absence de nécessité d'effectuer une crossectomie.

Les premières expériences de LEV à ce niveau ont montré que la complication la plus fréquente est la survenue de paresthésies liées à un dommage thermique du nerf tibial, la plupart transitoires [4, 5, 6] et directement proportionnelles à l'augmentation du LEED (*linear endovenous energy density*) [7].

Plusieurs études anatomiques ont précisé l'anatomie de la région poplitée afin d'identifier le parcours de la petite saphène par rapport principalement aux nerfs tibial et sural [8, 9].

Plus précisément, le nerf tibial présente un risque de dommage thermique dans la région de la jonction saphéno-poplitée.

Dans les deux-tiers de la jambe, c'est le nerf sural qui est à risque en raison de l'absence du fascia profond entre lui-même et la petite saphène.

**Par conséquent, le segment « sûr » pour effectuer un traitement thermique à bas risque de dommage nerveux est le premier tiers de la jambe** [10].

La plupart des séries ont montré que le traitement LEV est au moins équivalent à la chirurgie ouverte pour l'abolition du reflux, en termes d'amélioration de la qualité de vie et du VCSS (*venous clinical severity score*) [11, 12].

Il faut aussi considérer les résultats de l'UGFS (sclérothérapie échoguidée à la mousse) de la petite saphène, qui sont dans le moyen terme presque superposables au LEV [13].

Le seul essai contrôlé randomisé récent a montré que le traitement LEV de la petite saphène fournit les mêmes résultats que la chirurgie ouverte sur le plan clinique et de l'amélioration de la qualité de vie et du VCSS, mais avec une significative diminution des complications (douleur et paresthésies) associée à une guérison plus rapide [14].

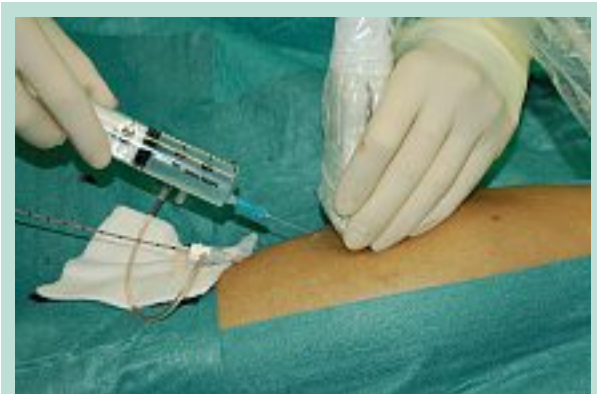

FIGURE 1

Le suivi de cette série est de 12 mois.

**Selon les recommandations en pratique clinique établies par la *Society (for) Vascular Surgery* (États-Unis) et l'*American Venous Forum*, les guidelines 11.1 et 11.2 établissent un grade de recommandation 1B, en faveur de l'ablation thermique endoveineuse dans le traitement de l'incompétence saphène, sans différencier entre petite et grande saphène** [15].

### Technique

#### Position du patient

La position idéale pour l'abord de la veine petite saphène est la position à plat ventre. La position anti-Trendelenburg 15-20° est recommandée pour avoir un meilleur remplissage de la veine et faciliter la ponction (**Figure 1**).

#### Écho-marquage

Le marquage de la petite saphène peut être réalisé sur le lit opératoire afin d'obtenir.

- la définition du trajet de la veine ;
- l'identification de la jonction saphéno-poplitée et la définition de sa morphologie ;
- l'identification quand c'est possible des nerfs de la fosse poplitée et ses rapports avec la saphène même ;
- le calibre de la veine ;
- la présence de perforantes et/ou tributaires sur le segment à traiter ;
- la définition de la morphologie du tronc de la veine : tubulaire ou sinueuse ;
- l'identification du point de cathétérisme.

Il faut souligner qu'un bilan préliminaire par écho-Doppler doit être réalisé systématiquement. Il s'agit d'un élément fondamental pour l'indication du traitement LEV.

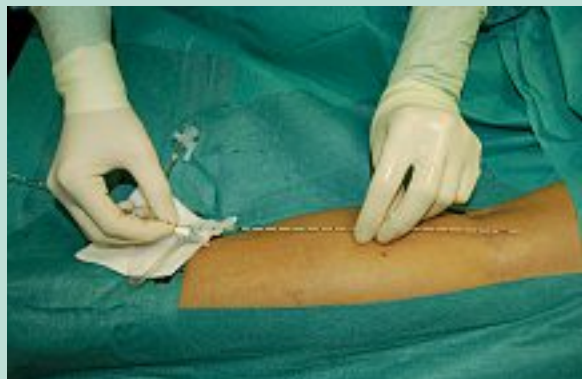

FIGURE 2

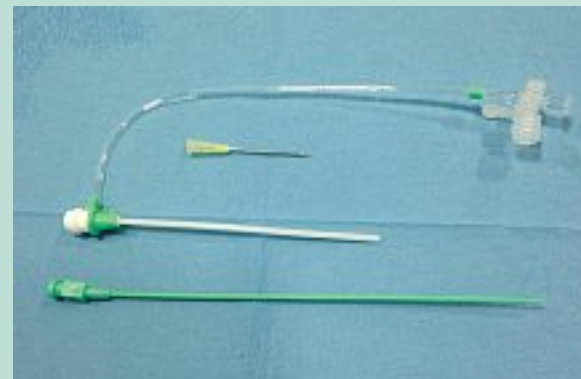

FIGURE 3

### Cathétérisme de la veine

Le cathétérisme de la veine petite saphène à mi-mollet (tiers supérieur de la jambe) est recommandé pour réduire le risque de dommage nerveux sans diminuer l'efficacité du traitement [16].

La ponction de la veine est effectuée sous contrôle échographique après anesthésie locale du point identifié.

L'utilisation d'aiguille et de guides très fins permet d'habitude, la mise en place d'un introducteur 5 ou 6 Fr, selon que la fibre laser utilisée est respectivement linéaire ou radiale (**Figure 2**).

L'utilisation du kit pour cathétérisme radial, avec guide 0,021, est idéale aussi pour les veines de petit calibre (**Figure 3**).

Si le cathétérisme percutané n'est pas efficace, un abord chirurgical ouvert par micro-incision peut être réalisé (**Figure 4**).

### Mise en place de la fibre laser

**La fibre laser est montée dans la petite saphène jusqu'à 2 cm de la jonction saphène-poplitée. Cette manoeuvre doit être sous contrôle échographique.**

Il faut chercher attentivement la présence du nerf tibial au niveau de la crosse, en sachant que la fosse poplitée est à risque pour le dommage de ce nerf.

S'il n'est pas possible de l'identifier, il est nécessaire d'effectuer une distribution très attentive de la solution anesthésique autour de la veine, afin d'obtenir son détachement des structures environnantes.

L'anesthésie locale peut n'être injectée seulement qu'après la mise en place de la fibre, pour permettre son correct positionnement.

Après la mise en place de la fibre, l'inclinaison du lit opératoire doit être changée en position de Trendelenburg pour vider la veine de son sang.

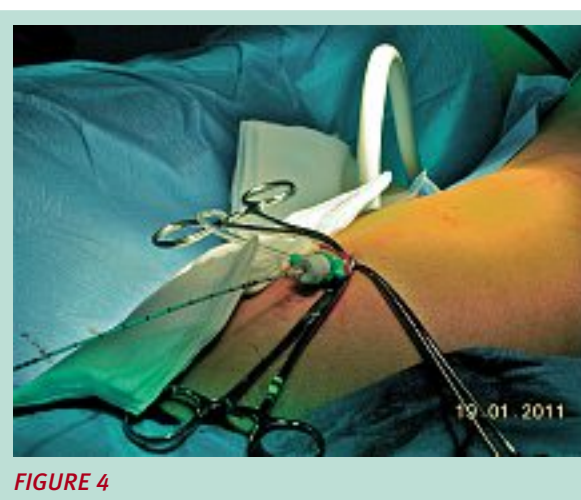


FIGURE 4

### Anesthésie

Le traitement LEV de la veine petite saphène peut être réalisé complètement sous anesthésie locale ou tumescent, soit avec injection manuelle ou avec pompe d'infusion (**Figure 1**).

La solution anesthésique habituelle est la xylocaïne en pourcentage variable selon les différents auteurs (1-0,5 %).

La solution anesthésique est injectée sous contrôle échographique, ce qui permet de réaliser un manchon liquide autour de la veine.

Cet élément est très important pour réduire le risque de brûlure périveineuse et pour séparer de la veine elle-même des structures sensibles à la chaleur (nerfs, peau).

La quantité de solution anesthésique demandée pour obtenir un effet antalgique adéquat peut varier de 100 à 200 ml, selon la dimension de la jambe et la longueur du segment veineux à traiter.

## Réalisation technique du LEV de la petite veine saphène.



FIGURE 5

### Traitement laser

Le réglage de la puissance, la modalité de tir (continu ou pulsé) et l'énergie délivrée dépendront de la longueur d'onde de l'appareil laser utilisé.

L'équipement plus actuel consiste dans un laser diode 1470 nm avec fibre radiale dual-ring (Biolitec®), qui permet de fractionner sur deux points l'émission d'énergie (Figure 5).

Avec cet appareil, la puissance suggérée est de 10 W avec une fluence de 60 J/cm. Le diamètre de la veine à traiter n'influence pas l'émission d'énergie ni le taux d'oblitération [17].

### Soins et contrôles postopératoires

Une compression excentrique et/ou des bas élastiques peuvent être utilisés, selon les préférences.

Une thérapie prophylactique antithrombotique est réservée aux patients à haut risque thrombotique.

D'habitude, un premier contrôle écho-Doppler postopératoire est effectué après une semaine.

## Conclusions

Le traitement LEV de la petite saphène est sans doute une technique efficace et superposable à la chirurgie ouverte, selon les critères actuels.

Si les études sur le traitement par LEV de la grande saphène sont nombreuses, les études spécifiques sur celui de la petite saphène sont en nombre limité et un seul essai contrôlé randomisé entre chirurgie ouverte et LEV a été publié [18].

Malgré le niveau de preuve encore limité, la chirurgie ouverte représente encore la technique la plus fréquemment appliquée, alors que le traitement par LEV a démontré une efficacité tout à fait considérable.

En plus, le taux de complications neurologiques, surtout avec les équipements de nouvelle génération, en particulier avec le laser 1470 nm et la fibre à tir radial, est mineur par rapport à celui décrit pour la chirurgie ouverte.

Une indication correcte et une technique d'exécution rigoureuse sont la base pour avoir des résultats satisfaisants.

## Références

- Perrin M., Guex J.J., Ruckley C.V., dePalma R.G., Royle P., Eklof B., et al. Recurrent varices after surgery (REVAS), a consensus document. *Cardiovasc. Surg.* 2000 ; 8 : 233-45.
- Park S.W., Hwang J.J., Yun I.J., Lee S.A., Kim J.S., Chang S.H., Chee H.K., Hong S.J., Cha I.H., Kim H.C. Endovenous laser ablation of the incompetent small saphenous vein with a 980-nm diode laser: our experience with 3 years follow-up. *Eur. J. Vasc. Endovasc. Surg.* 2008 Dec ; 36(6) : 738-42.
- Kontothanassis D., Di Mitri R., Ferrari Ruffino S., Zambrini E., Camporese G., Gerard J.L., Labropoulos N. Endovenous laser treatment of the small saphenous vein. *J. Vasc. Surg.* 2009 Apr ; 49(4) : 973-9.
- Desmytère J., Grard C., Stalnikiewicz G., Wassmer B., Mordon S. Endovenous laser ablation (980 nm) of the small saphenous vein in a series of 147 limbs with a 3-year follow-up. *Eur. J. Vasc. Endovasc. Surg.* 2010 Jan ; 39(1) : 99-103.
- Huisman L.C., Bruins R.M., van den Berg M., Hissink R.J. Endovenous laser ablation of the small saphenous vein: prospective analysis of 150 patients, a cohort study. *Eur. J. Vasc. Endovasc. Surg.* 2009 Aug ; 38(2) : 199-202.
- Park S.J., Yim S.B., Cha D.W., Kim S.C., Lee S.H. Endovenous laser treatment of the small saphenous vein with a 980-nm diode laser: early results. *Dermatol. Surg.* 2008 Apr ; 34(4) : 517-24.
- Pannier F., Rabe E., Maurins U. First results with a new 1470-nm diode laser for endovenous ablation of incompetent saphenous veins. *Phlebology* 2009 Feb ; 24(1) : 26-30.
- Uhl J.F., Gillot C. Anatomy and embryology of the small saphenous vein: nerve relationships and implications for treatment. *Phlebology* 2012 Dec ; 19.
- Schweighofer G., Muhlberger D., Brenner E. The anatomy of the small saphenous vein: Fascial and neural relations, saphenofemoral junction, and valves. *J. Vasc. Surg.* 2010 ; 51 : 982-9.
- Kerver A.L., van der Ham A.C., Theeuwes H.P., Eilers P.H., Poublon A.R., Kerver A.J., Kleinrensink G.J. The surgical anatomy of the small saphenous vein and adjacent nerves in relation to endovenous thermal ablation. *J. Vasc. Surg.* 2012 Jul ; 56(1) : 181-8.
- Tellings S.S., Ceulen R.P., Sommer A. Surgery and endovenous techniques for the treatment of small saphenous varicose veins: a review of the literature. *Phlebology* 2011 Aug ; 26(5) : 179-84.
- Carradice D., Samuel N., Wallace T., Mazari F.A., Hatfield J., Chetter I. Comparing the treatment response of great saphenous and small saphenous vein incompetence following surgery and endovenous laser ablation: a retrospective cohort study. *Phlebology* 2012 Apr ; 27(3) : 128-34.
- Darvall K.A., Bate G.R., Silverman S.H., Adam D.J., Bradbury A.W. Medium-term results of ultrasound-guided foam sclerotherapy for small saphenous varicose veins. *Br. J. Surg.* 2009 Nov ; 96(11) : 1268-7.
- Samuel N., Carradice D., Wallace T., Mekako A., Hatfield J., Chetter I. Randomized clinical trial of endovenous laser ablation *versus* conventional surgery for small saphenous varicose veins. *Ann. Surg.* 2013 Mar ; 257(3) : 419-26.

15. Lugli M., Maleti O., Perrin M. Commentaire à : Glovizky P. et al. The care of patients with varicose veins and associated chronic venous disease. Clinical Practice Guidelines of the SVS and AVF. J. Vasc. Surg. 2011 ; 53 : 2S-48S. Phlébologie 2011 ; 64(3) : 54-9.
  16. Doganci S., Yildirim V., Demirkilic U. Does puncture site affects the rate of nerve injuries following endovenous laser ablation of the small saphenous veins? Eur. J. Vasc. Endovasc. Surg. 2011 Mar ; 41(3) : 400-5.
  17. Chaar C.I., Hirsch S.A., Cwenar M.T., Rhee R.Y., Chaer R.A., Abu Hamad G., Dillavou E.D. Expanding the role of endovenous laser therapy: results in large diameter saphenous, small saphenous, and anterior accessory veins. Ann. Vasc. Surg. 2011 Jul ; 25(5) : 656-61.
  18. Shepherd A.C., Gohel M.S., Hamish M., Lim C.S., Davies A.H. Endovenous treatments for varicose veins over-taking or over-rated? Br. J. Surg. 2009 Nov ; 96(11) : 1268-73.
- 

[www.revue-phlebologie.org](http://www.revue-phlebologie.org)