



Cartographie en laser endoveineux. *Cartography of endovenous laser treatment.*

Allouche L., Néaume N.

Résumé

Le laser endoveineux pour le traitement des varices est une technique sûre et efficace développée maintenant depuis 12 ans dans la plupart des pays du monde.

Cette nouvelle technique d'ablation thermique doit nous amener à repenser la cartographie afin d'optimiser la procédure endoveineuse.

Celle-ci prendra en compte tant l'hémodynamique caractérisant l'insuffisance veineuse superficielle que l'état du réseau veineux profond et que l'anatomie du réseau saphénien. Tous ces éléments seront pris en considération sur un schéma annoté et daté.

Afin de valider la pertinence d'un traitement par laser endoveineux qui aujourd'hui peut s'adresser à 80 % des varices relevant d'une intervention.

Mots-clés : cartographie, laser endoveineux, varices.

Summary

Endovenous laser treatment for varicose veins is a safe and effective technique that was developed as long as 12 years ago in most countries in the world.

The new thermal ablation procedure should lead us to rethink the cartography, in order to optimise endovenous procedures.

This would take into account both the hæmodynamics that are typical of superficial venous insufficiency as well as the state of the deep venous system and the anatomy of the saphenous system. All these factors will be taken into consideration in an annotated, dated diagram.

It will validate the relevance of endovenous laser treatment which can be applied today in 80% of cases of varices requiring an intervention.

Keywords: cartography, endovenous laser, varices.

Introduction

L'ablation thermique par laser endoveineux est une technique mini-invasive efficace et sûre qui fait partie de l'arsenal thérapeutique du traitement des varices des membres inférieurs [1, 2, 3, 4].

Cette technique est devenue aux États-Unis le traitement de référence des varices au même titre que la radiofréquence (**Figure 1**).

Ce traitement sera précédé d'une cartographie.

L'apport de la cartographie

Le principe général d'une cartographie est la représentation de données sur un support réduit, de façon concise et efficace.

Le but de cette cartographie dans le cadre d'une maladie veineuse superficielle est triple :

- d'une part elle va servir de base pour orienter la stratégie thérapeutique à partir du visuel clinique et des données écho-Doppler ;
- d'autre part elle permet de posséder un élément de référence pour le suivi ;
- et enfin elle constitue un document de caractère médico-légal.

Il s'agit donc de réaliser un schéma légendé, nominatif et daté dont il convient de déterminer les éléments pour pouvoir proposer la réalisation d'une ablation thermique par laser endoveineux.

Laurence Allouche, Nicolas Néaume, médecins vasculaires,
Centre de phlébologie interventionnelle, Clinique Pasteur, 45, avenue de Lombez, 31300 Toulouse. Tél. : 05 61 16 13 01.

E-mail : l.allouche@clinique-pasteur.com

Remis à la rédaction le 4 février 2013. – **Accepté le 10 avril 2013**

Cartographie en laser endoveineux.

Guideline 11. Endovenous thermal ablation

Guideline No.	II. Endovenous thermal ablation	GRADE of recommendation	Level of evidence
		1. Strong	A. High quality
		2. Weak	B. Moderate quality
			C. Low or very low quality
11.1	Endovenous thermal ablations (laser and radiofrequency ablations) are safe and effective, and we recommend them for treatment of saphenous incompetence.	1	B
11.2	Because of reduced convalescence and less pain and morbidity, we recommend endovenous thermal ablation of the incompetent saphenous vein over open surgery.	1	B

FIGURE 1 : Guideline 11. Endovenous thermal ablation. In Journal of vascular surgery 2011 ; 53 : 16 S.

Les trois étapes de la cartographie

■ La première étape est hémodynamique avec la recherche du reflux.

C'est l'élément hémodynamique qui va déterminer l'indication de la procédure endoveineuse par laser. La recherche d'un reflux pathologique et son siège est le fondement de l'indication.

En effet, sur les grandes et petites veines saphènes de C2 à C6, un premier rapport de l'ANAES en 2004 proposait comme alternative à la chirurgie par crossectomie - éveinage la réalisation d'autres techniques comme le laser [1].

En 2008, le groupe de travail de l'HAS précise les indications et définit avec un accord fort les indications suivantes :

- insuffisance de la grande veine saphène associée à un reflux ostio-tronculaire ;
- insuffisance de la grande veine saphène associée à un reflux de la valve préterminale ;
- insuffisance tronculaire de plus de 10 cm.

En ce qui concerne la petite veine saphène, les membres du groupe de travail réunis en 2008 estiment les résultats encourageants mais demandent l'établissement d'un registre pour évaluer tolérance et sécurité.

Des études récentes, dont une randomisée (laser vs stripping), viendrait confirmer le bénéfice du laser endoveineux dans le traitement de la veine petite saphène [5, 6].

Certaines tributaires peuvent être également traitées mais sont moins documentées.

■ La deuxième étape consiste à évaluer le réseau veineux profond afin de s'assurer de l'absence de contre indication à l'ablation de la varice, notamment présence de séquelles thrombotiques obstructives où la varice jouerait un rôle de suppléance.

■ La troisième étape consiste non seulement à examiner les critères de faisabilité mais aussi à apporter des éléments de guidage et d'anticipation pour la future procédure.

Ce sont des critères anatomiques.

On peut citer le diamètre, la distance à la peau, la situation par rapport au fascia, les obstacles potentiels (sinusités, ectasies, séquelles thrombotiques), les caractéristiques des jonctions, l'abouchement des tributaires, la présence de perforantes.

Le diamètre doit être compris de façon idéale entre 5 et 14 mm selon les recommandations publiées en 2008 par le groupe de travail de l'HAS [7] mais cela n'apparaît pas comme un facteur limitant des procédures thermiques ; en général s'il se situe au-delà [8, 9]. En effet, lors de la réalisation de la procédure, avant de délivrer l'énergie laser on réalise une tumescence réalisant un manchon liquidien tout autour de la veine sous guidage échographique.

Cette tumescence n'a pas seulement un rôle d'anesthésie, mais elle joue aussi un rôle capital, découvert au fil des années, dans l'obtention d'un spasme de la veine qui est comprimée par ce manchon liquidien.

La veine ainsi spasmée ne garde donc pas son diamètre initial, ce qui permet de rapprocher au maximum la fibre laser de la paroi veineuse pour une meilleure efficacité (**Figure 2**). Ce spasme est également favorisé par l'inclinaison de la table d'examen.

Certains proposent cependant, pour des diamètres supérieurs à 14 mm, d'augmenter l'énergie délivrée jusqu'à 100 Joules/cm [8, 9].

La distance à la peau, de la même façon, est un élément à prendre en compte en ce qui concerne la faisabilité, puisqu'il est admis qu'une distance entre la peau et la veine d'au moins 5 mm doit être respectée, et ce afin d'éviter un échauffement de la peau qui pourrait être à l'origine de brûlures [7].

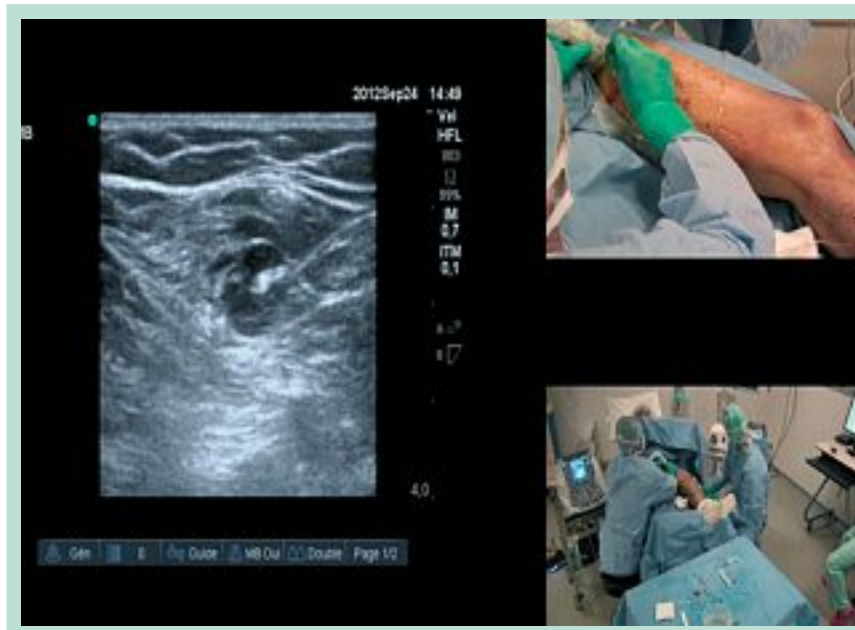

FIGURE 2 : *Tumescence sous guidage échographique avec réalisation d'un manchon liquidien hypo-échogène entraînant un spasme de la veine autour de la fibre laser.*

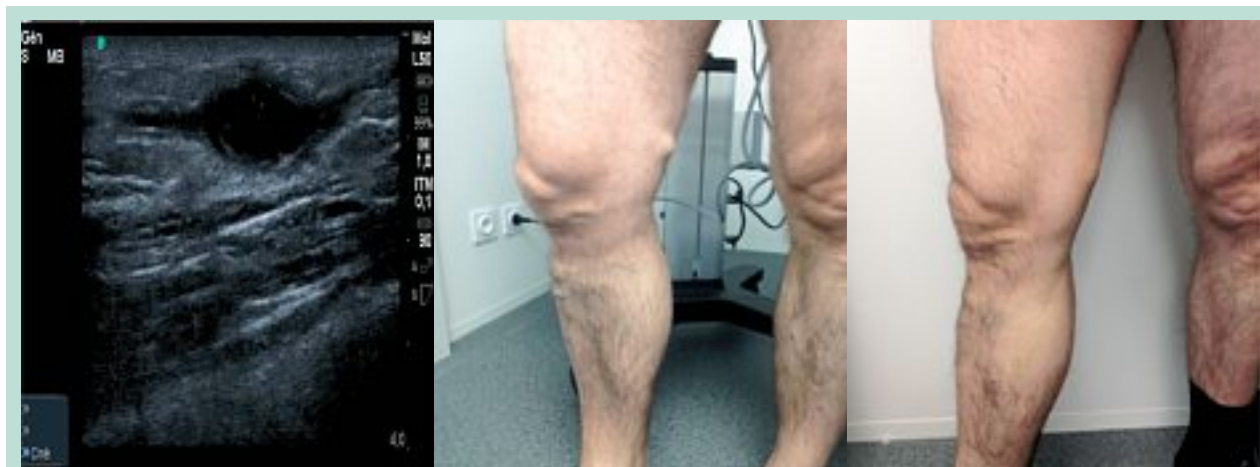

FIGURE 3 : *Ectasie varicueuse franchie par laser endoveineux avant traitement et 8 jours après traitement.*

La tumescence est également un élément qui permet d'augmenter cette distance.

La situation de la veine par rapport au fascia, quant à elle, attire l'attention sur le caractère plus superficiel. D'autre part, elle apporte une indication par rapport au choix du site de ponction qui sera plus facile lorsque la veine est maintenue dans le fascia.

Les obstacles potentiels qui peuvent gêner la réalisation de la procédure sont représentés par des sinuosités peu marquées, des ectasies (**Figure 3**), des dédoublements, des séquelles thrombotiques localisées.

Ces obstacles seront signalés sur la cartographie car ils permettront d'adapter la procédure mais ne l'excluent en aucun cas.

Les sinuosités du tronc en effet sont rarement marquées et sont dans la plupart des cas franchies grâce à des manœuvres manuelles ou par l'intermédiaire de la sonde d'échographie. Dans le cas contraire, la procédure pourra être reprise en réalisant un nouvel abord juste au-dessus de l'obstacle.

De plus, les varices visibles à l'examen clinique correspondent le plus souvent à des tributaires varicueuses qui vont s'affaïsser après le traitement du tronc incontinent, et éventuellement par un traitement complémentaire (**Figure 4**).

Ainsi il est rapporté aux États-Unis, où la technique endoveineuse par laser est répandue, un taux de procédures réalisées par voie endoveineuse s'élevant à 80-90 % [10].

Cartographie en laser endoveineux.

FIGURE 4 : Ablation thermique endoveineuse grande veine saphène avant traitement et avec affaissement des tributaires, 8 jours après sans traitement complémentaire.

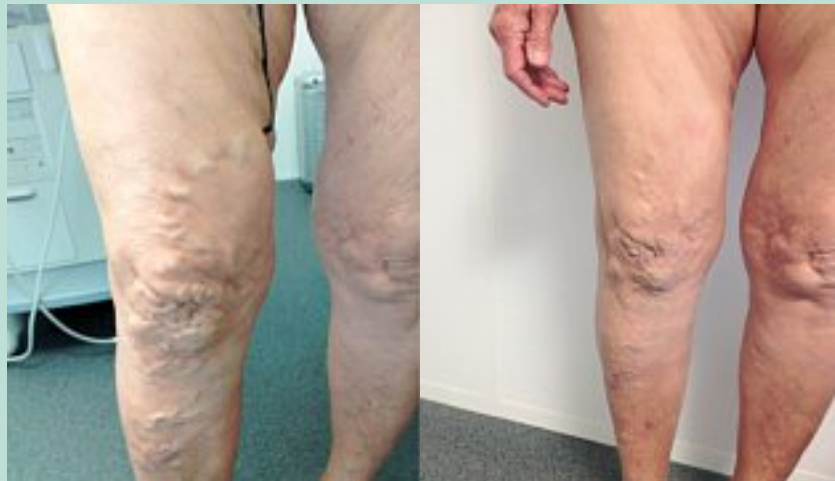

FIGURE 5 : Confluence grande veine saphène et veine accessoire antérieure de cuisse haute à droite.

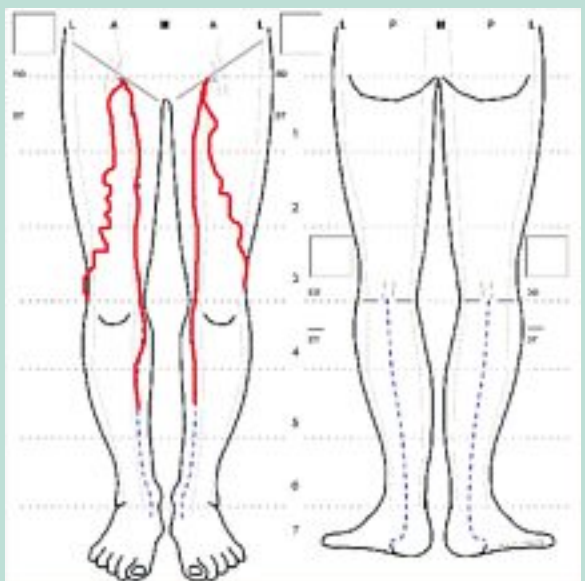
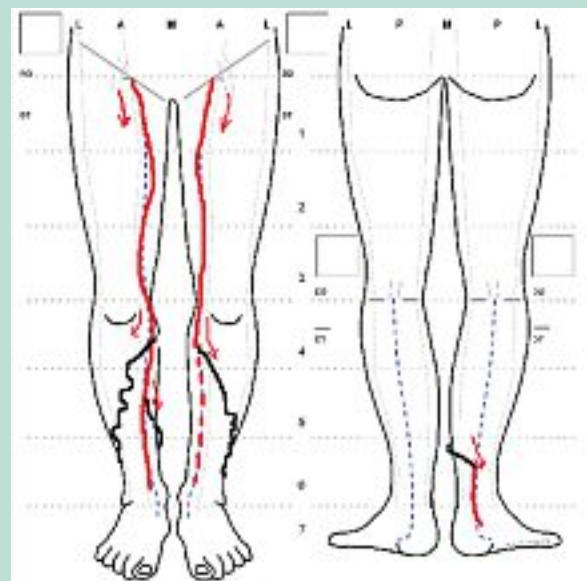

FIGURE 6 : Choix du site de ponction optimal à droite en amont des tributaires et à gauche sur la tributaire.



Au niveau de la **jonction saphéno-fémorale**, l'éventuelle confluence de la veine saphène accessoire antérieure de cuisse et de la grande veine saphène (**Figure 5**) est à prendre en compte. En effet, il est nécessaire de respecter un positionnement de la fibre à une distance de 1,5 cm à 2 cm de la jonction saphéno-fémorale. Il faut donc que l'abouchement de la veine saphène accessoire antérieure de cuisse s'abouche en amont, sous peine de la laisser en place et de risquer des varices résiduelles ou récidives. Si tel est le cas, la procédure peut malgré tout être effectuée, mais en prenant soin de réaliser l'occlusion de cette veine par laser, dans le même temps.

Concernant la **jonction saphéno-poplitée**, le problème posé est celui du nerf souvent accolé à la veine lorsque la croisse est haute et excentrée [11]. Le rôle de la tumescence qui permet d'écarter les structures d'une part et l'expérience de l'opérateur d'autre part, interviennent dans la décision de traiter.

Un autre critère anatomique qui mérite d'être souligné est l'abouchement des tributaires variqueux. La connaissance de cet élément permet d'anticiper le futur site de ponction qui, pour une meilleure efficacité, sera choisi soit directement sur la tributaire soit sur le tronc saphène en amont de celle-ci (**Figure 6**).

Enfin si les données de l'écho-Doppler sont importantes, il ne faut pas négliger l'apport dans cette cartographie des données cliniques et en particulier la demande du patient, l'évalue et permet son suivi.

De même le renseignement avec **localisation de troubles cutanés** sera utile dans le choix du site de ponction et le suivi.

Conclusion

Ainsi, l'apport des éléments cliniques, hémodynamiques et anatomiques sur un schéma légendé et daté permettra au mieux au praticien de pouvoir prévoir et réaliser sa procédure endoveineuse de manière optimale tout en s'affranchissant à l'avance des éventuelles difficultés interventionnelles.

Références

1. Traitement des varices des membres inférieurs. Rapport ANAES, 2004.
2. Van Den Bos R., Arends L., Kockaert M.A., Neumann H.A.M., Nijsten T. Endovenous therapies of lower extremity varicosities: a meta-analysis. *J. Vasc. Surg.* 2009 ; 49 : 230-9.
3. Rasmussen L.H., Bjoern L., Lawaetz M., Lawaetz B., Blemings A., Eklöf B. Randomised clinical trial comparing endovenous laser ablation with stripping of the great saphenous vein: clinical outcome and recurrence after 2 years. *Eur. J. Vasc. Endovasc. Surg.* 2010 May ; 39(5) : 630-5.
4. Gloviczki P., et al. The care of patients with varicose veins and associated chronic venous diseases: Clinical practice guidelines of the Society for Vascular Surgery and the American Venous Forum. *J. Vasc. Surg.* 2011 May ; 53 (5 Suppl.) : 2S-48S.
5. Samuel N., Carradice D., Wallace T., Mekako A., Hatfield J., Chetter I. Randomized Clinical Trial of Endovenous Laser Ablation *Versus* Conventional Surgery for Small Saphenous Varicose Veins. *Ann. Surg.* 2012.
6. Kontothanassis D., Di Mitri R., Ferrari Ruffino S., Zambrini E., Camporese G., Gerard J.L., Labropoulos N. Endovenous laser treatment of the small saphenous vein. *J. Vasc. Surg.* 2009 Apr ; 49(4) : 973-9.
7. Avis occlusion de veine saphène par laser par voie veineuse transcutanée. HAS 2008.
8. Calcagno D., Rossii J.A., Ha C. Effect of saphenous vein diameter on closure rate with Closure FAST radiofrequency catheter. *Vasc. Endovasc. Surg.* 2009 Dec ; 43(6) : 567-70.
9. Bouayed M.N., Bachaoui Y., Moro N., Bouziane L.A., Bouzidi M., Bouyaed I., Gérard J.L. Can severely dilated veins be treated effectively by endovenous laser ablation? *CACVS* 2011.
10. Gloviczki P. Regain control of the venous patient. *Venous Times* 2010 ; 6 : 1-6.
11. Uhl J.F., Gillot C. Anatomy and embryology of the small saphenous vein: nerve relationships and implications for treatment. *Phlebology* 2012.