



Une nouvelle approche multi-thérapeutique du traitement des télangiectasies.

A new multi-therapy treatment of telangiectasias.

Ferrara F.¹, Ferrara G.²

Résumé

L'objectif de ce travail est d'évaluer les résultats d'un traitement multi-thérapeutique (MTT), des télangiectasies. Elles ont été classées en trois types (A, B, C), selon les différents aspects anatomopathologiques de leur paroi.

Les varicosités et les télangiectasies de type A, ayant peu d'altération structurale de leur paroi, ne sont pas sensibles à la sclérose. Leur rapport avec un reflux nous a donné la possibilité de bien les traiter, en supprimant le seul reflux.

Les télangiectasies de type B, sans reflux, ont été traitées par microscclérothérapie à la mousse, avec compression traditionnelle et par tumescence (selon la méthode START).

Celles de type C, isolées, avec un diamètre $\leq 0,2$ mm et sans reflux, ont une paroi mince, qui comprend seulement un endothélium entourée de rares péricytes.

Ces petits vaisseaux, ayant une paroi précaire, ont été traités par injections intradermiques de mésoglycane (technique LIDS).

Notre expérience pour 63 patientes (125 membres), présentant des télangiectasies, traitées par le protocole MTT (sclérothérapie des reflux, technique START et LIDS), confirme l'efficacité de cette approche rationnelle et multi-thérapeutique.

Mots-clés : mousse, sclérothérapie des télangiectasies.

Summary

The authors propose a new classification of telangiectasias: conditions involving demonstrated reflux are classified as:

- type A telangiectasias.
- Clustered, spider telangiectasias not related to reflux and with vein diameters of > 0.2 mm are classified as type B.
- While isolated telangiectatic veins of $\leq 0,2$ mm diameter are classed as type C.

This histological and pathophysiological approach is the basis for the Authors' Multi-Therapy Treatment Protocol (MTT).

The treatment regimen provides for initial treatment of Type A telangiectasias with just conventional reflux sclerotherapy, followed three weeks later by treatment of Type B telangiectasias with 0.25-0.5% polidocanol foam, associated with both external compression and tumescent vasoconstriction (START technique).

This is then followed after a further three months by dermal stimulation with mesoglycan (LIDS technique) to reinforce the district underlying the type C telangiectasias.

The MTT Protocol was used on 63 patients (125 limbs).

A 12 month follow up showed the treatment regimen to provide better aesthetic and functional results than classical sclerotherapy, with few adverse effects and greater patient satisfaction.

Keywords: foam, sclerotherapy of telangiectasies.

Objectif

Plusieurs théories sont avancées dans la genèse des varicosités et télangiectasies (**Tableau 1**), mais sans véritable preuve [1, 2].

L'objectif de ce travail est d'évaluer les résultats d'un traitement multi-thérapeutique MTT (médical, sclérothérapie et compressif), par rapport aux différents aspects anatomopathologiques et physiopathologiques des télangiectasies.

1. Francesco Ferrara, v. Kuliscioff, n 49, 80011 Acerra (NA), Italie. – Tel. 081/5207231 Fax. 081/8859887. E-mail: frferr@tiscali.it
Studio Flebologico Ferrara, Acerra, Napoli, Italie.

2. G. Ferrara, pharmacien.

Accepté le 13 février 2013

Hypothèses étiologiques		
1. Hémodynamique	Reflux	Faria J.L., Moraes I.N., 1963
2. Métabolique	↑ activité destructrice des lysosomes pariétaux	Wokaceck H. et al., 1989
3. Hormonale	↑ activité des hormones œstroprogestatifs	Sadick N.S. et al., 1990
4. Communications artériolo-vénulaires		Merlen J.F., Curri S.B., 1975
5. Thrombotique	Microthrombi veinulaires	Arlaud R., Ouvry P., 1979
6. Cellulitique	Hypertrophie des lobules adipeux	Curri S.B., 1990
7. Activité des neuromédiateurs	Catécholamines	Crotty T.P., 1991

TABLEAU 1 : Les théories avancées dans la pathogénèse des télangiectasies.

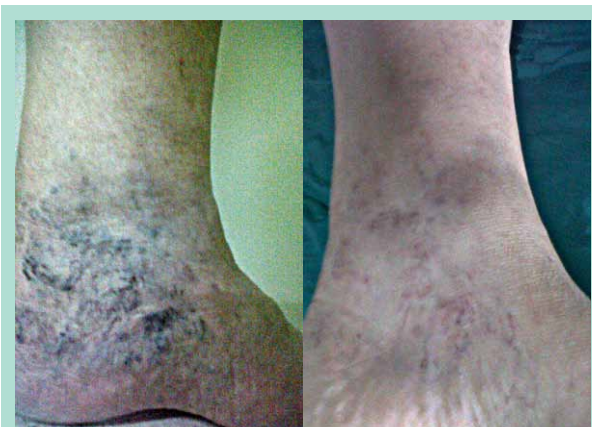

FIGURE 1 : *Télangiectasies de type A, en rapport avec un reflux de GVS (gauche), 6 mois après la sclérothérapie de la GVS (droite).*

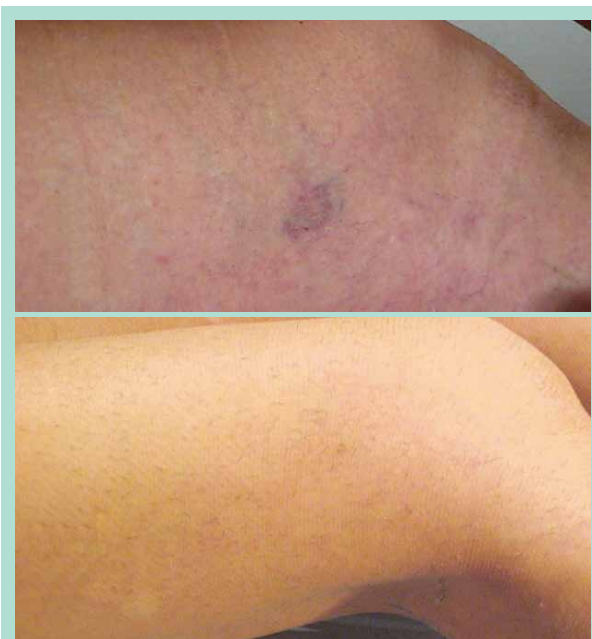

FIGURE 2 : *Télangiectasies de type B (haut), 6 mois après une seule séance de START (bas).*

Introduction

Les télangiectasies ont été divisées en trois types (A, B, C), selon les différents aspects anatomopathologiques de leur paroi [2].

I. Les varicosités et les télangiectasies de type A, en rapport avec un reflux, ont peu d'altération structurale. Elles sont mieux appréciées, à l'inspection, en position debout [3] (Figure 1, gauche).

Il ressort qu'il n'existe, au niveau veinulaire, aucun processus dégénératif : les varicosités sur reflux sont de simples vaisseaux dilatés, donc leur état est réversible après la suppression du reflux.

II. Au contraire les varicosités et les télangiectasies de type B, sans reflux, présentent des altérations pariétales les apparentant à des angiodyplasies (Figure 2, haut).

Elles sont traitées par microsclérothérapie à la mousse, avec compression traditionnelle et par tumescence, (selon la méthode START de Ramelet) [4].

III. Celles de type C, isolées, avec un diamètre $\leq 0,2$ mm et sans reflux, ont une paroi mince, qui comprend un endothélium et de rares péricytes, enclos dans une membrane basale.

En absence, donc, d'une véritable adventice, le tissu conjonctif du derme, grâce à son collagène, a un rôle de résistance et exerce une contre-pression sur l'hémodynamique de ces petits vaisseaux, ayant une paroi précaire (**Figure 3, haut**). Dans ces cas, J.M. Chardonneau a proposé une thérapie médicale, par injections intradermiques d'acide hyaluronique, dans le but de s'opposer à l'hypertension veineuse, en renforçant la substance fondamentale autour des petits vaisseaux [5]. Cette stimulation collagénique a été réalisée, dans notre étude, par l'injection intradermique de mésoglycane.

Une nouvelle approche multi-thérapeutique du traitement des télangiectasies.

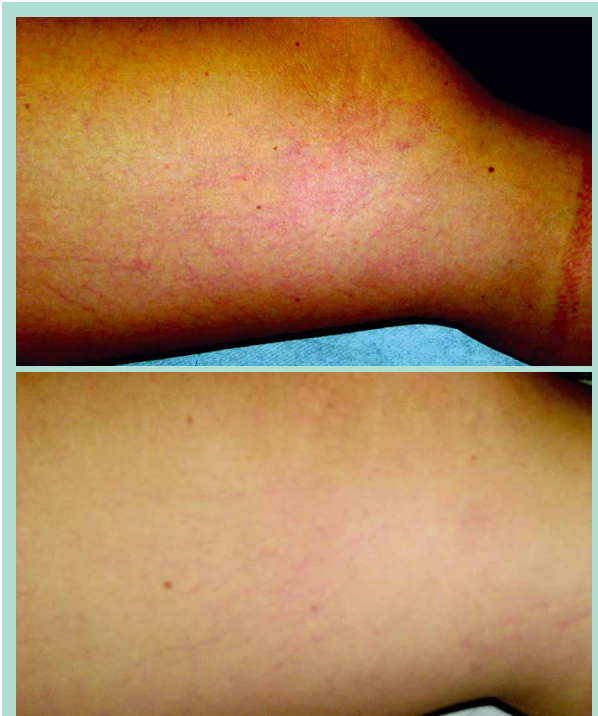

FIGURE 3 : *Télangiectasies de type C (haut), 12 mois après 10 séances de LIDS (bas).*

Matériel et méthode

125 cas (membres), présentant des télangiectasies B et C, ont été traités par le protocole MTT.

Protocole MTT (Multi Therapy Treatment)

1. Traitement des télangiectasies B par sclérothérapie compressive, avec la technique START (acronyme de Sclerotherapy in Tumescant Anaesthesia of Reticular Veins and Telangiectasias)

- Avant la sclérose, une aiguille 21 G est positionnée dans le tissu sous-cutané au-dessous de la nappe télangiectasique. Elle est connectée par un cathéter à une seringue, contenant 20 cc de solution physiologique.
- Microsclérothérapie des télangiectasies : injection, par une aiguille de 0,4 mm de diamètre, de mousse de polidocanol à 0,25 %, parfois 0,5 %, obtenue selon la méthode de Monfreux.
- Tumescence immédiate réalisée par injection de sérum physiologique.
- L'aiguille du cathéter est retirée et un tampon d'ouate est mis en place, avec une compression concentrique (bandage amovible à allongement court de 35 %) pendant 1 journée.
- Un bas de compression de classe II ou III est porté ensuite pendant 30 jours.

2. Après 3 mois, traitement des télangiectasies C par la technique LIDS (acronyme de Local Intra Dermal Stimulation) [6]

La technique consiste à injecter, juste dans le derme des zones télangiectasiques, par une aiguille (27 G 0,4 × 4 mm), plusieurs micro-doses de 0,1 cc du mélange suivant : 2cc de mésoglicane (Prisma® 2 amp.) + 4 cc de sérum physiologique + éventuellement de la xylocaïne 1 % 1cc. Le rythme des séances variait selon la densité et l'étendue de la zone télangiectasique. Le nombre moyen de séances était de 2 par semaine pendant trois semaines, puis 1 par semaine pendant trois semaines et enfin 1 séance de rappel après 2 semaines : soit au total 2 mois de thérapie. Nous avons continué avec une dose orale de 100 mg par jour, pendant 21 jours.

25 des 125 membres, présentant une association des télangiectasies sans reflux (B et C) avec celles de type A, corrélées à des reflux saphéniens, ont été soumis, 3 semaines avant de pratiquer le protocole MTT, à une sclérothérapie des axes saphéniens (24 VGS et 1 VPS) incontinents, selon la stratégie HCS (Hemodynamic Compression Sclerotherapy) [6].

Critère de sélection des patients

Le nombre de sujets était de 63, de sexe féminin, avec un IMC moyen de 27, âgés de 20 à 65 ans (âge moyen : 39 ans). Avant toute inclusion dans l'étude, les patientes ont été dûment informées du déroulement du traitement et de ses éventuelles contraintes.

Critères de non-inclusion

N'étaient pas admises les patientes :

- appartenant aux phototypes 4 et 5 Fitzpatrick ;
- ayant un IMC supérieur à 35 ;
- ayant une incontinence des veines profondes ;
- diabétiques ;
- ayant été traitées par sclérothérapie dans la zone à traiter ;
- enceintes, ou étant sous thérapie hormonale depuis moins de 6 mois ;
- psychiatriques ;
- ayant des troubles de la coagulation ou étant sous anticoagulants ;
- ayant une néoplasie ou une maladie grave évolutive.

Déroulement de l'étude

À la visite d'inclusion, les patientes ont toutes bénéficié d'un examen clinique et d'une anamnèse complète sur les antécédents médico-chirurgicaux.

Un écho-Doppler avec une sonde de 7,5-9 Mhz a été effectué. Des photographies ont été systématiquement faites.

Les contrôles, cliniques, écho-Doppler et photographiques, ont été pratiqués, au bout de 12 mois, après le traitement.

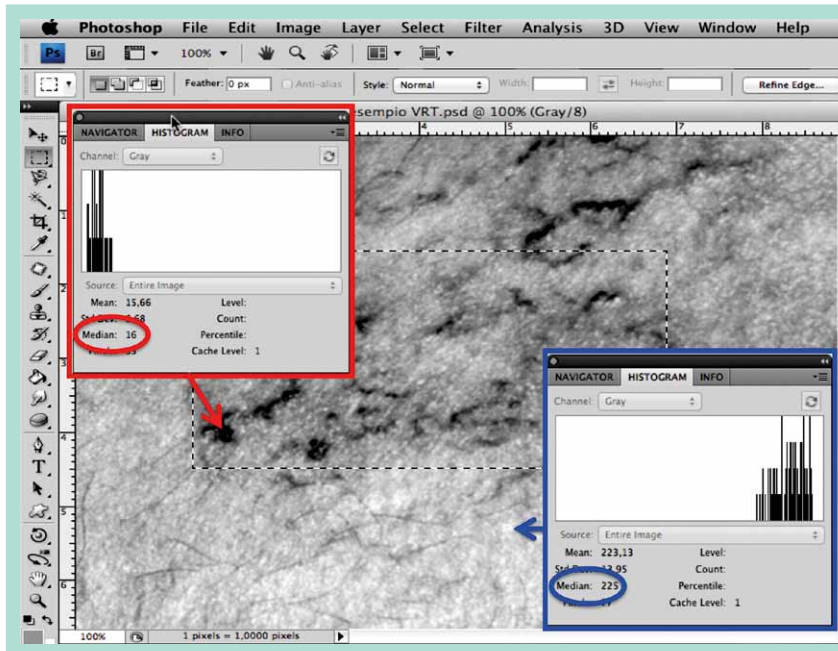


FIGURE 4 : La fonction « histogramme » de Photoshop®, permet de mesurer la valeur de luminosité (médiane de la densité de pixels de la photo). La flèche rouge montre le point correspondant à l'état le plus grave observable ; la flèche bleue montre le point le plus lumineux, correspondant à l'absence de télangiectasies.

Critères d'analyse

Afin d'évaluer l'efficacité du protocole MTT, différents paramètres ont été retenus. Ils sont au nombre de 5, correspondant aussi bien à des critères numériques (point 2), qu'à des critères plus subjectifs (satisfaction des patientes).

1. L'aspect des 1530 zones télangiectasiques était qualifié, sur une échelle analogique visuelle de 0 à 10, en tenant compte de 4 paramètres : couleur, densité, relief et surface.

La note 0 correspondait à la lésion initiale, l'état le plus grave observable, et 10 à l'absence de lésion. La différence entre la valeur du score basal (SB) et celle du score après traitement (ST) était considérée comme le score visuel d'efficacité (SE^V) de chaque zone. L'analyse visuelle était réalisée, à une distance d'un mètre, avec un éclairage indirect, la patiente étant debout.

2. Photographie

On a utilisé un appareil photo numérique, placé sur un trépied réglé toujours à la même distance et à la même hauteur, avec une focale de 50 mm.

La patiente était debout et son éclairage était indirect, réalisé par une lumière (lampe halogène 650 W) placée devant un mur aux couleurs neutres (angle d'incidence 45°). La finalité étant de reproduire des prises de vue dans des conditions identiques, avant et après le MTT.

4 prises de vue, de chaque membre entier, ont été réalisées : face-dos et 2 profils.

Les photographies (en blanc et noir) étaient évaluées par le logiciel Adobe Photoshop®, en sélectionnant la fonction « histogramme » (Figure 4), dans le but de mesurer la valeur médiane de la luminosité de la silhouette du membre [7].

L'augmentation de la luminosité, après traitement, était quantifiée de la même manière, sur une échelle analogique visuelle de 0 à 10, en tenant compte que chaque point du score d'efficacité correspondait à 2 points de la valeur médiane de luminosité. La moyenne des scores correspondant aux quatre prises de vue était le score photographique global d'efficacité (SE^P) de chaque membre.

3. Écho-Doppler

Avant le traitement, une vérification de la présence d'un éventuel reflux de terminaison saphénienne ou de veines perforantes était effectuée, en présence de zones télangiectasiques mieux appréciées, en position debout.

4. Satisfaction des patientes

Compression pendant et après le traitement. Appréciation du résultat par la patiente. Amélioration des troubles fonctionnels. L'évaluation psychologique et sociale était effectuée par les questions de deux dimensions (Tableau 2) de l'indicateur de la qualité de vie CIVIQ [8].

5. Tolérance des patientes

Nous avons été extrêmement vigilants sur la recherche d'éventuels effets indésirables.

Une nouvelle approche multi-thérapeutique
 du traitement des télangiectasies.

Questionnaire	Score
1. Troubles fonctionnels : gêne, douleur, crampe, fourmillement, impatience, lourdeur.	<input type="checkbox"/>
2. Aspect physique : persistance des télangiectasies et/ou des varicosités, pigmentation cutanée.	<input type="checkbox"/>
3. Aspect psychologique : irritabilité, tension nerveuse, anxiété devant la tâche à accomplir.	<input type="checkbox"/>
4. Aspect social : dévaluation de soi, peur de montrer ses jambes, peur de sortir en jupe, de faire du sport, refus d'accomplir certaines tâches.	<input type="checkbox"/>
Cotation : échelle analogique visuelle de 0 à 10 (0 inchangé → 10 absente).	
Résultat du traitement	
<input type="checkbox"/> Absent	<input type="checkbox"/> Partiel
<input type="checkbox"/> Satisfaisant	
TABLEAU 2 : Questionnaire de satisfaction des patientes.	

Résultats

1. **L'aspect des zones télangiectasiques** est passé d'un SB de 2,5/10 à un ST de 9/10 avec un SE^V de 6,5/10 (valeurs moyennes sur 1530 nappes télangiectasiques).

2. **L'analyse photographique** a montré un SE^P de 8/10 (valeur moyenne sur 125 membres).

3. **Les contrôles écho-Doppler** à 12 mois ont montré l'absence de reflux saphéniens et de v. perforantes (diastoliques, avec durée > 2 s).

4. **Satisfaction des patientes**

Le questionnaire de satisfaction (**Tableau 2**) portait sur les contraintes pendant et après le traitement, l'appréciation des résultats et l'amélioration de certains troubles fonctionnels, comme les lourdeurs de jambes. 79 % (n = 50) des patientes se sont déclarées satisfaites du traitement, tandis que 15 % (n = 10) estimaient qu'il n'a répondu que partiellement à leur attente. Seules 5 % (n = 3) se déclarèrent déçues, avec une absence totale de résultat. Cependant la qualité de vie de 52 patientes (82,5 %) est améliorée, du point de vue psychologique et sociale (ex. pour de montrer ses jambes ou de sortir en jupe). Au niveau du confort, le protocole MTT a été bien supporté et toute la population traitée a pu reprendre normalement son activité habituelle, après chaque séance.

5. **Les effets indésirables** ont été rares et légers : 2 troubles visuels transitoires bénins; 22 nappes de matting (1,4 %).

Des pigmentations dans 21 des 1530 zones télangiectasiques (1,4 %) et l'évacuation de microthrombus, par aiguille 21 G, a été pratiquée dans 146 zones (9,5 %).

Pour ces petites complications, le glycosaminoglycane-polisulfate, en pommade, a été utilisé avec des résultats esthétiques satisfaisants.

Discussion

Les scores d'efficacité, relevés au niveau visuel (SE^V 6,5/10) et photographique (SE^P 8/10), ont été comparés à ceux des résultats de mon expérience globale de microscélrose des télangiectasies, associée à la seule compression externe, sans l'application du protocole MTT, et qui avait donné un gain de seulement 5 points, au niveau soit visuel soit photographique (SE^{V/P} 5/10).

L'emploi du test du χ^2 de Pearson a montré une différence statistiquement significative, entre les deux collectifs :

- χ^2 11,09 ; p = 0,0002 -corr. Yates- ; odds ratio : 6,80 (analyse visuelle)
- χ^2 16,60 ; p < 0,0001 -corr. Yates- ; odds ratio : 8,37 (analyse photographique).

L'amélioration significative et importante, observée à la charge du collectif traité par le protocole MTT, peut être expliquée par les considérations suivantes.

Les télangiectasies de **type A**, ayant peu d'altération structurale de leur paroi, ne sont pas sensibles à la sclérose. Leur rapport avec un reflux nous donne la possibilité de bien les traiter, en supprimant le seul reflux (**Figure 1, droite**).

Les télangiectasies de **type B**, ayant des importantes altérations structurales de leur paroi, sont très sensibles à la sclérose. Cependant le succès de la sclérose est, comme pour les varices, strictement lié à une compression efficace. L'effet compressif sur les télangiectasies est faible, voire nul, en particulier à la cuisse. Lors des phlébectomies pratiquées en anesthésie par tumescence, A.A. Ramelet a remarqué que les télangiectasies répondaient particulièrement bien à la sclérothérapie pratiquée au cours du geste opératoire. Il a attribué ces bons résultats à une compression interne, soit à la pression intra-tissulaire induite par la tumescence. Pour cette raison, Ramelet a proposé l'injection de la solution de Ringer, additionné de lidocaïne-épinéphrine (solution prête pour la phlébectomie), dans le tissu sous-cutané, immédiatement avant ou après la sclérose des télangiectasies, ce qui assure une importante pression intra-tissulaire pendant au moins une heure [4].

Selon notre opinion, l'augmentation du taux de réponse à la sclérose, donnée par une compression interne très brève (1 heure seulement), peut être expliquée par la suppression du flux des petites veines collatérales de la télangiectasie injectée (**Figure 2, bas**).

Ces veinules peuvent assurer un lavage de la veine injectée avec une dilution du sclérosant.

C'est la raison pour laquelle nous avons effectué une tumescence, avec la seule solution physiologique, immédiatement après l'injection de la mousse.

Lorsque la mousse s'est déjà complètement répandue dans toute la télangiectasie, ses collatérales sont immédiatement fermées par la tumescence.

Une heure suffit à réaliser une efficace réaction endothéliale, avant que l'effet « washout » du sang des veines collatérales ne puisse l'empêcher. Il ne faut pas négliger l'importance d'une compression externe, par bandage (pendant 1 jour), et par bas (pendant 1 mois) [9].

Nous savons que, au cours des phlébectomies ambulatoires, l'adrénaline, employée dans la solution anesthésique, a pu être rendue responsable de nécroses cutanées en raison de son effet vasoconstricteur [10].

Cette observation [10] nous a amenés à substituer de la solution physiologique simple à la solution anesthésique pour phlébectomies, employée par Ramelet.

Dans un précédent travail, concernant notre expérience sur la microscclérothérapie des télangiectasies, nous avons montré un taux d'échec plus important lorsque le diamètre de l'aiguille utilisée pour injecter la mousse de polidocanol 0,25 % était inférieure à 0,4 mm [11]. La mousse est altérée (instable, inhomogène, présence de microbulles) et son efficacité moins garantie lorsque l'aiguille est plus longue et plus mince (par exemple 30 G), à cause du frottement des bulles contre sa paroi. C'est la raison pour laquelle nous ne proposons pas la sclérose pour les télangiectasies ayant un calibre inférieur à 0,3 mm.

En absence d'une couche adventice, le tissu conjonctif du derme a un rôle de soutien de ces microveinules (télangiectasies de **type C**), qui sont semblables, du point de vue histologique, aux capillaires.

La stimulation dermique (LIDS) avec mésoglycane, en renforçant la substance fondamentale autour des petits vaisseaux, a montré une efficacité supérieure à celle de la sclérose dans le traitement des télangiectasies C (**Figure 3, bas**).

Les protéoglycanes, constituants essentiels de la matrice extra-cellulaire, sont constitués d'un axe protéique avec tout le long des « branchements » de glycosaminoglycanes, qu'on appelle GAG [12].

Ces GAG sont chargés négativement, le côté positif du dipôle de la molécule d'eau va y être attiré (force de Van der Waals). Cela permet de fixer l'eau et donne une certaine élasticité et compacité au tissu conjonctif [13, 14].

La paroi des capillaires, structurée comme celle des télangiectasies C, est entourée d'une couche de GAG [15].

Les premières expériences de stimulation dermique avec l'acide hyaluronique [16] ont été reprises par J.M. Chardonneau, qui a systématisé la méthode [5].

Les injections sont pratiquées juste en dehors de la veinule. La LIDS est une technique d'injection intradermique, entre 2 et 3 mm de profondeur, caractérisée par un temps d'injection court, de 2 à 5 secondes, et réalisée par une aiguille de 4 mm, inclinée de 45° par rapport à la peau.

Alors que dans les tissus conjonctifs denses il y a plus de GAG sulfatés, et que dans les tissus conjonctifs lâches il y a plus d'acide hyaluronique, ce dernier a été remplacé par le mésoglycane [17], qui est un mélange de GAG sulfatés : chondroïtine sulfate (8,5 %), dermatane sulfate (35,5 %) et héparine sulfate (56 %).

Conclusions

Le traitement médical des télangiectasies passe par l'association de principes thérapeutiques combinés : suppression des reflux tout d'abord, après 3 semaines, microscclérothérapie avec compression interne et externe des télangiectasies B, suivie, après 3 mois, de la stimulation dermique, pour renforcer la substance fondamentale autour des petites télangiectasies C.

Notre étude confirme l'efficacité de cette approche rationnelle et multi-thérapeutique.

Références

1. Garde C. Physiopathologie des télangiectasies. *Angiologie* 2008 ; 60(5) : 29-37.
2. Chanvallon C., De Montpreville V., Kowarsky S., Parot A. Aspects physiopathologiques et anatomopathologiques des varicosités. *Phlébologie* 2001 ; 54 (4) : 373-6.
3. Ermini S., Cappelli M. Réflexions sur le complexe veino-télangiectasique. 70^{es} Journées de la SFP, Paris, 6-8 décembre 2012.
4. Ramelet A.A. Sclerotherapy in tumescent anesthesia of reticular veins and telangiectasias. *Dermatol. Surg.* 2012 May ; 38(5) : 748-51.
5. Chardonneau J.M. La thérapie esthétique des télangiectasies : les nouvelles frontières. VII Giornate Italo-Francesi di Flebologia, Udine, 18-19 giugno 2010.
6. Ferrara F., Ferrara G. Sclerotherapy of varicose veins: my method (HCS). *Minerva Cardioangiol.* 2012 Apr ; 60 (2) : 125-31.
7. Biasi G.M., et al. Indication for carotid endarterectomy versus carotid stenting for the prevention of brain embolization from carotid artery plaques: in search of consensus. *J. Endovasc. Ther.* 2006 ; 13 (5) : 578-91.
8. Launois R. La qualité de vie dans l'insuffisance veineuse des membres inférieurs : l'indicateur CIVIQ. *Communication Partenaires Santé*, 1999 : 115-21.
9. Kern P. Place de la mousse dans la sclérothérapie des télangiectasies : une étude contrôlée. *Phlébologie* 2005 ; 58 (2) : 183-7.
10. Olivencia J.A. Ambulatory Phlebectomy. A rare complication of local anesthesia: case report and literature review. *Dermatol Surg* 1996 ; 22 : 53-5.
11. Ferrara F. La terapia sclerosante ed elastocompressiva delle flebopatie. *Piccin*, Padova, 2009.
12. Hardingham T.E., Fosang A.J. Proteoglycans: many forms and many functions. *FASEB J.* 1992 ; 6 : 861-70.

Une nouvelle approche multi-thérapeutique du traitement des télangiectasies.

13. Trowbridge J.M., Gallo R.L. Dermatan sulfate: new functions from an old glycosaminoglycan. *Glycobiology* 2002 ; 12 (9) : 117-25.
 14. Malavaki C., et al. Recent advances in the structural study of functional chondroitin sulfate and dermatan sulfate in health and disease. *Connect. Tissue Res.* 2008 ; 49(3) : 133-39.
 15. Curri S.B. Endoteli vascolari e glucosaminoglicani. *Rivista di Patologia e Sperimentazione clinica* 1993 ; 33 (1) : Suppl. 5.
 16. Palmieri B., Melita V., Barucchello V., et al. Polymerized hyaluronic acid in lower legs teleangiectasia and varicose veins treatment. Monte-Carlo : XVI World Meeting of the UIP, 2009.
 17. Mannello F., Raffetto J.D. Matrix metalloproteinase activity and glycosaminoglycans in chronic venous disease: the linkage among cell biology, pathology and translational reserch. *Am. J. Transl. Res.* 2011 ; 3(2) : 149-58.
-