

# L'échosclérothérapie à la mousse en pratique courante : indications et technique.

## Ultrasound-guided sclerotherapy in practice: indications and technique.

Hamel-Desnos C.

### Résumé

L'échosclérothérapie à la mousse (ESM) consiste en l'injection intravariqueuse d'un sclérosant sous forme de mousse, sous guidage échographique.

Les indications de la mousse sclérosante sont larges, pouvant concerner tous types de varices des membres inférieurs.

Le guidage échographique est requis pour la sclérothérapie des veines saphènes, des perforantes, des récidives et de toute veine non cliniquement visible, particulièrement dans la région inguinale ou dans la fosse poplitée.

La technique de référence est l'injection directe avec aiguille, montée sur la seringue de mousse sclérosante. Les injections sont réalisées de façon étagées, en ciblant en premier lieu les reflux les plus importants et les plus hauts situés.

Une procédure standardisée a été décrite par les autorités de santé françaises, dans un rapport datant de 2004.

**Mots-clés :** mousse sclérosante, échosclérothérapie, sclérothérapie échoguidée, indications, technique, varices.

### Summary

*Ultrasound-guided foam sclerotherapy (USGFS) is a targeted intravenous injection of a foamed sclerosing agent, under ultrasound guidance.*

*Indications of foam sclerotherapy are large; they may concern all types of varicose veins of the lower limbs.*

*Ultrasound-guidance is required for sclerotherapy of saphenous veins, perforating veins, recurrent varices and any varice not clinically visible, particularly in the groin or in the popliteal fossa.*

*The reference method is the direct injection with needle mounted on the syringe of sclerosing foam.*

*The injections are performed from upper to lower, targeting first, the most important and most high located refluxes (French staged technique).*

*A standardized procedure was described by the French health authorities, in a report dated 2004.*

**Keywords:** sclerosing foam, ultrasound-guided sclerotherapy, indications, technique, varicose veins.

## Introduction

L'échosclérothérapie à la mousse (ESM) consiste en l'injection intravariqueuse d'un sclérosant sous forme de mousse, sous guidage échographique.

Les deux volets que représentent l'écho-Doppler (ED) et la mousse ont métamorphosé la sclérothérapie.

L'ED intervient à tous les stades du traitement des varices des membres inférieurs: avant, pendant et après procédure.

Son rôle est essentiel quant à la mise en place de la stratégie thérapeutique, la précision du choix des sites d'injection et la sécurité de cette dernière.

L'ED permet, de plus, d'évaluer les résultats d'efficacité du geste de façon précoce et différée, lors du suivi, mais également de dépister d'éventuelles complications, notamment thrombotiques.

La forme mousse, quant à elle, majore l'efficacité du produit sclérosant.

Claudine Hamel-Desnos, Hôpital privé Saint-Martin, 18, rue des Rocquemonts, 14050 Caen, France.

E-mail : [claudine.hamel-desnos@wanadoo.fr](mailto:claudine.hamel-desnos@wanadoo.fr)

Accepté le 13 février 2013

L'échogénicité de la mousse permet par ailleurs un ajustement des doses, en observant en imagerie mode B, son impact immédiat sur la paroi veineuse ainsi que sa répartition dans le réseau veineux ciblé.

## Indications

### Mousse

- La mousse peut être utilisée à tous les stades cliniques CEAP de C1 à C6.
- Parmi les techniques disponibles, la mousse est la seule à pouvoir « tout » traiter, des télangiectasies aux veines saphènes. Cependant, pour les veines saphènes, les meilleures indications seraient, selon certains auteurs, des veines de petits et moyens calibres (diamètre tronculaire < 6-7 mm) [1, 2, 3, 4]. D'autre part, pour les télangiectasies l'usage de la mousse en première intention n'est pas recommandé par certains experts. Par rapport à la forme liquide, la mousse représente cependant une option intéressante même pour les télangiectasies, et nous y avons très fréquemment recours dans notre pratique personnelle, avec des aiguilles de 26 Gauge pour préserver la qualité de la mousse.
- La mousse peut être utilisée à part entière : tout le réseau variqueux est traité par cette technique.
- Elle peut également être combinée, ou peut compléter d'autres techniques (ablation thermique, chirurgie).

### Guidage échographique

- Selon les autorités de santé françaises et le consensus européen de Tegernsee, le guidage échographique est requis pour la sclérothérapie des veines saphènes, des perforantes, des récidives et de toute veine non cliniquement visible dans la région inguinale ou dans la fosse poplitée [5, 6]. Il est de plus conseillé dès qu'il est nécessaire ou utile, surtout si la varice n'est pas visible cliniquement.

Lors d'une injection échoguidée, l'usage de la mousse est quasiment systématique.

Pour les troncs saphènes, l'ESM peut parfois être mise en balance avec d'autres techniques opératoires (ablation thermique, chirurgie).

En revanche, pour le traitement des récidives où elle est particulièrement adaptée, la mousse, technique peu invasive, économique et efficace, joue un rôle majeur, peu discuté.

Les études comparatives mousse *versus* chirurgie et ablation thermique font défaut dans cette indication.

Néanmoins, plusieurs publications font état d'une excellente efficacité de la mousse sur les récidives [7, 8, 9], efficacité au moins équivalente à celle du traitement par mousse des varices primitives [1, 2, 10, 11].

## Contre-indications

Les contre-indications classiques de la sclérothérapie devront être respectées.

Il existe deux contre-indications **spécifiques à la mousse** :

- **contre-indication absolue** : foramen ovale perméable symptomatique (antécédent d'accident ischémique transitoire ou d'accident vasculaire cérébral) ;
- **contre-indication relative** (demande une nouvelle évaluation individuelle de la balance bénéfico-risque) : troubles neurologiques présentés après une séance de mousse réalisée antérieurement.

## Technique

### Fabrication de la mousse

Le plus souvent, la mousse est fabriquée selon la technique de Tessari [12] ou équivalent (robinet à 3 voies, ou biconnecteur, +2 seringues), en mélangeant 1 volume de sclérosant (polidocanol-POL ou tétradécyl sulfate de sodium-TDSS) avec 4 volumes de gaz (air le plus souvent).

Des kits prêts à l'emploi, dont l'une des seringues est pré-remplie d'air stérile, sont commercialisés (kits EasyFoam®).

### Sclérothérapie (ESM)

La technique de sclérothérapie la plus utilisée est la ponction-injection directe à l'aiguille, cette dernière étant directement montée sur la seringue contenant la mousse.

Ponction et injection sont faites directement dans la veine cible.

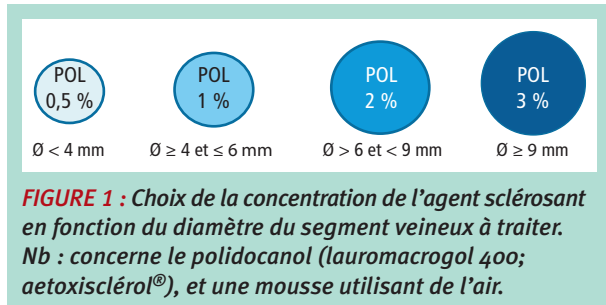
Toute la procédure est réalisée sous contrôle échographique ; la main dominante fait l'injection pendant que l'autre main tient la sonde [13, 14, 15, 16, 17, 18, 19].

En France, **la procédure est standardisée** depuis 2004, date du rapport des autorités de santé décrivant très précisément les modalités de sa réalisation [5].

Cette procédure répond à une succession de **4 étapes**, toutes réalisées sous contrôle échographique.

- 1) Repérage échographique du segment veineux à injecter et des artérioles de voisinage, source de complications potentielles ;
- 2) Ponction veineuse sous contrôle échographique ;

## L'échosclérothérapie à la mousse en pratique courante : indications et technique.



- Vérification du positionnement de l'aiguille et injection de l'agent sclérosant sous contrôle ultrasonore après visualisation de sang dans l'embout de la seringue par courte aspiration;
- Contrôle échographique postinjection. Cette dernière étape évalue l'impact immédiat du geste : présence d'un spasme veineux, répartition homogène de l'agent sclérosant au niveau des segments veineux traités. nb : L'étude de cette répartition est rendue possible grâce à l'échogénicité de la mousse.

Schématiquement, la **concentration** de l'agent sclérosant est déterminée par le diamètre du segment veineux ciblé [16, 19] (**Figure 1**).

Trois études randomisées ont validé, pour la mousse confectionnée avec de l'air et du POL, une fourchette de dose 1 % à 3 % dans le traitement des grandes veines saphènes de 4 à 8 mm de diamètre tronculaire [20, 21, 22].

Dans une étude *ex vivo* avec POL, la concentration à 1 % semblait être la plus agressive et la mieux adaptée au traitement par mousse des veines de 5 à 10 mm, comparée à des concentrations faibles (0,5 %) ou fortes (3 %) [23].

Les **volumes** injectés, quant à eux, dépendent, de façon générale, de la longueur de veine à traiter. Ils varient selon la réactivité de la veine (spasme) et de la qualité du remplissage de la veine par la mousse [16, 19].

**Des consensus d'experts recommandent de ne pas injecter plus de 10-12 mL de mousse au total par séance que celle-ci concerne un ou deux membres** [6, 24].

**Le fondement de cette limite « couperet » n'est pas établi sur des bases scientifiques. Néanmoins, il est démontré que les volumes élevés augmentent le risque de thrombose** [25]. **Dans notre pratique, nous ne dépassons que très rarement 10 mL par séance.**

### Sites d'injection

**Nous appliquons la stratégie la plus courante : traitement étagé selon l'école française, en ciblant en premier lieu les reflux les plus importants et les plus hauts situés** [16, 19].

En dehors de cas particuliers, comme certaines récidives, il est conseillé, pour des raisons de sécurité, de ne pas injecter trop près des jonctions saphéno-fémorales/poplitées [6].

Pour des raisons d'efficacité, l'injection sera cependant effectuée dans la **partie proximale du tronc saphène**.

Ainsi, en cas de reflux impliquant tout la longueur du tronc :

- **pour la grande veine saphène (GVS)**, le premier site d'injection se situe à la jonction du tiers supérieur et du tiers moyen de cuisse (éventuellement à mi-cuisse) ;
- **pour la petite veine saphène (PVS)**, il se situe à la jonction du tiers supérieur et du tiers moyen du mollet (éventuellement à mi-mollet) [16, 19].

Le remplissage de la veine par la mousse est vérifié en échographie mode B. En cas de remplissage et de spasme veineux non satisfaisants, une deuxième injection peut être réalisée en zone non remplie (ou insuffisamment remplie) [19] ;

**Pour les perforantes**, l'injection n'est jamais réalisée dans la perforante elle-même (risque d'injection intra-artérielle, dans l'artère satellite). Le site d'injection doit se situer à quelques centimètres de distance, l'injection étant effectuée dans la varice qui dépend de la perforante, après avoir systématiquement vérifié l'absence d'artère ou d'artériole [16, 19].

### Utilisation d'un cathéter ou d'une épicroânienne

Pour certains praticiens, et dans certaines indications, le cathéter, court ou long, ou l'épicroânienne (butterfly) sont des alternatives à l'aiguille.

Nous n'y avons personnellement jamais recours, préférant l'injection à l'aiguille, en utilisant pour l'ESM (coupe longitudinale), une aiguille 22 Gauge, diamètre 0,7 mm, 40 mm de long.

### Pratique de manœuvres annexes

À l'heure actuelle, aucune manœuvre annexe spécifique : immobilisation prolongée, surélévation du membre, ou compression de la jonction, n'a démontré son intérêt dans la sécurité ou l'efficacité du traitement par mousse sclérosante.

Nous conseillons simplement de respecter les précautions usuelles de toute consultation phlébologique, en veillant à ce que le patient se relève dans de bonnes conditions, pas trop rapidement, en observant un temps de latence assis sur le bord de la table d'examen, et sans gestes précipités.

## Compression élastique après procédure

Préconisée par de nombreux experts, la compression élastique après sclérothérapie ne bénéficie toujours pas de preuves réelles de son intérêt dans le traitement des varices.

Seulement 2 études randomisées contrôlées comparant sclérothérapie avec ou sans compression ont été publiées à ce jour.

- La première concerne les télangiectasies et veines réticulaires et montre un taux de disparition des vaisseaux supérieur pour le bras compression (critère photographique), sans différence sur les scores de satisfaction des patients, ni effet bénéfique sur la survenue des effets secondaires [26].
- La seconde concerne le traitement par mousse sclérosante des veines saphènes et ne montre aucune différence significative entre les 2 groupes [27].

Les facteurs biologiques de l'inflammation et de la coagulation ne sont pas significativement modifiés après sclérothérapie à la mousse, qu'il y ait eu ou non pose de compression élastique après l'injection sclérosante [28].

Par ailleurs, Lattimer a démontré que durant l'enfilage d'une chaussette de compression, le flux sanguin augmentait de façon très significative à la jonction saphéno-fémorale.

Il en déduit que la chasse brutale et massive de mousse vers la veine fémorale provoquée par la pose d'une compression après injection de mousse dans la GVS, pourrait augmenter les risques de complications systémiques de la mousse mais également diminuer les taux d'occlusion de la GVS [29].

***Dans notre pratique courante comme dans nos essais cliniques, sauf patients à risque thrombotique, nous n'imposons pas de compression élastique systématique dans le cadre spécifique de la sclérothérapie*** [20, 30, 31].

## Suivi

Le contrôle d'efficacité à court terme se fait à 6 semaines environ et une sclérothérapie complémentaire est réalisée si nécessaire, soit sur le même territoire soit sur d'autres territoires.

En fonction des suites de procédure, un contrôle écho-Doppler plus précoce, dit de « sécurité », peut être indiqué (vérification du réseau veineux profond).

À distance, le suivi phlébologique se fera à 6 mois-1 an, puis tous les ans ou tous les 2 ans, selon évolution clinique.

Si une recanalisation se produit, la reprise par ESM se fera selon les mêmes modalités que lors du traitement initial, en ajustant les doses au diamètre et à la longueur du chenal.

## Conclusion

L'ESM est un traitement peu coûteux, simple, et sûr dans des mains entraînées. Ses indications sont larges.

Comparée aux techniques alternatives (ablation thermique, chirurgie), c'est la technique la plus polyvalente.

En France, **la procédure est standardisée** et parfaitement décrite par les autorités de santé depuis 2004.

## Références

1. Coleridge Smith P. Chronic Venous Disease Treated by Ultrasound Guided Foam Sclerotherapy. Eur. J. Vasc. Endovasc. Surg. 2006 ; 32 : 577-83.
2. Myers K.A., Jolley D., Clough A., Kirwan J. Outcome of ultrasound-guided sclerotherapy for varicose veins: medium-term results assessed by ultrasound surveillance. Eur. J. Vasc. Endovasc. Surg. 2007 Jan ; 33(1) : 116-21.
3. Gonzalez-Zeh R., Armisen R., Sergio Barahona S. Endovenous laser and echo-guided foam ablation in great saphenous vein reflux: one-year follow-up results. J. Vasc. Surg. 2008 ; 48 : 940-6.
4. Barrett J.M., Allen B., Ockelford A., Goldman M.P. Microfoam ultrasound-guided sclerotherapy treatment for varicose veins in a subgroup with diameters at the junction of 10 mm or greater compared with a subgroup of less than 10 mm. Dermatol. Surg. 2004 Nov ; 30(11) : 1386-90.
5. Traitement des varices des membres inférieurs. Rapport de l'Agence Nationale d'Accréditation et d'Évaluation en Santé. Service Évaluation en santé publique – Évaluation technologique, juin 2004.
6. Breu F.X., Guggenbichler S. European consensus meeting on foam sclerotherapy, April 4-6, 2003, Tegernsee, Germany. Dermatol Surg 2004 May 30 (5) : 709-17.
7. Mc Donagh B., Sorenson S., Gray C., et al. Clinical spectrum of recurrent post operative varicose veins and efficacy of sclerotherapy management using the compass technique. Phlebology 2003 ; 18 : 173-85.
8. Kakkos S.K., Bountouroglou D.G., Azzam M., Kalodiki E., Daskalopoulos M., Geroulakos G. Effectiveness and safety of ultrasound-guided foam sclerotherapy for recurrent varicose veins: immediate results. J. Endovasc. Ther. 2006 ; 13 : 357-64.
9. Darvall K.A., Bate G.R., Adam D.J., Silverman S.H., Bradbury A.W. Duplex ultrasound outcomes following ultrasound-guided foam sclerotherapy of symptomatic recurrent great saphenous varicose veins. Eur. J. Vasc. Endovasc. Surg. 2011 Jul ; 42(1) : 107-14.
10. O'Hare J.L., Parkin D., Vandenbroeck C.P., Earnshaw J.J. Mid Term Results of Ultrasound Guided Foam Sclerotherapy for Complicated and Uncomplicated Varicose Veins. Eur. J. Vasc. Endovasc. Surg. 2008 ; 36 : 109-13.

## L'échosclérothérapie à la mousse en pratique courante : indications et technique.

11. Bradbury A.W., Bate G., Pang K., Darvall K.A., Adam D.J. Ultrasound-guided foam sclerotherapy is a safe and clinically effective treatment for superficial venous reflux. *J. Vasc. Surg.* 2010 ; 52 : 939-45.
12. Tessari L. Nouvelle technique d'obtention de la scléromousse. *Phlébologie* 2000 ; 53 (1) : 129.
13. Schadeck M. Doppler et échotomographie dans la sclérose des veines saphènes. *Phlébologie* 1986 ; 39 : 697-716.
14. Knight R.M., Vin F., Zygmunt J.A. Ultrasonic guidance of injection into the superficial venous system, *Phlébologie* 1989, A. Davy, R. Stemmer. John Libbey Eurotext ; 339-41.
15. Hamel-Desnos C., Desnos P., Ouvry P. Nouveautés thérapeutiques dans la prise en charge de la maladie variqueuse. *Échosclérothérapie et mousse. Phlébologie* 2003 ; 56 : 41-8.
16. Hamel-Desnos C., Guias B., Jousse S., Desnos P., Bressolette L. Échosclérothérapie à la mousse par ponction-injection directe à l'aiguille : Techniques et doses. *J. Mal. Vasc.* 2006 ; 31 (4) : 180-9.
17. Hamel-Desnos C. L'échosclérothérapie par ponction-injection directe à l'aiguille : technique, avantages et inconvénients. *Phlébologie* 2008 ; 61 (2) : 207-9.
18. Hamel-Desnos C. Fiche technique « step by step ». Échosclérothérapie à la mousse par ponction-injection directe à l'aiguille en incidence longitudinale. *Phlébologie* 2008 ; 61 (2) : 157-9.
19. Hamel-Desnos C., Moraglia L., Ramelet A.A. Sclérothérapie. In : *Traité de Médecine vasculaire*, Tome 2. Elsevier Masson SAS : 2011, 175-200.
20. Hamel-Desnos C., Ouvry P., Bénigni J.P., Boitelle G., Schadeck M., Desnos P., Allaert F.A. Comparison of 1% and 3% Polidocanol Foam in Ultrasound Guided Sclerotherapy of the Great Saphenous Vein: a Randomised, Double-Blind Trial with 2 Year-Follow-Up. « The 3/1 Study ». *Eur. J. Vasc. Endovasc. Surg.* 2007 ; 34 : 723-9.
21. Ceulen R.P., Bullens-Goessens Y.I., Pi-Van De Venne S.J., Nelemans P.J., Veraart J.C., Sommer A. Outcomes and Side effects of Duplex-Guided Sclerotherapy in the Treatment of Great Saphenous Veins with 1% versus 3% Polidocanol Foam: Results of a Randomized Controlled Trial with 1-Year Follow-Up. *Dermatol. Surg.* 2007 ; 33(3) : 276-81.
22. Blaise S., Bosson J.L., Diamand J.M. Ultrasound-Guided Sclerotherapy of the Great Saphenous Vein with 1% vs. 3% Polidocanol Foam: A Multicentre Double-Blind Randomised Trial with 3-Year Follow-Up. *Eur. J. Vasc. Endovasc. Surg.* 2010 Jun ; 39(6) : 779-86.
23. Erkin A., Kosemehmetoglu K., Diler M.S., Koksak C. Evaluation of the Minimum Effective Concentration of Foam Sclerosant in an Ex-vivo Study. *Eur. J. Vasc. Endovasc. Surg.* 2012 ; 44 : 593-7.
24. Berridge D., Lees T., Earnshaw J.J. The Venous Intervention (VEIN) project. *Phlebology* 2009 ; 24 suppl 1 : 1-2.
25. Myers K.A., Jolley D. Factors affecting the risk of deep venous occlusion after Ultra-sound guided sclerotherapy for varicose veins. *Eur. J. Vasc. Endovasc. Surg.* 2008 ; 36(5) : 602-5.
26. Kern P, Ramelet A.A, Wütschert R, Hayoz D. Compression after sclerotherapy for telangiectasias and reticular leg veins. A randomized controlled study. *J. Vasc. Surg.* 2007 ; 45 : 1212-6.
27. Hamel-Desnos C., Guias B.J., Desnos P.R., Mesgard A. Foam sclerotherapy of the saphenous veins. Randomised controlled trial with or without compression. *Eur. J. Vasc. Endovasc. Surg.* 2010 ; 39 : 500-7.
28. Hamel-Desnos C., Desnos P., Ferré B., Le Querrec A. In vivo biological effects of foam sclerotherapy. *Eur. J. Vasc. Endovasc. Surg.* 2011 ; 42 : 238-45.
29. Lattimer C.R., Azzam M., Kalodiki E., Geroulakos G. Hemodynamic changes at the saphenofemoral junction during the application of a below-knee graduated compression stocking. *Dermatol. Surg.* 2012 Dec ; 38(12) : 1991-7.
30. Hamel-Desnos C., Desnos P., Wollmann J.C., Ouvry P., Mako S., Allaert F.A. Evaluation of the efficacy of polidocanol in the form of foam compared with liquid form in sclerotherapy of the greater saphenous vein: initial results. *Dermatol. Surg.* 2003 ; 29 : 1170-5.
31. Hamel-Desnos C.M., Gillet J.L., Desnos P.R., Allaert F.A. Sclerotherapy of varicose veins in patients with documented thrombophilia: a prospective controlled randomized study of 105 cases. *Phlebology* 2009 ; 24 : 176-82.