



Les varices du nerf sciatique : pathologie sous-évaluée.

Pachêco K.G., Magalhaes F.V., Loureiro A.

English version at the end of the article in French

Résumé

Objectif : Rapporter notre expérience des varices du nerf sciatique (VNS) et indiquer quel type de patient est le plus sujet à cette pathologie.

Méthode : À partir de 2400 patients venus consulter pour des varices, nous en avons sélectionné 80 comme porteurs de varices du nerf sciatique (VNS). Nos critères de sélection ont été les suivants :

- des patients souffrant de varices de la face latérale de la jambe, de la cuisse et du creux poplité ;
- des patients avec une récurrence anarchique des varices après ablation de la veine grande saphène ;
- des patients avec des symptômes et un examen positif pour les varices pelviennes ;
- des patients avec une histoire préalable de thrombose veineuse profonde ;
- des patients se plaignant de douleurs sciatiques, ayant une augmentation du diamètre d'un des membres par rapport à l'autre.

Ces patients ont été soumis à des examens complémentaires détaillés et rigoureux du losange poplité, dans l'objectif d'identifier les varices dans la gaine du nerf sciatique et sur la face latérale de la jambe. Sur les 80 patients présélectionnés, 10 ont été soumis à un phléboscaner veineux pour détailler la relation anatomique avec le nerf sciatique.

Résultat : Sur 80 patients préalablement sélectionnés, nous avons retrouvé 21 (26,3 %) cas positifs de VNS à l'examen échographique. Dix patients avaient des varices du nerf sciatique associées à une récurrence anarchique après ablation saphéniennne. Dans 10 autres cas, elles étaient associées à des varices pelviennes. La douleur sciatique était présente chez 100 % des patients positifs au VNS.

Conclusion : Les varices du nerf sciatique sont peu connues. Si le médecin fait une sélection clinique minutieuse, un examen échographique détaillé du losange poplité et de la face latérale de la jambe, un grand nombre de cas de varices du nerf sciatique pourrait être retrouvé.

Mots-clés : varices de la gaine du nerf sciatique, douleurs sciatiques, récurrence variqueuse, varices pelviennes.

Summary

Objective: To report our experience with patients with sciatic nerve varices (SNV) and to indicate which type of patient is more likely to be afflicted with this particular pathology.

Method: The sample consisted of 2,400 patients, selecting 80 (3.3%) as possible sufferers(?) of SNV. Patients with the following conditions were highly suspected:

- patients with varices on the lateral aspect of the leg, the thigh, and oco politeo;
- patients with uncontrolled variceal recurrence after a safenectomy;
- patients with symptoms of and who tested positive for pelvic varices;
- patients with a history of deep vein thrombosis;
- and patients complaining of sciatic pain along with an increase in the diameter of one limb in relation to the other.

These patients underwent detailed and rigorous examination of the "losango popliteo" with the objective of identifying varices inside the sheath of the sciatic nerve and on the lateral aspect of the leg. Of these, 10 underwent venous angiography to detail the anatomical relationship with the sciatic nerve.

Results: Of the 80 patients previously selected, we found 21 (26.3%) cases that were positive for SNV through ultrasound. 10 patients had SNV associated with uncontrolled variceal recurrence after safenectomy, while the other 10 were associated with pelvic varices. Sciatic pain was present in 100% of the patients who tested positive for SNV.

Conclusion: SNV are not well known in Medicine. If the doctor makes a examination as described in the "Patients and Methods" section and concentrates on the ultrasound scan of the "diamond popliteal" and lateral aspect of the leg, he or she will be surprised by the high number of cases of SNV that will be diagnosed.

Keywords: varices of the sheath of sciatic nerve, sciatic pain, variceal recurrence, pelvic varices.

Kennedy Gonçalves Pachêco, Chirurgien vasculaire et angiologue – E-mail : kennedy-gp@uol.com.br

Fabio Vargas Magalhaes, Radiologiste de la clinique Emilio Amorim – E-mail : magalhaesfv@gmail.com

Alexei Loureiro, Angiologie et examens échographiques – E-mail : alexeiloureiro@terra.com.br

Accepté le 30 juillet 2012

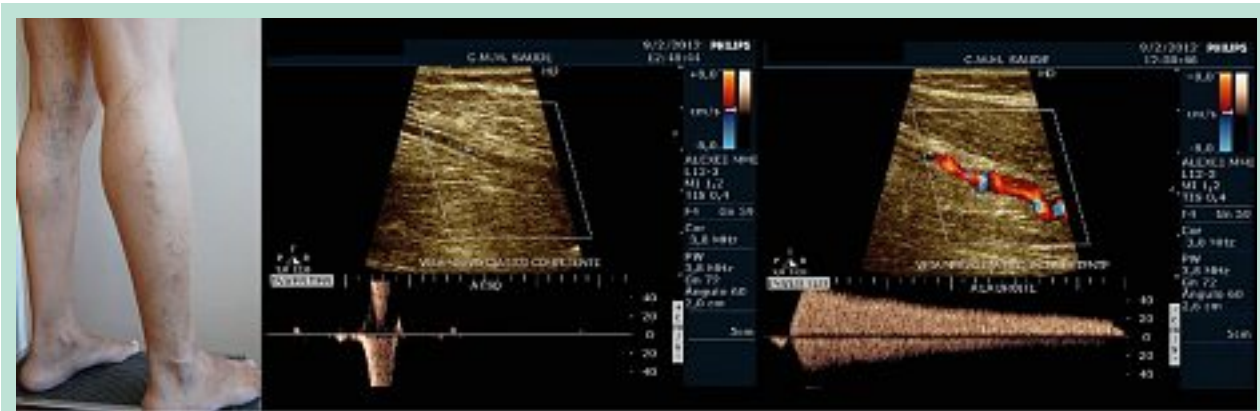


FIGURE 1 : Kennedy – Varices du nerf sciatique du creux poplité à la région du nerf fibulaire.

Introduction

Les varices du nerf sciatique (VNS) se caractérisent par la présence de veines variqueuses dans la gaine du nerf sciatique, pouvant être à l'origine d'une maladie veineuse chronique [1].

Le premier auteur à reconnaître ce type de varices fut **Verneuil** [2] en 1890. En 1988, la revue française **Phlébologie** publiait un article de **L. Thierry**, dans lequel celui-ci affirmait que les varices du nerf sciatique provoquaient des « *symptômes variqueux sans varices* » et des douleurs sciatiques commençant dans la région poplitée, se propageant jusqu'à la région fessière [3].

La représentation clinique de cette maladie peut se caractériser par une douleur sciatique intermittente sur la face latérale de la jambe, se propageant jusqu'à la région du fessier, accompagnée de varices qui trouvent leur origine dans le creux poplité [4].

En 2001, **Lemasle et al.** rapporta que lors d'examen échodoppler pratiqués pour des varices des membres inférieurs, il retrouva 8 cas (0,16 %) de varices de la gaine du nerf sciatique pour 5 000 patients examinés [5].

En 2001, **Labropoulos** montra que sur 835 jambes examinées pour des varices des membres inférieurs, 84 membres avaient des varices non saphéniennes, et que pour 9 (1 %) d'entre elles, il s'agissait de varices du nerf sciatique [7].

En 2003, **Lemasle** [6] montra que, en pratiquant un examen par échodoppler couleur veineux des membres inférieurs, la localisation de ces varices peut se situer au-dessous du pli de flexion du genou et, plus fréquemment, à la face postéro-latérale du mollet, à l'extérieur de la ligne médiane. Les varices en question continueraient sur la face latérale de la jambe, par rapport à la tête du péroné, se dirigeant en direction de la grande veine saphène, cheminant aussi verticalement à la malléole externe (**Figure 1** et **Figure 2**).

En 2005, **Ricci** fait état de 3 cas ayant été observés en 2003 par échodoppler couleur veineux, pour lesquels avait été réalisée une compression manuelle dans le tiers supéro-postérieur de la jambe, provoquant une réponse douloureuse lors du toucher profond dans cette région [8, 9].

Bendszus et al. font état du cas de 3 patients avec une douleur sciatique chronique, sans déficit neurologique focal. Ils observèrent en IRM la présence de varices fessières qui comprimaient le nerf sciatique. Ces mêmes auteurs s'aperçurent que la décompression du nerf par opération chirurgicale eut comme effet le soulagement total et permanent des douleurs [10].

Gianesini et al. [1], à l'examen de 480 patients, ont rencontré 19 (4 %) cas de VNS. **Fumagalli** et **Maltempo** [12] examinèrent 92 patients, dont 7 étaient porteurs de VNS, tous associés à des varices pelviennes.

Matériel et méthode

Les patients étudiés étaient d'ethnies et de sexe indifférents, avec un âge minimum de 27 ans et maximum de 85 ans, ayant des varices conformément à la classification CEAP.

Sur un total de 2 400 patients reçus dans notre clinique, durant une période de six mois (d'août 2011 à janvier 2012), nous avons sélectionné 80 patients (3,3 %) que nous avons considérés comme à forte probabilité d'être atteints de varices du nerf sciatique.

Cette population était composée de personnes souffrant de varices localisées à la face latérale de la jambe, de la cuisse et du creux poplité associées à une récurrence anarchique de varices après chirurgie de la saphène ayant une symptomatologie et des examens positifs évoquant des varices pelviennes, un antécédent de thrombose veineuse profonde, des douleurs sciatiques et une augmentation du diamètre d'un membre par rapport à l'autre.

Les varices du nerf sciatique : pathologie sous-évaluée.

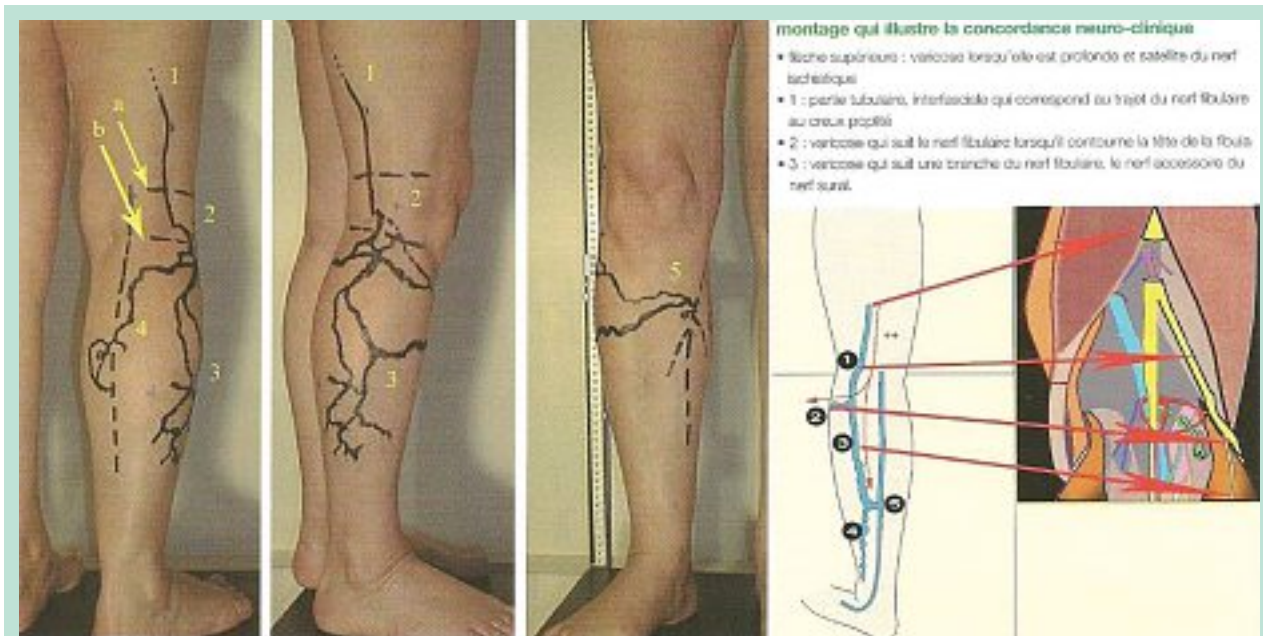


FIGURE 2 : Lemasle – Distribution écho-anatomique suivant l'orientation du nerf sciatique tibial et fibulaire.

Les 80 patients sélectionnés ont été soumis à un examen spécifique par écho-Doppler du losange poplité, où nous avons identifié la division du nerf sciatique près de la veine et de l'artère poplitée. Après avoir identifié le nerf, nous avons procédé à la recherche échographique de varices à l'intérieur des muscles postéro-latéraux de la cuisse, tels que les muscles semi-membraneux et semi-tendineux, en positionnant la sonde au niveau des coupes transversales et longitudinales. Pour ce faire, nous avons utilisé un appareil d'écho de marque Philips, avec des sondes 7 à 10 MHz.

Tous les critères écho-anatomiques et hémodynamiques définis par Lemasle et al. [4, 5, 6] ont été suivis. Nous avons également procédé à la recherche de varices sur la face latérale des jambes, dans la région du nerf sciatique poplité externe, à l'identification de la présence de varices tributaires ou collatérales de la veine petite saphène (VPS). Lorsque cette identification fut faite, nous avons recherché un reflux par la manœuvre de chasse veineuse, par la compression du mollet et des groupes musculaires postéro-latéraux de la cuisse.

Le reflux a été considéré comme pathologique quand le temps était supérieur à 0,5 sec. Dans le but d'évaluer l'extension des varices ou la présence de malformations veineuses, nous avons réalisé 10 angiographies par tomodensitométrie et une varicographie chez les patients ayant été diagnostiqués pour des varices du nerf sciatique, par écho-Doppler couleur veineux (Figure 3).

Les critères d'exclusion des patients ont été les suivants : patients souffrant de néoplasie, d'insuffisance artérielle périphérique (indice cheville / bras < 0,8) et femmes enceintes.

Rapport statistique
 Méthode statistique

L'analyse descriptive présente sous forme de tableau les données observées, exprimées selon la fréquence (n) et le pourcentage (%) pour des catégories et la moyenne, l'écart type et la médiane pour les données numériques.

Pour pouvoir faire une comparaison entre les groupes avec et sans VNS, les méthodes suivantes ont été appliquées : le test de χ^2 ou exact de Fisher pour les données de catégories et le test t de Student pour des échantillons indépendants pour des données numériques.

Le critère de détermination de l'importance qui a été adopté est le niveau de 5 %. L'analyse statistique a été réalisée par le programme statistique AS® System, version 6.11 (SAS Institute, Inc., Cary, North Carolina).

Résultats

Sur une période de 6 mois (août 2011 à janvier 2012), 2 400 patients ont été examinés. 80 (3,33 %) d'entre eux ont été classés comme suspects de VNS et ont été examinés de façon spécifique. 21 (26,3 %) de ces cas se sont révélés positifs pour des varices du nerf sciatique à l'examen par échographie. Par la suite, il a été proposé de classier et de comparer les groupes : VNS positif (n = 21) versus VNS négatif (n = 59), dans l'objectif de mettre en évidence des informations importantes pour le diagnostic des VNS.

Sur ces 21 patients, 47,6 % présentaient une récurrence de varices anarchiques et 47,6 % souffraient de varices pelviennes (Tableau 1).

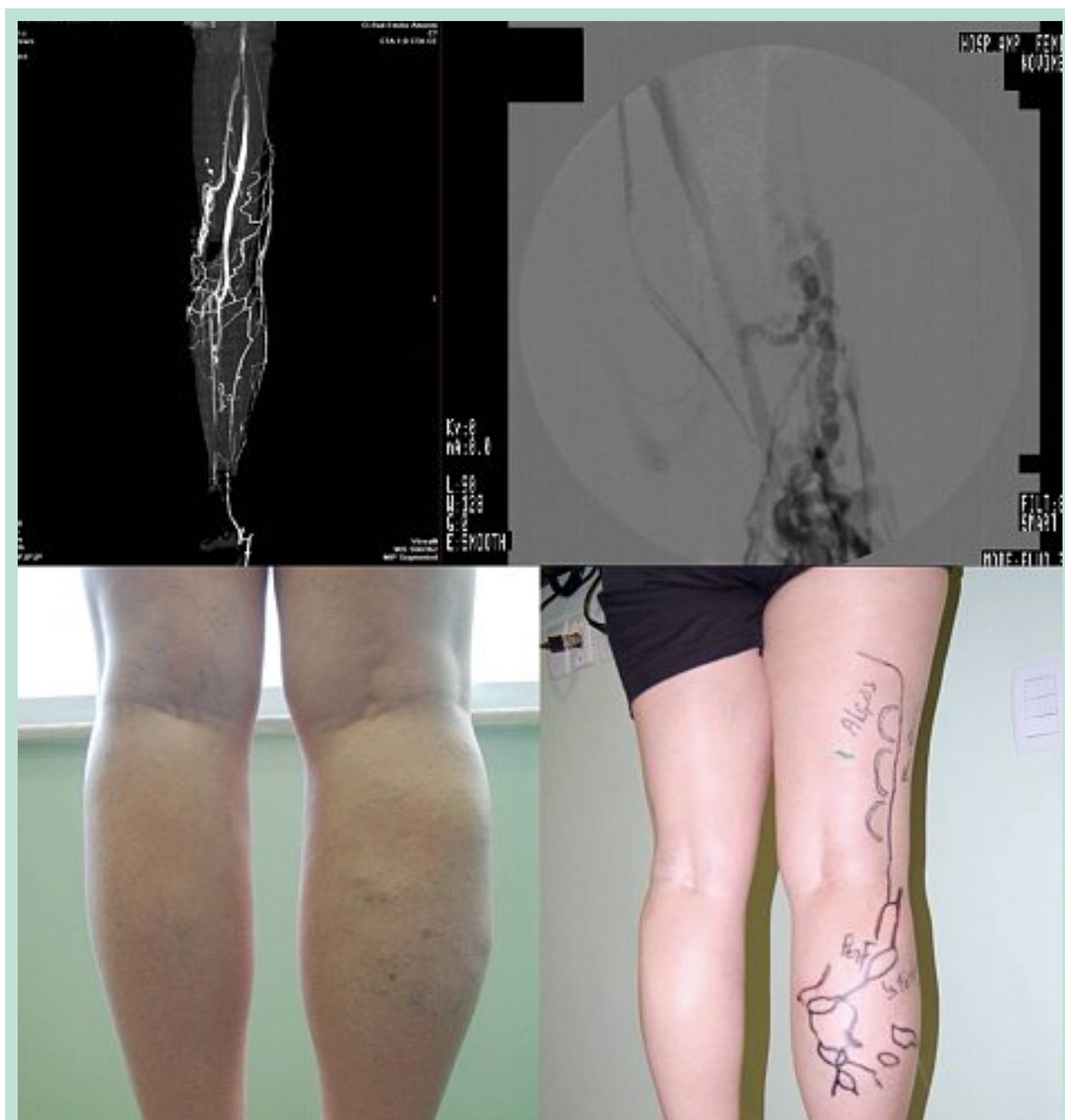

FIGURE 3 : Phléboscaner non sélectif et varicographie avec ponction de la varice du nerf sciatique guidé par écho-Doppler.

De plus, la fréquence des varices de la face latérale de la jambe et de la cuisse est plus élevée chez les patients ayant des VNS que chez ceux n'en ayant pas.

Discussion

Dans notre étude prospective, réalisée avec un échantillon sélectif de patients, nous avons obtenu des données qui nous ont interpellés.

En appliquant les critères de sélection des patients à risque de VNS que nous avons décrits, il est licite de réaliser une exploration systématique par écho Doppler couleur du côté supéro-latéral du losange poplité, dans la région où le nerf sciatique se divise en nerf tibial et nerf fibulaire et suit la face latérale de la jambe, par laquelle passe le nerf tibial fibulaire. Nous avons trouvé en suivant cette approche des varices dans la gaine du nerf sciatique dans un très grand nombre de cas.

Les varices du nerf sciatique : pathologie sous-évaluée.

Variables	Catégorie	VNS positive (n = 21)		VNS négative (n = 59)		p valeur ^a
		n	%	n	%	
Sexe	Masculin	2	9,5	11	18,6	0,27
	Féminin	19	90,5	48	81,4	
Récidive de varices	Oui	10	47,6	0	0,0	< 0,0001
	Non	11	52,4	59	100	
Historique de phlébite	Oui	3	14,3	15	25,4	0,23
	Non	18	85,7	44	74,6	
Localisation des varices	Jambe – sous le genou	10	47,6	59	100	Peu de cas
	Cuisse	1	4,8	0	0,0	
	Jambe – entière	8	38,1	0	0,0	
	Jambe arrière – sous le genou	2	9,5	0	0,0	
Localisation des varices (regroupée)	Juste la jambe	10	47,6	59	100	< 0,0001
	Au-delà de la jambe	11	52,4	0	0,0	
Côté de la jambe	Droite	8	38,1	22	37,3	0,56
	Gauche	7	33,3	26	44,1	
	Les deux	6	28,6	11	18,6	
Douleurs sciatiques	Oui	21	100	59	100	NSA
	Non	0	0,0	0	0,0	
Aspects échocardiographiques	Pas de reflux	0	0,0	59	100	< 0,0001
	Canaux multiples	15	71,4	0	0,0	
	Tubulaire	2	9,5	0	0,0	
	Tubulaire + canaux multiples	4	19,1	0	0,0	
Varices pelviennes	Oui	10	47,6	25	42,4	0,67
	Non	11	52,4	34	57,6	
Âge (ans)	Moyenne ± ET (médiane)	54,6 ± 16,1 (49)		45,1 ± 11,7 (42)		0,005
CEAP (points)	Moyenne ± ET (médiane)	3,6 ± 1,6 (3)		-----		NA

TABLEAU 1 : Caractérisation et comparaison selon la VNS.
a test de χ^2 ou exact de Fisher. ET : écart type. NA : non applicable.

Du point de vue clinique, nos cas présentaient des aspects morphologiques similaires à ceux décrits dans la littérature par **Lemasle et al.** [4, 5, 6], avec la présence de varices sur la face postéro-latérale de la cuisse, dans le creux poplité et sur la face latérale de la jambe, pouvant atteindre la malléole.

Au cours de l'examen échographique, au-delà de la présence de varice dans la gaine du nerf sciatique, nous avons mis en évidence des perforantes de la cuisse qui interconnectent le système superficiel avec le réseau sous-fascial (**Figure 4**).

Chez une patiente ayant une récurrence variqueuse après opération de la grande et de la petite veine saphène, nous avons retrouvé la présence de varices du nerf sciatique traversant le fascia du creux poplité visible tant par écho-Doppler que par phléboscaner (**Figure 5**).

L'échographie permet de mettre en évidence une varice sous-fasciale parallèle à la petite saphène et aux perforantes sur la face latérale de la jambe (**Figure 6**), déjà mise en évidence par **Lemasle, Ricci et Gionesini**.

Trigaux et al. [11] ont rapporté que les varices du nerf sciatique ne pouvaient pas toujours être vues avec la phlébographie traditionnelle et qu'il obtenait un bien meilleur résultat quand il réalisait une varicographie, *via* les varices qui les liaient aux veines du nerf sciatique.

Pour notre étude, nous avons décidé d'en faire de même. Nous avons ponctionné des varices sur la face latérale de la jambe qui faisaient partie du drainage des veines du nerf sciatique, par échoguidage. Puis, nous avons injecté un produit de contraste, réalisé un phléboscaner veineux sélectif (**Figure 7**). Tout cela, en se basant sur les études antérieures de Uhl [5]. Cette image montre clairement la relation anatomique des veines à côté du nerf sciatique jusqu'au bassin.

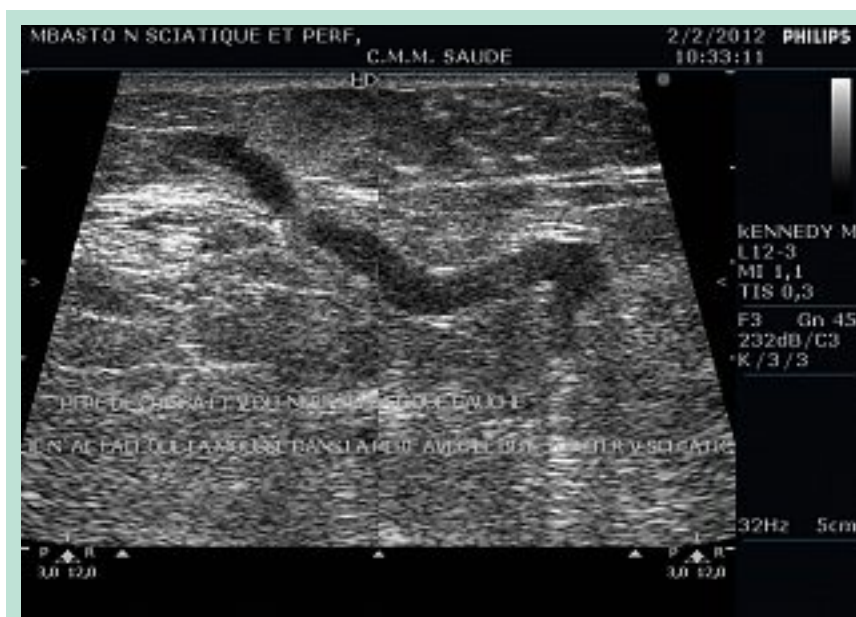

FIGURE 4 : Perforante de la cuisse qui relie le système supra-fascial au système sous-fascial de la varice du nerf sciatique.

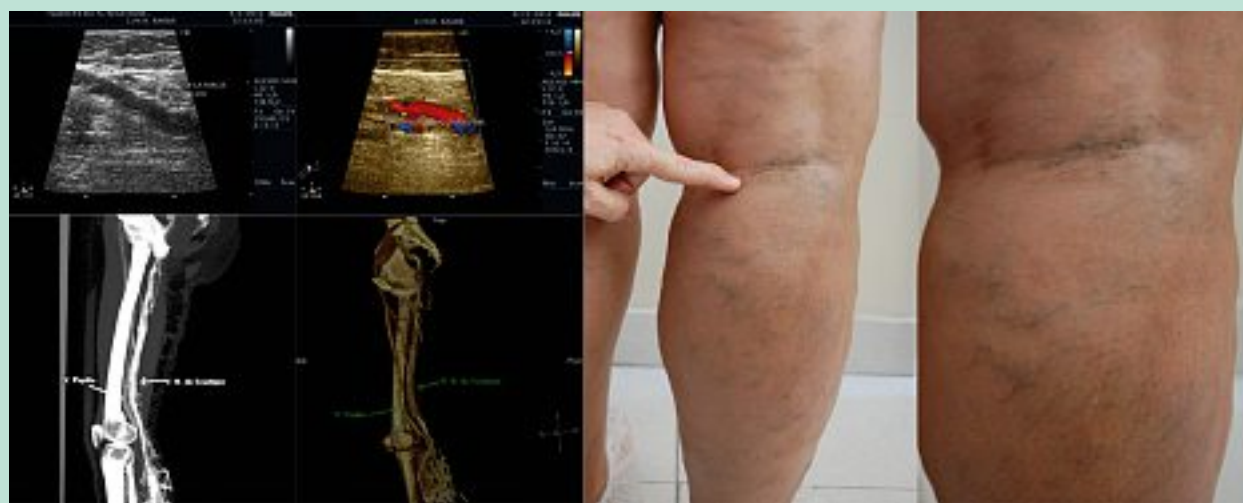

FIGURE 5 : Récidive variqueuse et franchissement des varices du nerf sciatique dans le creux poplité.

Du point de vue étiopathogénique, sur 21 cas diagnostiqués, on peut noter la présence très nette d'un lien avec les 10 cas de récurrence anarchique comme le présente la **Figure 8**, et avec 10 autres cas de varices pelviennes. Et, seulement dans un cas, un lien avec le syndrome post-thrombotique. **Trigaux et al.** [11] décrivent 7 cas de varices du nerf sciatique, dont 6 d'entre eux présentaient une insuffisance du système veineux profond, et a publié une étude sur les récurrences de varices visualisées par phlébo-varicographie, pour lesquelles il notait une voie sciatique veineuse de drainage.

Van der Stricht [17] défend la théorie selon laquelle, après une thrombose veineuse profonde, les veines du nerf sciatique sont utilisées comme veines importantes de drainage.

Creton [16] et **Fumagalli** [12] font état de la relation entre les varices du nerf sciatique et les varices pelviennes.

Nous avons eu un cas de patient avec des varices du nerf sciatique d'un côté seulement, mais avec une importante insuffisance de la grande veine saphène et de la perforante du pied, qui évolue en ulcère du dos du pied (**Figure 9**).

Du point de vue symptomatologique, une douleur de type sciatique, associée à des varices, peut laisser suspecter la présence de varices du nerf sciatique. Cependant, il faut se rappeler que ces symptômes peuvent également être causés par une étiologie mécanique.

Les varices du nerf sciatique : pathologie sous-évaluée.

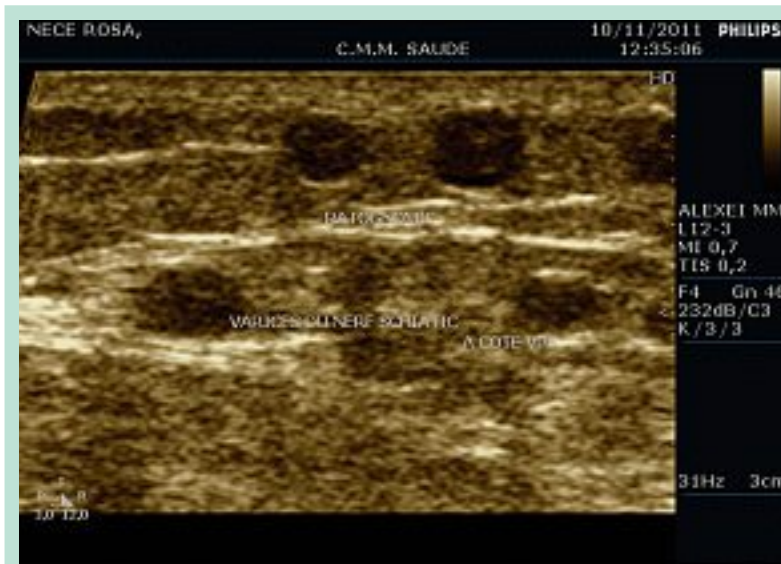


Fig. 48 :

Coupe transversale sous le pli du genou :

La veine du nerf sciatique (VGS) suit à ce niveau le nerf fibulaire commun (ex saphène poplitée externe). Elle est située nettement en dehors de la Petite Veine Saphène (PVS). Ces 2 veines sont situées sous le fascia saphénien mais seule la PVS est dans le compartiment saphénien, en regard de la valée inter-gémellaire.

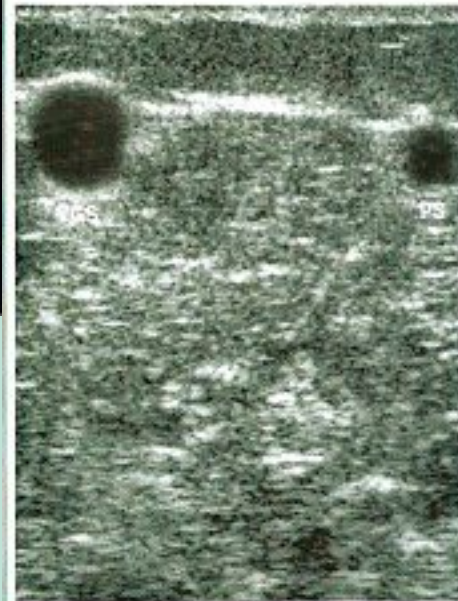

FIGURE 6 : À gauche, selon Kennedy. À droite, selon Lemasle

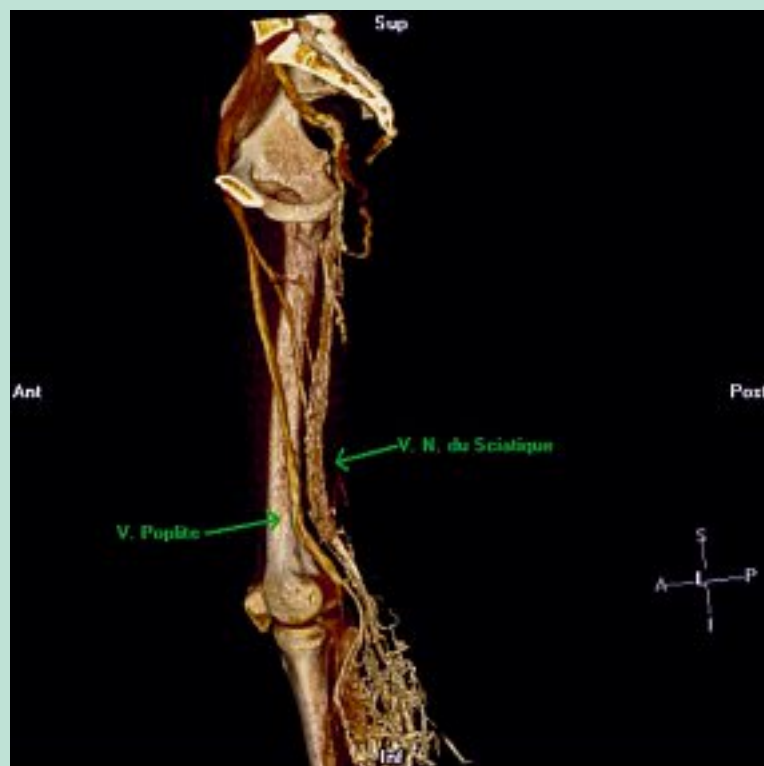

FIGURE 7 : Phléboscaner sélectif après ponction des varices du nerf sciatique dans la face latérale de la jambe (région du nerf fibulaire) par écho-guidage.

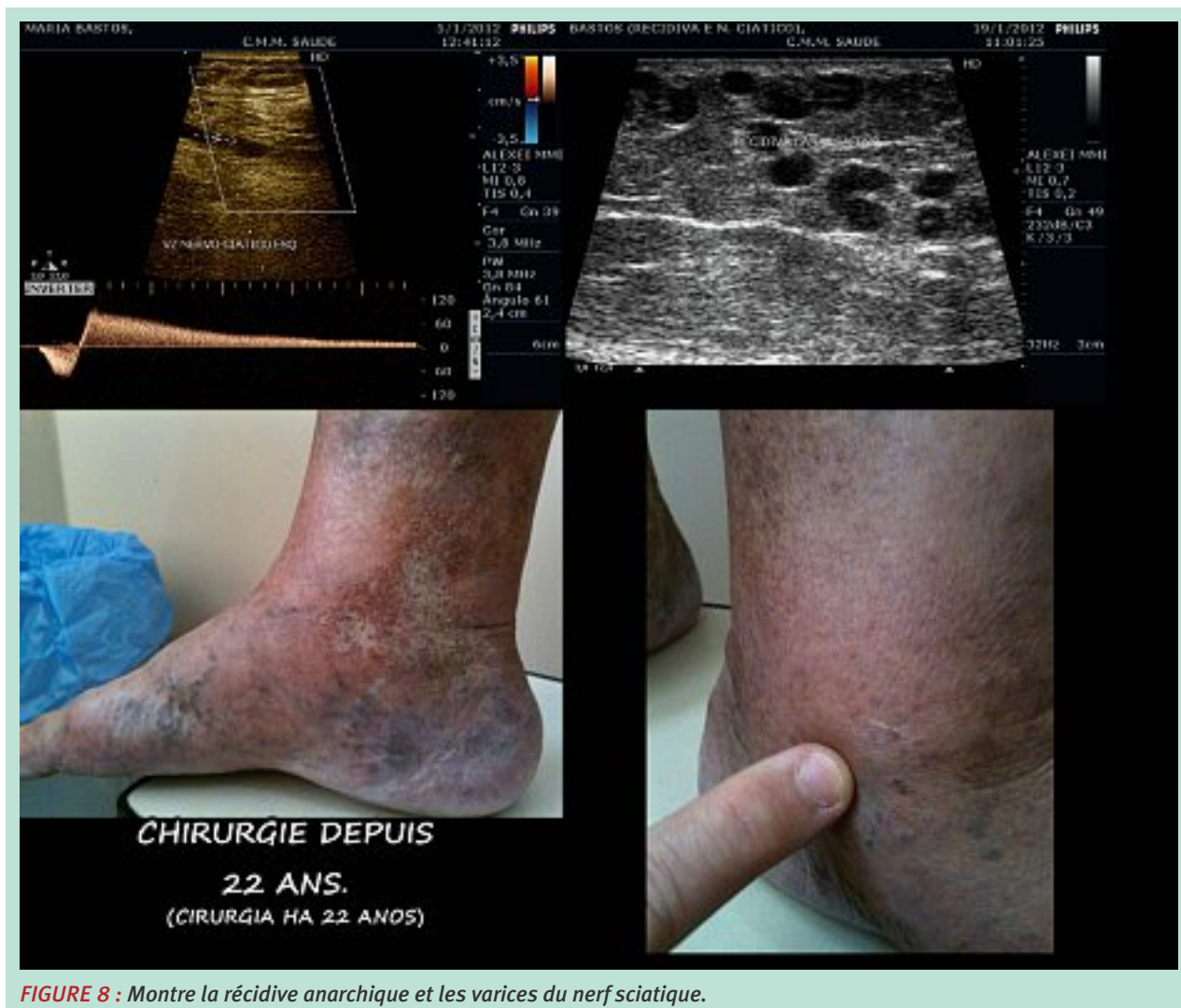

FIGURE 8 : Montre la récurrence anarchique et les varices du nerf sciatique.

Bendizus et al. [10] ont décrit 3 cas de patients qui présentaient des douleurs sciatiques chroniques causées par des varices du nerf sciatique. Ces derniers ressentaient une douleur lorsqu'ils s'asseyaient ou se couchaient du côté affecté.

Van Gompel et al. [13], décrivent 4 patients présentant des douleurs se propageant dans la jambe, en raison de l'implication du nerf sciatique, toutes avec une étiologie vasculaire. Ces patients furent soumis à une neurolyse du nerf sciatique. L'étude histologique de l'acte chirurgical confirma la présence d'un angiome veineux, d'une malformation artério-veineuse, d'une malformation veineuse associée à un syndrome de Klippel-Trenaunay et d'un hémangiome capillaire.

Les articles de la littérature décrivent le traitement des varices du nerf sciatique, que ce soit par la chirurgie ou par la sclérothérapie, et les résultats à long terme, sont peu nombreux.

Gianesini et al. [1] rapportent les bons résultats de la sclérothérapie sur 19 patients traités avec la mousse sous écho-guidage. **Lemasle, Vin, Lefebvre et al.**, ont eu recours au traitement chirurgical associé à la sclérothérapie. Quand **Ricci** [9] et **Marongiu** [14] préconisent l'interruption chirurgicale, lorsque cela est possible, des connexions veineuses qui relient le système veineux postérieur atteint par la maladie à la veine de la gaine du nerf sciatique, aux veines petites saphènes, au prolongement axial de la veine petite saphène (VPS), aux perforantes du creux poplité et aux éventuelles liaisons avec les axes fémoraux, ils obtiennent ainsi le soulagement des symptômes neurologiques.

Monedero et al. [15] et **Creton** [16] ont trouvé le reflux veineux prenant son origine dans la veine hypogastrique et ont réalisé l'embolisation sélective avec « coils » et polidocanol, technique connue comme la « technique du sandwich », avec de bons résultats.

Les varices du nerf sciatique : pathologie sous-évaluée.

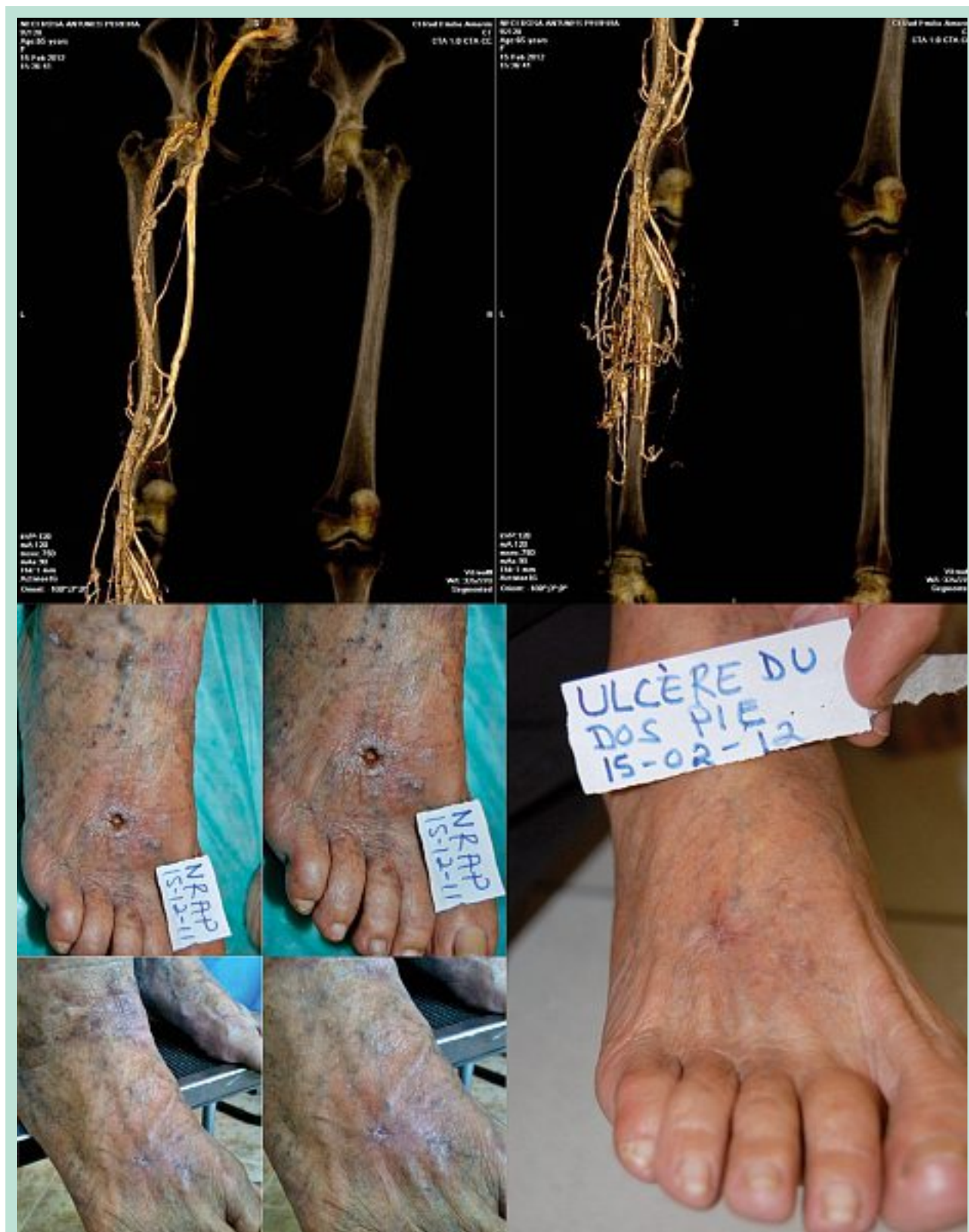

FIGURE 9 : Ulcère du dos du pied à droite et varices du nerf sciatique à gauche, traité à la mousse dense avec écho-guidage.

Gompel et al. [13] ont réalisé des incisions chirurgicales étendues dans la région postérieure de la cuisse et ont pratiqué la neurolyse interne et externe chez les patients qui se plaignaient de douleurs sciatiques d'étiologie vasculaire.

Fumagalli [12] avertit que, si l'on choisit l'option de la mousse injectée sous écho-guidage, on doit éviter d'injecter au niveau de la cuisse, mais faire la ponction, chaque fois que c'est possible, au-dessous du pli du genou, pour éviter la lésion du nerf sciatique ou tibial.

Dans notre étude, nous avons traité seulement 4 patients sur 21 patients diagnostiqués.

Pour l'un d'entre eux, nous avons fait une injection de mousse dans une collatérale sus-fasciale reliée à une perforante permettant la progression du produit jusqu'aux varices du nerf sciatique.

Dans les autres cas, les ponctions ont été faites au-dessous de la région postérieure du genou et, à court terme, nous avons observé une amélioration nette des douleurs chez les patients.

Nous avons utilisé du polidocanol à une concentration de 0,50 à 1,5 %, avec un volume de 2 et 4 mL, sur différentes sessions.

Conclusion

Les varices du nerf sciatique sont une pathologie qui est considérée comme rare et peu connue. Dans notre expérience, une sélection des patients sur des critères cliniques évocateurs, associée à une exploration écho-Doppler spécifique du losange poplité et du nerf sciatique, permet de dépister un grand nombre de varices du nerf sciatique méconnues.

Références

1. Giancesini S., Menegatti E., Tacconi G., Scognamillo F., Liboni A., Zamboni P. Echo-guided foam sclerotherapy treatment of venous malformation involving the sciatic nerve. *Phlebology* 2009 ; 24(1) : 46-7.
2. Verneuil A. In : *Traité de chirurgie de Duplay et Reclus*. Paris, Tome II 221 ; 1890. Cited by J. Vander Stricht (6). View in article.
3. Thiery L. La veine du nerf sciatique impact clinique et thérapeutique. *Phlébologie* 1988 ; 41 : 687-9. View in article.
4. Lemasle P. De la clinique aux ultrasons ; varicose du nerf sciatique. *Phlébologie* 2003 ; 56 : 67-8.
5. Lemasle P., Uhl J.F., Lefebvre-Viladerbo M., Gillot C., Band J.M., Vin F. Veine du nerf sciatique et maladie variqueuse. Aspects écho-anatomiques et hémodynamiques. *Phlébologie* 2001 ; 54 ; 219-28.
6. Lemasle P. Atlas d'écho-anatomie veineuse superficielle : 21-34.
7. Labropoulos N., Tiongson J., Pryor L., Tassiopoulos A.K., Kang S.S., Mansour M.A., Baker W.H. Nonsaphenous superficial vein reflux. *J. Vasc. Surg.* 2001 ; 34 : 872-7.
8. Ricci S., Georgiev M., Jawinen A., Zamboni P. Sciatic nerve varices. *Eur. J. Endovasc. Surg.* 2005 ; 29 : 83-7.
9. Ricci S. Ultrasound observation of the sciatic nerve and its branches at the popliteal fossa: always visible, never seen. *Eur. J. Endovasc. Surg.* 2005 ; 30 : 659-63.
10. Bendszus M., Rieckman P., Perez J., Koltzemburg M., Reiners K., Solymosi L. Painful vascular compression syndrome of the sciatic nerve caused by gluteal varicosities. *Neurology* 2003 ; 61 : 985-7.
11. Trigaux J.P., Vanbeers B.E., Delchambre F.E., de Fays F.M., Schoevaerdt J-C.M. Sciatic venous drainage demonstrated by varicography in patients with a patent deep venous system. *Cardiovasc. Intervent. Radiol.* 1989 ; 12 : 103-6.
12. Fumagalli M.D., Maltempi P. La varicose de la gaine du nerf sciatique : faits cliniques. *Phlébologie* 2008 ; 1 : 89-93.
13. Gompel J.J., Griessenauer C.J., Scheithauer B.W., Amrami K.K., Spinner R.J. Vascular malformations, rare causes of sciatic neuropathy: a case series. *Neurosurgery* 2010 ; 67(4) : 1133-1142.
14. Marongiu G.M., Piredda F., Bacciu P.P. The varices of the sciatic nerve: nosologic aspects and our experience. *Atti 4 Congresso. Collegio It. Flebologia. Ferrara 12-14 Ottobre 2000* : 140.
15. Leal Monedero J., Zubicoa Ezpeleta S., Crimberg M., Vergara Correa L., Jimenez Gutierrez J.A. Subdiaphragmatic venous insufficiency. Embolization treatment using mixed technique (coils and foam). *Phlebology* 2004 ; 45 : 269-75.
16. Creton D., Hannequin L. Insuffisance veineuse pelvienne chez la femme présentant des varices périméales. Corrélation anatomo-clinique, traitement par embolisations et résultats (31 cas). *Phlébologie* 2003 ; 56 : 257-64.
17. Van der stricht J. Varices du nerf sciatique. *Phlébologie* 1999 ; 52 : 349-50.

Are Sciatic Nerve Varices a little known disease?

Pachêco K.G., Magalhaes F.V., Loureiro A.

Introduction

SNV are characterized by the presence of varicose veins inside the sheath of the sciatic nerve, possibly causing chronic venous disease [1].

The first author to identify this type of varix was **Verneuil** [2] in 1890. In 1988, the French journal **Phlébologie** included a short article written by L. Thierry in which he wrote about the subject of SNV and affirmed that they caused “*varicose symptoms without varices*” and sciatic pain initiating in the popliteal region, radiating to the gluteal region [3].

The clinical presentation of this disease may be characterized by intermittent sciatic pain on the lateral aspect of the leg, extending to the gluteal region, accompanied by varices originating in the popliteal fossa [4].

In 2001, **Lemasle et al.** reported 8 out of 5,000 cases (0.16%) of varicose in the sheath of the sciatic nerve in patients with suspected lower-extremities varices undergoing exams [5].

In 2001, **Labropoulos**, in an article about the reflux of non-safenous varicose veins, examined 835 legs with varices in the lower-extremities, finding 84 limbs with non-safenous varices and 9 (1%) of these presented SNV [7].

In 2003, **Lemasle P.** [6] demonstrated through venous echo-color Doppler that the distribution of these varices can be externalized above the fold of knee joint and, more often, on the posterolateral calf side, outside of the midline. The varices in question continue along the lateral aspect of the leg in relation to the peroneal, moving in the direction of the great safenic vein and also vertically through the lateral malleolus (**Figure 1: Kennedy – SNV from the popliteal fossa region of the fibular nerve and Figure 2: Lemasle – Echo-anatomic distribution following the orientation of the tibial, fibular, and sciatic nerves**).

In 2005, **Ricci** reports 3 cases that had been observed in 2003 by venous echo-color Doppler, in which a manual compression was performed in the third superoposterior region of the leg, evoking painful response when deeply palpated [8, 9].

Bendszus et al. reported three cases of patients with chronic sciatic pain without focal neurological deficit. They observed gluteal varices compressing the sciatic nerve through magnetic resonance imaging (MRI). The same authors found that nerve decompression surgery resulted in complete and permanent pain relief [10].

Gianesini et al. [1], upon examining 480 patients, found 19 (4%) cases of SNV. **Fumagalli** and **Maltempi** [12] examined 92 patients, 7 of which were positive for SNV, all of which were associated with pelvic varices.

Patients and Methods

The patients examined belong to different sexes and unspecific and varied ethnicities. The age range varied from the minimum age of 27 to the maximum of 85, with all patients having a history of varices according to the CEAP classification.

From a total of 2,400 patients examined in our private clinic during a period of 6 months (August 2011 to January 2012), we selected 80 (3.3%) of whom we considered highly suspect of being afflicted by SNV. This classified population was composed of the following groups: patients with varices located on the lateral aspect of the leg, thigh and popliteal region; patients with uncontrolled variceal recurrence after a safenectomy; patients with symptoms of and who tested positive for pelvic varices; patients with a history of deep vein thrombosis; and patients complaining of sciatic pain along with an increase in the diameter of one limb in relation to the other.

The 80 patients chosen underwent the echo-color Doppler exam of the losango popliteo, where we identified the division of the sciatic nerve near the vein and popliteal artery. When we could not identify the nerve, we performed a ecografic search of the varices inside of the post-lateral thigh muscles, such as semi-membranous and semi-tendonous muscle, positioning the probe in the transverse and longitudinal cuts. For this, we used device Echo Philips probe 7-10 MHz.

*Kennedy Gonçalves Pachêco, Vascular Surgeon and Angiologist – E-mail : kennedy-gp@uol.com.br
Fabio Vargas Magalhaes, Radiologist at Emilio Amorim Clinic – E-mail : magalhaesfv@gmail.com
Alexei Loureiro, Angiology and Ultrasound – E-mail : alexeiloureiro@terra.com.br*

Accepted July 30, 2002

All anatomical and hemodynamic echo criteria reported in literature for **Lemasle et al.** were followed [4, 5, 6]. We also conducted a search for varices on the lateral aspect of the leg, investigating the region of the fibular nerve and identifying the presence of tubular varices and veins parallel to the external saphenous vein. When this identification was made, we continued to search for reflux through compression and decompression maneuvers, to the level of the calf (compression du Mollet) and of the posterolateral thigh muscle groups.

Furthermore, we considered the reflux pathological when time was more than 0.5 s. In order to assess the extent of the varices or the presence of venous malformations, we performed 10 angiotomographies and 1 varicography in patients with positive diagnoses for SNV through venous echo-color Doppler, as shown below in **Figure 3: Non-selective Angioscanner varicography with puncture of the sciatic nerve varix guided by Echo Doppler.**

Exclusion criteria: patients with neoplasia, peripheral arterial disease (ankle / brachial index < 0.8) and pregnant women were excluded.

Statistical Report Statistical Method

For characterization purposes, the descriptive analysis is presented in the following table. The observed data are expressed by the frequency (n) and percentage (%) for categorical data; whereas, the numeric data is expressed as mean, standard deviation, and median.

For comparison between groups with and without SNV, the following methods were applied: the χ^2 test or Fisher exact test was used for categorical data, and Student t test was utilized for independent samples of numeric data.

The criterion for determining significance was set at 5%. Statistical analysis was conducted using the statistical software SAS® System, version 6.11 (SAS Institute Inc., Cary, North Carolina).

Results

During a six-month period (August 2011 to January 2012), 2,400 patients were examined, 80 (3.33%) of whom were classified as highly suspicious of SNV and were examined vigorously (?). Upon ultrasound examination, 21 (26.3) cases were observed to be positive for SNV. Thus, it was proposed to characterize and compare the groups in the following manner: SNV positive (n = 21) versus SNV negative (n = 59), aiming to show what information would be important in the diagnosis of SNV.

Table 1 shows that of 21 patients, 47.6% had recurrent varices and 47.6% had pelvic varices. Moreover, there is a high frequency of varices located on the lateral aspect of the leg and thigh.

Objective 1. To characterize and verify that there is significant difference in observed variables between patients with SNV (n = 21) and without SNV (N = 59).

Table 1 shows the frequency (n) and percentage (%) of the observed variables according to the SNV (positive and negative) and the corresponding descriptive level (p value) of the statistical test. Statistical analysis was made by χ^2 test or Fisher exact test. Data are expressed as mean \pm standard deviation, median, and compared by Student's t test for independent samples.

Discussion

In our prospective study, performed with selected sample of patients, we obtained data that caught our attention.

According to the methodology, it is advisable to make a systematic exploration with echo-color Doppler superolateral side of the diamond in the popliteal region in which the sciatic nerve divides into the tibial and fibular nerves. And from there, over the lateral aspect of the leg where the tibial and fibular nerve pass. The professional will be surprised at the amount of varices found within the sheath of the sciatic nerve.

From a clinical standpoint, our cases presented morphologic features similar to those described in medical literature by **Lemasle et al.** [4, 5, 6], with the presence of varices on the posterolateral thigh, the popliteal fossa, and the lateral aspect of the leg, with the possibility of even reaching to the ankle.

In the ultrasound, beyond the presence of varices inside the sheath of the sciatic nerve, we found piercings in the thigh that connected the suprafacial system to the subfacial, as seen in **Figure 4: Piercings the thigh that connects to the suprafacial system to the subfacial of the sciatic nerve varix.**

We specifically highlight (**Figure 5: Recurrent varicose veins and the crossing of the varices by the fascia at the hollow popliteal level**), in which one can visualize the SNV crossing the hollow popliteal fascia, visible as much by Eco Doppler Tomography as by selective angiotomography of the SNV in a patient with recurrent varices after several surgeries with phlebectomies and saphenectomies.

Ultrasonography demonstrates a tubular image, parallel to the external saphenous and piercings in the lateral aspect of the leg (**Figure 6: In accordance with Kennedy and In accordance with Lemasle**), as shown previously by **Lemasle, Ricci** and **Gionesini**.

Are Sciatic Nerve Varices a little known disease?

Variables	Catégorie	SNV positive (n = 21)		SNV negative (n = 59)		p value ^a
		n	%	n	%	
Sex	Male	2	9.5	11	18.6	0.27
	Female	19	90.5	48	81.4	
Recurrence of varices	Yes	10	47.6	0	0.0	< 0.0001
	No	11	52.4	59	100	
History of phlebitis	Yes	3	14.3	15	25.4	0.23
	No	18	85.7	44	74.6	
Location of varices	Leg	10	47.6	59	100	Few cases
	Thigh	1	4.8	0	0.0	
	Perna coxa	8	38.1	0	0.0	
	Perna posterior	2	9.5	0	0.0	
Location of varices (grouped)	Only leg	10	47.6	59	100	< 0.0001
	Beyond leg	11	52.4	0	0.0	
Side of leg	Right	8	38.1	22	37.3	0.56
	Left	7	33.3	26	44.1	
	Both	6	28.6	11	18.6	
Sciatic pain	Yes	21	100	59	100	NSA
	No	0	0.0	0	0.0	
Echocardiographic aspects	No reflux	0	0.0	59	100	< 0.0001
	Multiple channels	15	71.4	0	0.0	
	Tubular	2	9.5	0	0.0	
	Tubular + multiple channels	4	19.1	0	0.0	
Pelvic varices	Yes	10	47.6	25	42.4	0.67
	No	11	52.4	34	57.6	
Age (years)	Mean ± SD (median)	54.6 ± 16.1 (49)		45.1 ± 11.7 (42)		0.005
CEAP (points)	Mean ± SD (median)	3.6 ± 1.6 (3)		-----		N/A

TABLE 1 : Characterization and comparison according to SNV
^a χ^2 or Fisher exact test. SD : Standard Deviation. N/A : Not Applicable.

Trigaux et al. [11] realized that not all the varices of the sciatic nerve could be visualized by traditional phlebographies. Moreover, his results improved when he performed the varicography through the varices that were connected to the sciatic nerve.

In our series, we decided to do the same. We punctured varices on the lateral aspect of the leg that was part of the drainage veins of the sciatic nerve, guided by an echo Doppler device. Then, we then injected contrast and performed a selective venous angiography (**Figure 7: Selective angiotomography after a puncture of the SNV on the side of the leg (peroneal nerve region) guided by echo**). All this is based on previous studies by Uhl [5]. This image has made the anatomical relationship clear between the varices along the sciatic nerve until to the pelvis.

From the pathophysiological point of view, in 21 cases diagnosed, we noted a significant association in 10 cases, in accordance with **Figure 8: Shows anarchic recurrence and SNV**, with anarchic recurrence of the safenic channels and in the other 10 cases with pelvic varices. And, only in one case was it associated with post-thrombotic syndrome. **Trigaux et al.** [11] described seven cases of SNV, among which, 6 presented with severe venous insufficiency and published a study of recurrent varices through the phlebo-varicography, in which he noted a route of sciatic venous drainage.

Van der Stricht [17] defends a theory that after a deep venous thrombosis, the sciatic nerves become important as drainage veins.

Creton [16] et **Fumagalli** [12] reported the relationship between SNV with pelvic varices.

We found patients with SNV on one side only, but with significant insufficiency of the internal saphenous vein and of the perforation of the foot developing with an ulcer in the instep of the foot (**Figure 9: Ulcer of the dorsum of the right foot and varicose veins of the left sciatic nerve treated with dense foam guided by echo**).

From the point of view of symptomatology, sciatic pain may prompt suspicion of SNV; however, it is worth remembering that orthopedic and neurological disorders can also cause these symptoms.

Bendizus et al. [10] described three cases of patients with chronic sciatic pain caused by SNV who felt pain when sitting or lying on the affected side.

Van Gompel et al. [13] described four patients with pain radiating to the leg, due to the involvement of the sciatic nerve, all with vascular etiology. These patients underwent extensive and limited neurolysis of the sciatic nerve. Histologic examination during surgery confirmed the presence of a venous angioma, arteriovenous malformation, venous malformation associated with Klippel-Trenaunay syndrome, and a capillary hemangioma.

There are few articles in the medical literature describing the treatment of SNV, either with surgery or sclerotherapy, and the same is true as to the results in the long term.

Gianesini et al. [1] report good results with sclerotherapy in 19 patients treated with dense foam guided by echo.

Lemasle, Vin, Lefebvre et al., treated with surgery and sclerotherapy. While **Ricci** [9] et **Marongiu** [14] highlight the surgical termination, when possible, of the venous connections that connect the posterior venous system affected by the disease, with the vein of the sheath of the sciatic nerve, external saphenous veins, axial extension of the external saphenous vein, piercing the popliteal fossa and the possible links with the femoral shaft, getting relief of neurological symptoms.

Monedero et al. [15] and **Creton** [16] found venous reflux originating in the hypogastric vein and performed selective embolization with “coils” and polidocanol, a practice known as the “sandwich technique” with positive results.

Gompel et al. [13] performed extensive surgical incisions in the posterior thigh and executed internal and external neurolysis in patients complaining of sciatic pain from vascular etiology. **Fumagalli** [12] warns that if the option is taken by the dense foam guided by echo, you should avoid doing it in the thigh, making the puncture, whenever possible, below the crease of the knee, avoiding injury to the sciatic or tibial nerve. In our series, we treated only four of 21 patients diagnosed. In one, an injection of dense foam was made in side of the supra-fascial plane that was attached to a perforation that sent the drug to the SNV. The other punctures were made below the posterior region of the knee and, in the short term, we observed a surprising improvement in the patients' pain. We used Polidocanol at a concentration of 0.50% to 1.5%, at an amount of 2 to 4 mL in multiple sessions.

Conclusion

SNV are a pathology considered rare and no well-known in medicine.

In our experience, this disease has a raised frequency, which is evident when you make a careful clinical selection and intensify the diagnostic investigation through venous echo-color Doppler of the popliteal diamond, following in the direction of the tibial, fibular, and sciatic nerve.