



Le traitement des varicosités et télangiectasies par laser sub-cut 1 064 nm. Étude sur 27 cas représentant 103 zones de traitement : suivi 30 mois.

Treatment of varicose veins and telangiectasias using a subcutaneous 1064 nm laser: Study of 27 cases representing 103 treatment zones with 30 months of follow-up.

Garde C.

Résumé

Le traitement des télangiectasies est bien codifié depuis de nombreuses années. Il repose sur le traitement des points de fuite, puis sur le réseau réticulaire impliqué, enfin sur les télangiectasies. Tout ceci est bien maîtrisé par les techniques de sclérothérapie. Mais les volumes de sclérosants injectés lors d'une même session sont limités par les posologies légales. La demande de résultats des patientes est de plus en plus pressante.

Par ailleurs, les lasers actuels présentent deux problèmes incontournables : traitement en spot sur un réseau disposé en maille de filet, atteinte cutanée en regard des varicosités possibles.

Nous avons développé une technique laser sous-cutané dont l'énergie photonique est délivrée à travers une aiguille montée sur une pièce à main. Dans un premier temps, un marquage est réalisé pour traiter toutes les afférences, selon une méthodologie bien précise qui colle au plus près de la physiopathologie.

Trois types de marquage : le premier sur les troncs à phlébectomiser, le second sur les veines réticulaires à laseriser (hypoderme), le troisième sur la nappe de varicosités à traiter (dermo sous-dermique).

La procédure est réalisée sous anesthésie tumescence et neurolept – analgésie pour le confort du patient et de l'opérateur. Il n'y a pas de limite de dose. Cette technique permet de gagner un temps considérable en réduisant le nombre de séances de sclérothérapie qui embolise nos consultations. Nous montrerons la technique et quelques résultats sur notre première série. Elle nous a permis de faire disparaître des plages de varicosités dans des conditions impossibles pour d'autres techniques.

Mots-clés : laser sous-cutané, réseau systématisé, réseau en maille.

Summary

The treatment of telangiectasias has been codified for many years. It is based on treating the areas of leakage, then the reticular network involved and finally the telangiectasias. All of these aspects can be successfully treated using sclerotherapy techniques. However, the quantities of sclerosing agent injected during a single session are limited by the legal doses, and the patients' demands for results are more and more urgent.

In addition, current lasers present two fundamental problems: treatment in spots on a network, possible damage to skin adjacent to the varicose veins.

We have developed a subcutaneous laser technique in which photon energy is delivered via a needle mounted on a handle. In the first step, the veins are marked so that all of the afferents are treated according to a precise methodology which is based as much as possible on the physiopathology.

Three types of marking are done: the first concerns the main vessels destined for phlebectomy, the second concerns the reticular veins to be treated with laser (hypodermis), and the third concerns the layer of varicose veins to be treated (dermal/subdermal).

The procedure is performed under tumescent/neuroleptic anesthesia – for the comfort of the patient and the operator.

There are no limits for the dosage. This technique saves a considerable amount of time as it reduces the number of sessions of sclerotherapy that embolise our consultations.

We will describe the technique and provide the results of our first series. The technique allowed us to eliminate areas of varicose veins in conditions that would have been impossible for other techniques.

Keywords: subcutaneous laser, systematic network, mesh network.

Claude Garde, 5, avenue Chanzy, F-94210 La Varenne-Saint-Hilaire.

E-mail : dr.garde.c@wanadoo.fr

Accepté le 19 septembre 2012

Introduction

Le traitement des varicosités est bien codifié.

Il doit tenir compte des données physiopathologiques caractéristiques de ces vaisseaux et de la logique hémodynamique à la base de toute insuffisance veineuse.

Cette partie thérapeutique n'est possible que lorsque tous les points de fuites ont été maîtrisés.

Le choix des armes est là aussi simple : d'une part la microscélérothérapie qui agit en diffusant en nappe une solution irritante pour les vaisseaux aboutissant à leur sclérose puis leur disparition, d'autre part toutes les techniques qui agissent en spot de destruction, que ce soit la thermocoagulation, les différents lasers (532 nm, 585 nm, 1064 nm) et l'IPL.

Le but du développement de cette nouvelle technique est de suivre au plus près la physiopathologie des télangiectasies et de proposer un traitement présentant à la fois les avantages de la microscélérothérapie sans en avoir ses inconvénients et les avantages des techniques par spot sans en avoir les écueils :

- **Avantage /limites de la microscélérothérapie** : technique de diffusion en nappe, permettant de traiter un réseau réticulaire et un réseau systématisé mais, en contrepartie, limitation du volume de produit sclérosant injecté et en conséquence plusieurs séances requises ;
- **Avantages/limites des techniques en spot** : pas de limitation de dose, la seule limite étant la durée de l'intervention, mais en contrepartie impossibilité de traiter un réseau réticulaire ou mal systématisé, ce qui explique les écueils de ces techniques lorsqu'elles sont utilisées seules.

Le laser sub-cut comporte une aiguille dont l'extrémité permet de conduire au contact du vaisseau le faisceau laser et donc de pratiquer une lyse vasculaire directe et surtout dans son axe, c'est-à-dire sur toute sa longueur lorsqu'il s'agit d'un vaisseau systématisé nourricier, puis ponctuellement sur le réseau réticulaire, mais avec l'avantage d'être toujours au contact du vaisseau sans barrière cutanée et donc sans risque de lésion de celle-ci pour peu que la puissance, le temps de pulse, la longueur d'onde soit adaptés. Nos premiers essais avec temps de pulse correspondant aux protocoles classiques des lasers 1064 nm ayant provoqué des brûlures et des traces aux points d'introduction (**Photo 1**), nous avons opté pour des pulses très courts (effet thermolytique) mais à 40 Hz/s. Avec ce protocole, nous avons poursuivi et réalisé notre étude.

Rappel physiopathologique des télangiectasies

Ce rappel nous semble fondamental pour comprendre la logique thérapeutique que nous avons établie.

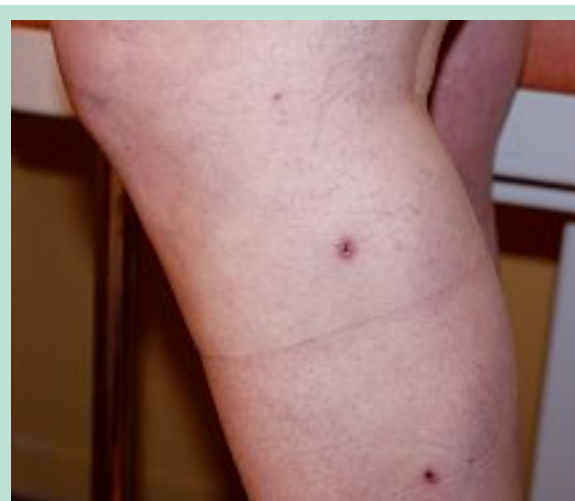

PHOTO 1 : Incidents nécrotiques de lipolyse.



PHOTO 2 : Réseau saphénien et ses branches.

Les caractéristiques architectoniques du système veineux superficiel expliquent la difficulté thérapeutique [1] : il est à la fois systématisé, c'est le réseau saphénien et ses branches (**Photo 2**) et non systématisé (**Photo 3**). Ces deux réseaux se superposent (**Photo 4**) et sont interconnectés entre eux par un réseau de perforantes et de shunts veino-veineux [2].

Ce réseau superficiel est à la fois soumis aux contraintes de pression liées à la gravité, mais aussi au gradient de pression existant entre réseau profond et réseau superficiel par l'intermédiaire de perforantes et des aponévroses.

Ces contraintes de pression sont identiques pour tout le monde et, pourtant, toutes les femmes ne développent pas de varicosités. C'est là qu'interviennent les qualités tissulaires des vaisseaux, plus ou moins aptes à répondre à ces contraintes de pression, surtout en présence d'un climat hormonal défavorable.



PHOTO 3 : Réseau non systématisé.



PHOTO 4 : Superposition des deux réseaux.

Cette hyperpression se distribue progressivement, comme l'a décrit Griton il y a plus de 25 ans [3], selon des territoires que nous avons simplifiés sur un schéma dynamique (**Photo 5**). C'est la base de toute la thérapeutique des varices, varicosités et pour partie des télangiectasies. Nous en tiendrons compte même en l'absence de reflux systématisés.

Autour des perforantes, plusieurs possibilités compliquent le tableau : si ces perforantes sont centrées sur une branche du réseau systématisé, le schéma précédent prévaudra avec la présence de shunt veino-veineux. Lorsqu'il s'agit de perforantes se drainant principalement dans le réseau réticulaire, les efflorescences de télangiectasies seront beaucoup plus anarchiques, centrées en étoiles autour de la perforante pour se drainer généralement plus bas. Le réseau d'Albanese en est le meilleur exemple [4]. Enfin, il faut se souvenir que l'hyperpression veineuse superficielle est un état naturel spontané lors des positions debout prolongées et que seule la marche est à même de faire chuter ces pressions sur un réseau veineux profond continent [5]. De là peuvent naître des télangiectasies distales (pieds et chevilles).

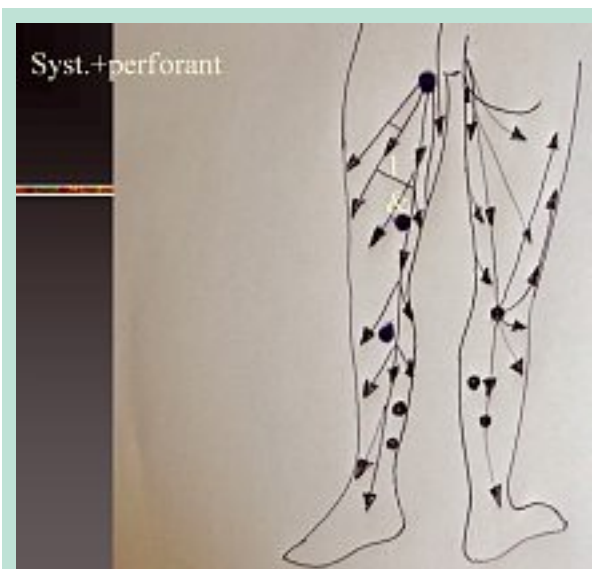


PHOTO 5 : Schéma dynamique de l'insuffisance veineuse systématisée.

Nous citerons enfin pour mémoire le rôle des shunts artérioveineux hypoactifs [6] (Piulach) souvent associés à des déséquilibres hormonaux ou provoqués par une supplémentation hormonale [7]. C'est à partir de ces différents aspects cliniques et physiopathologiques que nous avons élaboré la technique sub-cut 1064 nm.

Matériel et méthode

Nous avons inclus dans ce travail 27 patientes présentant des télangiectasies et varicosités. Elles ont toutes donné leur consentement pour suivre, en plus du traitement chirurgical prévu, le traitement de zones par laser sub-cut. Une évaluation par écho-Doppler de la maladie veineuse sous-jacente a été réalisée dans tous les cas. Pour trois d'entre elles, le temps chirurgical avait été réalisé antérieurement. Pour les autres, et compte tenu de l'expérience acquise avec les premières, nous avons décidé de pratiquer le temps chirurgical concomitamment afin de bénéficier de la neurolept-analgésie ou de la rachianesthésie afin de pouvoir travailler plus facilement. La logique thérapeutique a toujours été respectée, à savoir traitement des reflux d'abord puis le laser sub-cut. Un seul cas qui présentait un reflux grande saphène a bénéficié du traitement laser sub-cut sur une plage de télangiectasie se situant pourtant sur le territoire de cette dernière sans suppression du reflux (demande expresse de la patiente-confrère) ce qui nous a permis de vérifier l'intérêt de cette technique dans des circonstances illogiques. Le marquage est le temps fondamental de cette technique, puisqu'il doit tenir compte de plusieurs réalités : multiplicité des sources de télangiectasies.

L'anesthésie tumescence traçante était réalisée, soit en association à une neurolept ou une anesthésie locorégionale, soit sans sédation. Les différents temps laser réalisés, une contention fixe sur jersey tubulaire était posée et laissée en place au moins huit jours.

Les résultats et complications étaient appréciés à J8 (ablation des pansements) puis à deux mois. Le traitement des varicosités restantes se faisait par microsclérotérapie.

Une photographie des zones était pratiquée à J8 puis à J ± 60, 180, 360.

Les résultats étaient appréciés par comparaison photographique mais aussi par score de satisfaction du patient coté de 0 à 10 et du médecin qui devait noter son appréciation de l'évolution du tableau clinique de 0 à 10.

Marquage préopératoire

Il est double : d'abord classique décrivant sur la peau les veines à extraire, parfois la profondeur du vaisseau à atteindre et enlever, son calibre dans certains cas, les perforantes à lier. Ceci est un pré-requis obligatoire à toutes les techniques envisagées. Puis chaque zone de télangiectasie est analysée à la fois échographiquement (sonde 10-13 Mz) et surtout cliniquement afin de noter d'éventuelles veines nourricières. Nous utilisons toujours le schéma de systématisation proposé sur la **Photo 5** pour orienter le niveau d'introduction de l'aiguille laser en amont du reflux théorique ou réel. La veine collectrice est notée sur la peau en fonction de l'orientation des télangiectasies qu'elle soit visible (le plus souvent) ou non. En général, il y en a plusieurs (réticulation, perforantes etc.). Elle sont toutes notées ainsi que le point d'introduction de la fibre. Puis, la zone de varicosités est entourée largement par un trait au feutre.

Anesthésie locale

Dans tous les cas (même sous anesthésie général ou autre), nous pratiquons une tumescence hypodermique en évitant d'être trop superficiel afin de ne pas blanchir mécaniquement les varicosités par simple compression extrinsèque des capillaires. La solution utilisée est toujours la même : 500 CC pour 400 mg de xylocaïne non adrénalinée afin de ne pas favoriser la disparition des capillaires artificiellement. L'anesthésie tumescence doit se trouver sous les réseaux incriminés. Les volumes injectés doivent rester modestes (au maximum 60/70 mL par zone).

Choix du laser, de la pièce à main et déroulement de la procédure

Nos trois premiers essais ont été réalisés avec un laser Nd-yag 1064 nm avec des paramètres utilisés pour le traitement des varicosités ou des angiomes de façon transcutanée : pulse de 3 ms, trt de 10 ms, 130 joules, 6,4 W et 3,5 ms de forme de pulse, 20 ms de trt, 130 joules, 6,4 W.

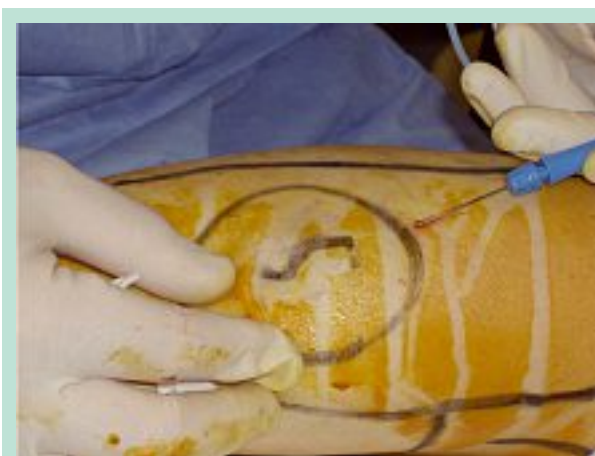

PHOTO 6 : Anesthésie tumescence.

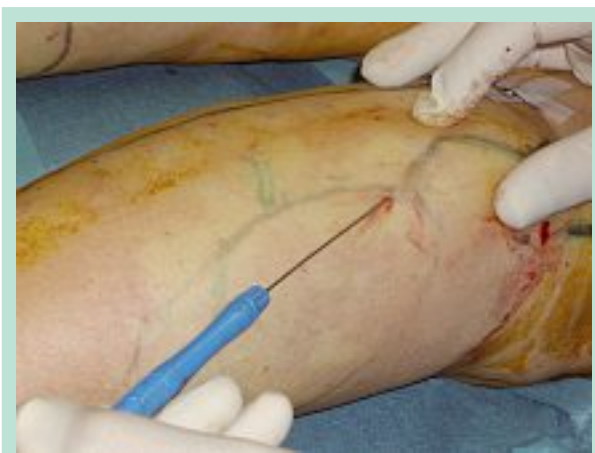

PHOTO 7 : Traitement des afférences.

Dans les deux cas, la douleur était insupportable malgré la tumescence, et l'échauffement de l'aiguille (**Photo 6**) a provoqué une brûlure aux points d'introduction et une ulcération sur la zone traitement. Nous avons donc choisi une autre solution 40 pulses/s délivrant 150 mJoules avec la même puissance. Cette configuration est proche de celle proposée pour la lipolyse laser, elle ne provoque pas de brûlures cutanées dans notre expérience [8, 9].

L'aiguille montée sur une pièce à main stérile et jetable était introduite au niveau des points prémarqués en utilisant soit une aiguille 14 g ou 16 g ou une pointe bistouri n° 11. Les veines collectrices ou présentant une systématisation sont traitées en premier (**Photo 7**). Elles se trouvent à la limite derme hypoderme, c'est-à-dire entre 1,5 à 2,5 mms de profondeur. Le laser peut être appliqué à la profondeur requise. Ceci nous laisse entrevoir un intérêt de cette technique, l'échodestruction laser de veines se situant dans l'hypoderme, de moins de 2 mm et moins difficilement accessibles à l'échosclérose classique.

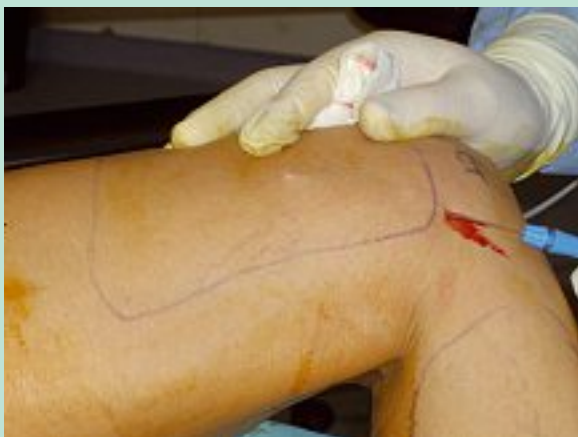

PHOTO 8 : Traitement des télangiectasies.

Nous avons testé cette idée à titre expérimental, cela sera l'objet d'une prochaine communication. Le geste s'effectue dans un mouvement de va-et-vient afin de détruire le vaisseau dans son grand axe, à la fois de façon mécanique et thermique. Ceci demande donc un travail qui se situe entre 1,5 et 3,5 mm qui sera répété quelques secondes dans différents plans. L'axe se situera donc verticalement. Puis les télangiectasies seront abordées directement en sous-cutané par un balayage systématique de la zone sur un plan horizontal en éventail, toujours par ce mouvement de va-et-vient (**Photo 8**).

Chaque varicosité peut être traitée sélectivement en l'interposant entre l'aiguille laser et le doigt de la seconde main de l'opérateur. Nous sommes très proche de l'épiderme et le travail doit être rapide afin de ne pas perforer la peau. On comprend aussi que des lunettes de protection doivent équiper l'opérateur mais aussi tout le personnel environnants et que le patient doit porter des lunettes. En fin de séance, une compression locale est appliquée avec des pansements type extensoplast®. Si une contention est requise, elle sera placée par-dessus.

Les pansements sont retirés à J5 lors de l'ablation des pansements sur les gros troncs.

Résultats

Ils ont été appréciés par deux méthodes :

Une évaluation de la satisfaction du patient et du médecin à J5, J60, et à plus de six mois (**Tableau 1** et **Tableau 2**).

Une comparaison des clichés avant : après à J0 J5 J60, J180 (**Tableau 3** et **Tableau 4**, **Photo 9** et **Photo 10**).

À J180, les trois patients non satisfaits avaient complètement effacés les traces de brûlure et considéraient la séance comme moyennement satisfaisante.

Ces chiffres n'ont pas varié à J180 pour le médecin.

Nombre de patients	Indice de satisfaction	Pourcentage (%)
11	Très satisfaits	40,74
10	Satisfaits	37,03
3	Moyennement satisfaits	11,11
3	Non satisfaits	11,11
21	Très satisfaits + satisfaits	77,77

TABLEAU 1 : Appréciation des résultats par les patientes à J5.

Nombre de patients	Indice de satisfaction	Pourcentage (%)
15	Très satisfaits	55,55
8	Satisfaits	29,62
1	Moyennement satisfaits	3,70
3	Non satisfaits	11,11
23	Très satisfaits + satisfaits	85,17

TABLEAU 2 : Appréciation des résultats par les patients à J60 - J180.

Nombre de patients	Indice de satisfaction	Pourcentage (%)
7	Très satisfaits	25,92
10	Satisfaits	37,03
7	Moyennement satisfaits	25,92
3	Non satisfaits	11,11
17	Très satisfaits + satisfaits	62,96

TABLEAU 3 : Appréciation des résultats par le médecin à J5.

Nombre de patients	Indice de satisfaction	Pourcentage (%)
8	Très satisfaits	29,62
12	Satisfaits	44,44
4	Moyennement satisfaits	14,81
3	Non satisfaits	11,11
20	Très satisfaits + satisfaits	79,07

TABLEAU 4 : Appréciation des résultats par le médecin à J60 et J180.

Discussion

Sur la mise en œuvre

L'anesthésie tumescence seule permet de réaliser la procédure sans difficultés mais nous avons très rapidement constaté qu'il était plus rapide de pratiquer le laser en même temps qu'une phlébectomie ou une chirurgie ou une procédure endovasculaire car cela permet de bénéficier de la sédation, de ne pas craindre de sortir de la zone non anesthésiée quelques secondes. Nous conseillons donc cette technique dans un environnement dédié.

Le volume d'infiltration doit être modeste car le travail s'effectue entre 1 et 6 mm de profondeur, et la tumescence peut s'avérer compressive pour les vaisseaux et les faire disparaître.

Sur la manipulation de la pièce à main sub-cut

Nous avons constaté qu'il fallait bloquer le vaisseau entre la peau et la pièce à main, ce qui implique une rapidité d'exécution et surtout de ne pas rester au même endroit sous peine de faire un trou et une brûlure. Pour les vaisseaux plus profonds, qu'ils soient réticulés ou non, l'effet mécanique est au moins aussi important que l'effet laser, ce qui veut dire qu'il ne faut pas hésiter à travailler sur plusieurs plans verticaux.

Sur le temps de pulse et sur le temps de relaxation thermique

Nous avons décidé de réduire le temps de pulse pour favoriser un effet photolytique plus que photo coagulateur. Cependant, nous pensons aujourd'hui que les télangiectasies immédiatement au contact du derme ne se traitent pas comme le réseau réticulaire plus gros (donc plus grosse absorption photonique) et plus profond (moins de risque de brûlure de contact). Cependant, ce changement de temps de pulse peut provoquer sur la tête de pièce à main avec un risque de surchauffe. Il existe des solutions à ce problème.

Sur le temps d'obtention du résultat

Nous avons constaté un décalage de plusieurs mois avant d'obtenir un résultat. Ceci nous laisse penser que plusieurs mécanismes s'associent pour donner le tableau clinique constaté :

- la lésion directe mécanique par la pièce à main (c'est ce que proposait W. Marley lorsqu'il réalisait des phlébectomies à l'aiguille des télangiectasies) ;
- la lyse laser du vaisseau avec coagulation immédiate, la formation de collagène cohésif qui modifie le paysage microcirculatoire en plusieurs semaines. Ce phénomène est probablement l'explication de l'efficacité au long cours de la technique.

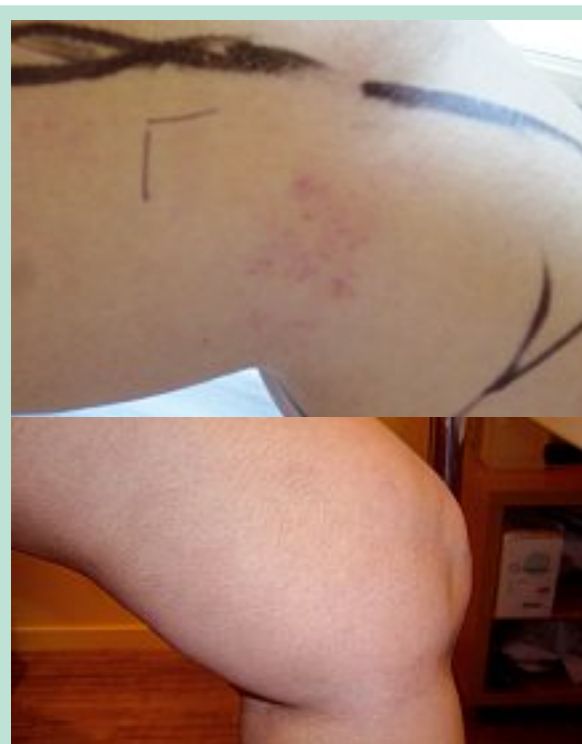

PHOTO 9 : Haut : avant laser sub-cut. Bas : après laser sub-cut.

Sur les échecs

Ils sont dus au fait que cette pratique n'en est qu'à ses balbutiements et que c'est le marquage qui s'avère le plus complexe (repérage des ramifications, des perforantes), des zones de pression anormale où peut donc persister un reflux. Ceci impose un pré-requis :

- une complète éradication des points de fuite par la technique de son choix ;
- une maîtrise parfaite de l'écho-Doppler superficiel ;
- d'avoir d'autres « cordes thérapeutiques à son arc ».

Nous avons constaté les échecs suivants :

- **Inefficacité de la technique** : dans ce cas on peut penser que c'est le marquage qui est à revoir. Il convient donc de noter toutes les veines réticulaires rectilignes en tenant compte du schéma que nous proposons au début de cet article, il convient aussi de vérifier l'absence d'une perforante passée inaperçue. Attention cependant de ne pas traiter une voie de réentrée qui pourrait être la source du matting ou de l'échec.
- **Modification de l'aspect des télangiectasies** : disparition des vaisseaux les plus fins qui semblent se collecter dans des néo-varicosités de plus fort débit et de plus gros calibre. Ce tableau nous montre que cette technique a ses limites : elle a supprimé proprement les varicosités mais a permis à une voie plus importante de se créer. Il ne faut pas être dogmatique et considérer que la sclérothérapie va immédiatement résoudre le problème.

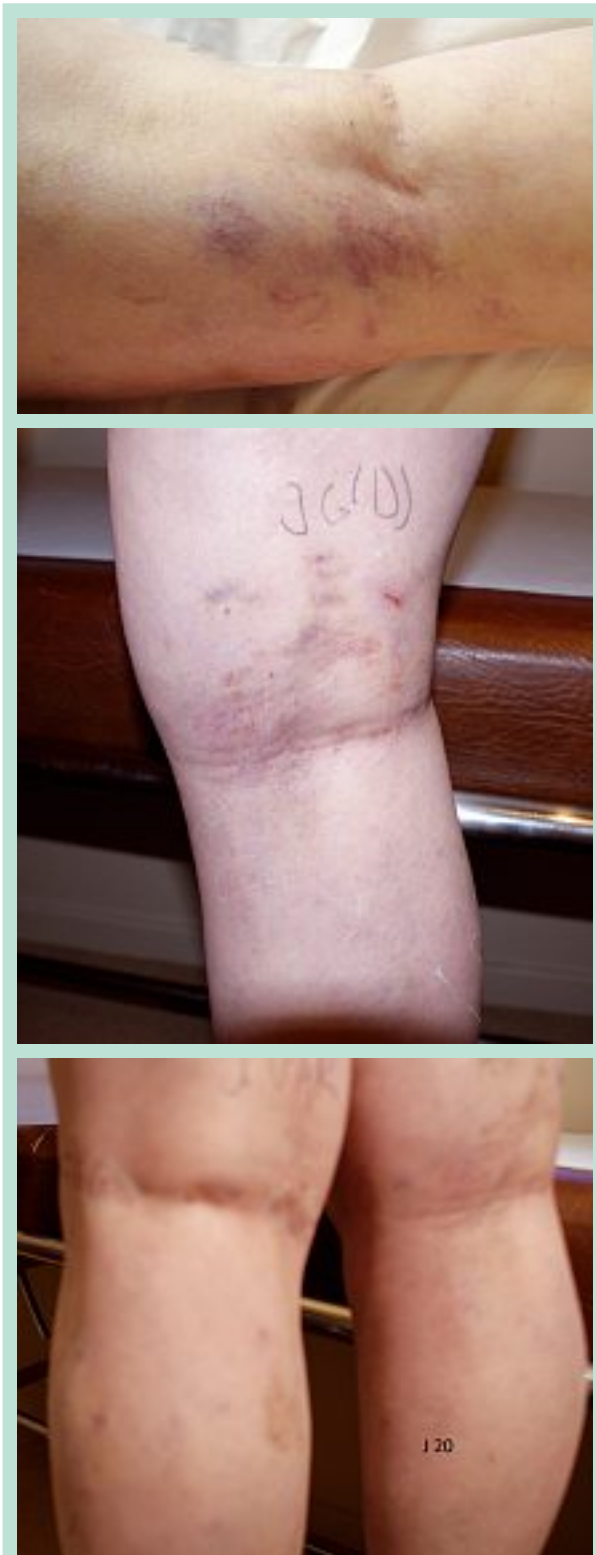

PHOTO 10 : Clichés comparatifs après différentes périodes ; voir les tableaux 1, 2, 3 et 4.

- **Brûlures :** elles sont survenues au début de notre travail, la diminution du temps de pulse a tout solutionné. Nous pensons cependant qu'il faut être vigilant sur les points suivants : éviter le charbonnage en tête de pièce à main, surveiller manuellement la température de l'aiguille, ne jamais rester sur place en émission photonique, ne jamais bloquer trop longtemps la tête de pièce à main entre peau et index de la seconde main qui suit l'aiguille sous la peau.

Conclusion

Le traitement de la maladie variqueuse n'est pas une science exacte car d'une part trop de paramètres la rendent chronique et évolutive, et d'autre part la réticulation (non systématisée par définition) et la systématisation des veines superficielles rebattent en permanence les cartes d'un jeu complexe. Le laser sub-cut tient compte de ces deux aspects et se situe donc en dehors de toutes les techniques par spot. C'est là sa force et son originalité. Cependant, il ne peut être envisagé sans association aux autres techniques qui visent à traiter les troncs et les grosses branches, et bien sûr sans utilisation de la sclérothérapie qui reste la seule technique de traitement en nappe. C'est cependant la première fois qu'une approche hémodynamique est prise en compte. C'est ce qui change tout. Enfin la peau ne constitue plus l'élément frontière qui peut être la source de tous les soucis esthétiques puisque nous sommes de principe situés en dessous (non transcutané mais sous-cutané).

Références

1. Garde C. Physiopathologie des télangiectasies. *Angiologie* 2008 ; 60(5) : 29-37.
2. Bolher-Sommerger K., et al. Do telangiectase communicate with deep venous system? *JDSO* 1992 ; 18(5) : 403-9.
3. Griton P. Le problème des racines des télangiectasies dans la maladie variqueuse. *Phlébologie* 1994(4) : 317-23.
4. Albanèse. *J. Vasc. Surg.* 1969 ; 3 : 81-9.
5. Garde C. Comment gérer la maladie veineuse ? Collection Formation continue. Eds John Libbey Eurotext.
6. Van Der Stricht J.P. Existe-t-il une communication artérioveineuse dans les télangiectasies ? *Phlébologie* 1994 ; 47(4) : 329-35.
7. Degrelle H. Hormones sexuelles et biologie du risque vasculaire. *Artères et veines* 1990 ; IX(8) : 728-32.
8. Garde C. Evaluation of the lipolaser technique for the treatment of fat deposits on 100 consecutive cases representing 198 treated areas. *A.J.C.S.* à paraître.
9. Garde C. La lipolyse laser des chevilles et des mollets. *Phlébologie* 2009 ; 62(2) : 20-5.