



Varices réticulaires et des télangiectasies. Une proposition de score en transillumination.

Reticular varices and telangiectasias. A proposal for a transillumination score.

Chardonneau J.M.

Résumé

Le traitement des varices réticulaires et des télangiectasies nécessite au préalable de connaître l'état du réseau vasculaire sous-jacent. L'examen clinique et l'écho-Doppler ont leurs limites.

La transillumination par sa lecture dermo-hypodermique superficielle nous apporte des éléments d'observation précieux.

Il nous appartient de proposer une classification des données recueillies sous forme de score. Ce travail doit nous permettre, certes selon des critères arbitraires, de définir un seuil thérapeutique en dessous duquel l'abstention thérapeutique est conseillée.

La transillumination est un examen simple et rapide qui, selon le score retenu, nous aidera à matérialiser la frontière veine réticulaire / varice réticulaire avec ses incidences thérapeutiques.

Mots-clés : varices réticulaires, télangiectasies, transillumination, classification.

Summary

Before treating reticular varices and telangiectasias practitioners need to know the state of the underlying vascular network. Clinical examinations and echo-Doppler have their limits.

Superficial dermo-hypodermic transillumination provides precious information.

We propose here a classification of the data collected in the form of a score. This work must allow us, admittedly according to arbitrary criteria, to define a therapeutic threshold, below which it is advised not to initiate treatment.

Transillumination is a simple quick examination, which depending on the score obtained, will help us to distinguish between reticular veins and reticular varices that require treatment.

Keywords: reticular varices, telangiectasias, transillumination, classification.

Introduction

Les varices réticulaires et les télangiectasies sont les manifestations cliniques les plus superficielles de la maladie veineuse. Leur prévalence considérable explique l'importante demande de traitement esthétique des membres inférieurs. La beauté des jambes est un élément majeur dans l'esthétique féminin [1, 2].

Avant toute prise en charge thérapeutique des varices réticulaires et des télangiectasies, classées C1 selon la classification internationale CEAP [3], le phlébologue doit prendre connaissance de l'état du réseau réticulaire.

Les relations anatomiques entre télangiectasies et veines réticulaires [4, 5, 6] sont complexes et peu élucidées. Elles sont pourtant d'une importance capitale dans la stratégie thérapeutique à développer : sachant qu'un certain nombre de télangiectasies [7] sont alimentées par ces veines réticulaires, considérées dans ce cas comme veines nourricières.

Devant cet enjeu thérapeutique, il devient crucial de visualiser ces veines réticulaires. Les moyens d'observation mis à notre disposition sont limités : la clinique ne perçoit que les premiers millimètres de la surface cutanée et l'échographie, même de haute résolution, n'est pas toujours simple d'utilisation.

La transillumination ou diaphanoscopie (terme français), exploration fonctionnelle, qui a un pouvoir de lecture dermo-hypodermique superficiel, peut nous éclairer dans cette double quête : scruter la maladie variqueuse à un état précoce et traiter avec la plus grande pertinence les télangiectasies.

Définition

Les télangiectasies, définies en 1807 par Von Graf, sont des dilatations permanentes des veinules intradermiques. Elles sont inférieures à 1 mm de diamètre.

La définition des varices réticulaires semble moins évidente. Widmer (1978) considère qu'il s'agit de veines sous-cutanées dilatées et serpentantes autres que des varices tronculaires et ses ramifications. En 1995, Porter les définit comme des veines sous-cutanées non palpables de moins de 4 mm de diamètre. Enfin, selon la CEAP, on les considère aujourd'hui comme des veines sous-cutanées non palpables de moins de 3 mm de diamètre.

Prévalence des télangiectasies

Les études épidémiologiques sur la maladie veineuse ne permettent pas de se faire une idée précise de la prévalence de cette pathologie.

Les chiffres très variables annoncés par ces études traduisent 2 problèmes majeurs :

- l'absence jusqu'en 1994 (création de la classification CEAP : classification internationale de l'insuffisance veineuse) de définition internationalement reconnue de l'insuffisance veineuse chronique, la définition de varices et d'insuffisance veineuse variant suivant les pays et les écoles ;
- et les importants biais de recrutement de ces différentes études (médecine de ville, médecine du travail, médecine hospitalière).

Cependant, quelques grandes études [8, 9, 10] méritent cependant d'être connues :

- **L'étude NIH aux États-Unis**, sur 600 employés de l'université de Californie du Sud, note que les télangiectasies atteignent 67 % de la population totale.
- **L'étude d'Edinburgh en 1999 [11]** : 1566 sujets sur 12 cabinets de médecine générale ont été suivis. Les résultats notent que 80 % des patientes ont des télangiectasies.
- **Le groupe Vigie-Veine** a fait une étude sur 2 jours dans des cabinets de médecine générale. 1000 médecins participaient à ce travail : la maladie veineuse touche essentiellement les femmes : 80 %, l'âge moyen est de 57 ans, 87 % présentent des télangiectasies.

• L'étude du P^r Catilina [12] sur l'insuffisance veineuse en milieu professionnel.

Cette étude a été réalisée par 3 équipes universitaires de médecine du travail, en collaboration avec la SOFRES médical pour estimer la prévalence de cette pathologie dans la population active et identifier ses facteurs de risque.

L'analyse des résultats fait apparaître que 68 % des femmes travaillant au bloc opératoire ont des télangiectasies contre 51 à 54 % dans les autres secteurs.

• Les évaluations de l'INSERM en 1996 donnent :

- un chiffre de 18 millions d'adultes présentant une maladie veineuse ;
- l'âge moyen des patients est de 48 ans ;
- 57 % des Françaises et 26 % des Français ;
- 71 % des patientes ménopausées ont des télangiectasies ;
- 55 % des femmes de 20 à 70 ans s'en plaignent, soit 12 millions.

Une enquête de l'institut MEDIA portant sur le motif de consultation pour la première visite chez un angiologue a montré que 7 fois sur 10 ce motif était d'ordre esthétique, en relation avec les télangiectasies.

Enfin, et nous le constatons quotidiennement dans notre activité, le nombre de personnes ayant une insuffisance veineuse est en augmentation permanente dans l'ensemble des pays industrialisés. Et elle touche des catégories d'âge de plus en plus jeune.

Le réseau réticulaire

La prise en charge thérapeutique des varices réticulaires et des télangiectasies [13, 14, 15, 16], classées C1 selon la classification internationale CEAP, nécessite au préalable de prendre connaissance de l'état du réseau réticulaire [17].

Le réseau des veines réticulaires intéresse les phlébologues à double titre : en tant que veine nourricière potentielle des télangiectasies et selon les derniers concepts mis en avant dans la genèse des varices en tant qu'observateur du berceau de la maladie variqueuse.

Mais ce réseau n'est pas toujours visible cliniquement [18], et quand il l'est ce n'est très souvent que partiellement.

Ensuite, ses relations anatomiques entre télangiectasies et veines réticulaires sont complexes. Elles sont pourtant d'une importance capitale dans la stratégie thérapeutique [19] à développer, sachant qu'un certain nombre de télangiectasies (**Figure 1**) sont alimentées par ces veines réticulaires considérées dans ce cas comme veines nourricières.

Varices réticulaires et des télangiectasies. Une proposition de score en transillumination.

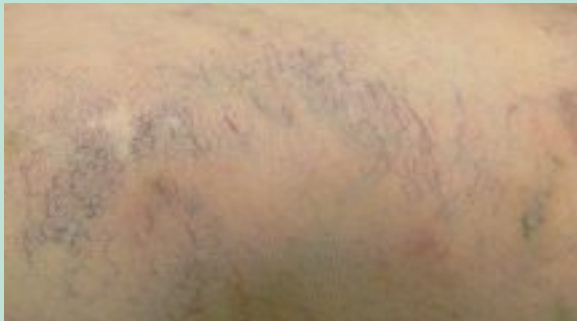

FIGURE 1 : Bouquet de télangiectasies.

Apports de la transillumination en phlébologie

La transillumination, ou diaphanoscopie (terme français), est utilisée depuis longtemps dans de nombreux domaines médicaux [20, 21] (sein, hydrocèle, néonatale, sinus, prélèvement vasculaire...) et constituait, avant l'avènement de l'échographie, l'un des rares examens non invasifs disponibles.

Depuis quelques années, les phlébologues s'y intéressent, avec comme pionniers les belges A. Colignon et J. Hebrant. La transillumination est une exploration fonctionnelle, qui a un pouvoir de lecture dermo-hypodermique superficielle.

Principe

Son principe consiste à faire apparaître, grâce à la différence de réfraction et d'absorption de la lumière au niveau des tissus, des structures situées dans les premiers millimètres du derme et de l'hypoderme superficiel.

Deux techniques de transillumination [22] sont possibles : par la technique du pli cutané et par réflexion.

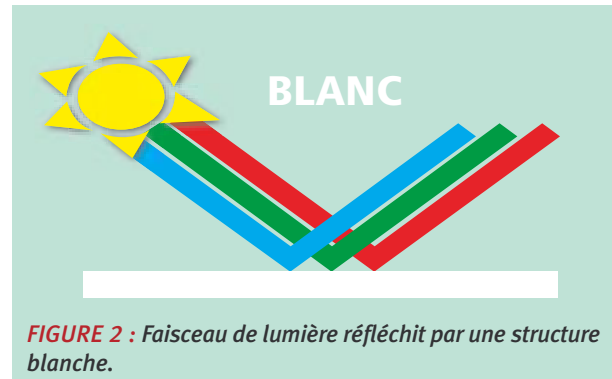


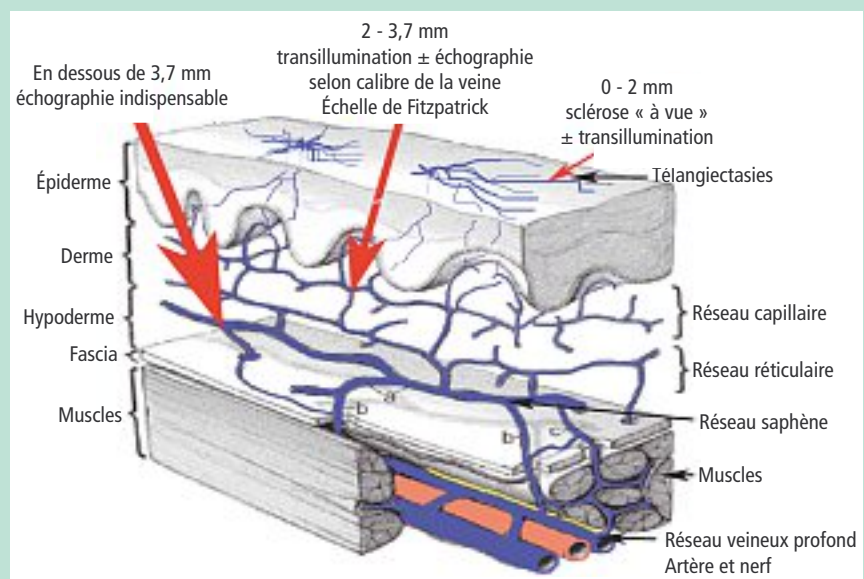
FIGURE 2 : Faisceau de lumière réfléchi par une structure blanche.

- La technique du pli cutané est plus simple et permet de visualiser le contenu du tissu sous-cutané par l'ombre qui se forme sur la peau. Cette technique ne permet malheureusement pas le marquage.
- La technique par réflexion est plus spectaculaire et plus polyvalente. Elle s'explique de la manière suivante : le faisceau lumineux émis par la fibre optique traverse la peau puis diffuse à travers le tissu sous-cutané et se réfléchit sur le fascia. Le faisceau réfléchi est arrêté par les formations sous-cutanées et l'ombre de celles-ci se forme sur la peau, s'il n'y a pas de nouvelle diffusion par le tissu sous-cutané, c'est-à-dire, en fait, pour les veines les plus proches de la peau.

L'onde lumineuse va pénétrer la peau puis rencontrer un obstacle blanc (fascia, aponévrose) qui va réfléchir (**Figure 2**) toutes les ondes dont une partie vers la peau rencontrant au passage le sang qui absorbe une partie des ondes.

La profondeur de visualisation (**Figure 3**) dépend des différents appareils utilisés : lampe de poche < 2 mm ; lumière froide < 3 mm ; appareil de transillumination 3,7 mm [24].

FIGURE 3 : Profondeur d'action des procédés de visualisation du réseau veineux superficiel.



Indications phlébologiques

Outre son apport dans le traitement des télangiectasies et dans un bilan des veines réticulaires, la transillumination est indiquée pour le marquage des varices réticulaires, le marquage des varices pour traitement par phlébectomie, le marquage des varices pour traitement par sclérothérapie à la micro-mousse, et pour le suivi du cheminement de la micro-mousse dans les varices superficielles.

Enfin, d'un point de vue thérapeutique [23], elle est un précieux recours pour repérer la veine à injecter en sclérothérapie, évitant ainsi de chercher la veine et donc l'inconfort du patient.

Objectif

La transillumination est un élément incontournable dans la visualisation du réticulum [17].

Elle doit nous aider à voir mais surtout à traduire sous forme pragmatique les éléments visualisables.

Elle doit nous aider dans notre démarche de définir la limite veine réticulaire / varice réticulaire.

Cela doit nous permettre d'avoir une attitude thérapeutique optimale et notamment à ne pas à sacrifier une veine réticulaire saine.

L'objectif de ce travail est de proposer une sémiologie pratique de la transillumination en phlébologie, sachant que la lecture et l'interprétation de ce mode d'exploration aujourd'hui n'a aucune base scientifique et est source de difficulté d'interprétation et donc de décision thérapeutique.

La proposition d'une sémiologie pratique de la transillumination avec une classification en différents stades doit nous aider à matérialiser la frontière veine réticulaire, varice réticulaire avec ses incidences thérapeutiques.

Description des aspects visuels

Il se dégage 5 aspects distincts :

- Absence de veine réticulaire visible.
- Veine réticulaire rectiligne et peu foncée (**Figure 4**).
- Veine réticulaire présentant un trajet sinueux (**Figure 5**).
- Veine réticulaire présentant une accentuation de l'opacité sanguine (**Figure 6**).
- Veine réticulaire avec sinuosité du trajet et augmentation de l'opacité (**Figure 7**).




FIGURE 4

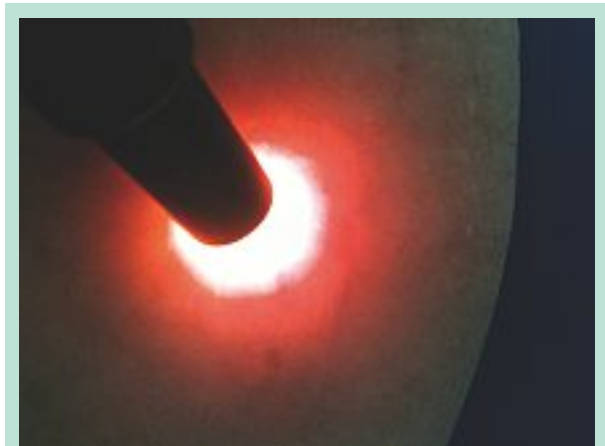


FIGURE 5

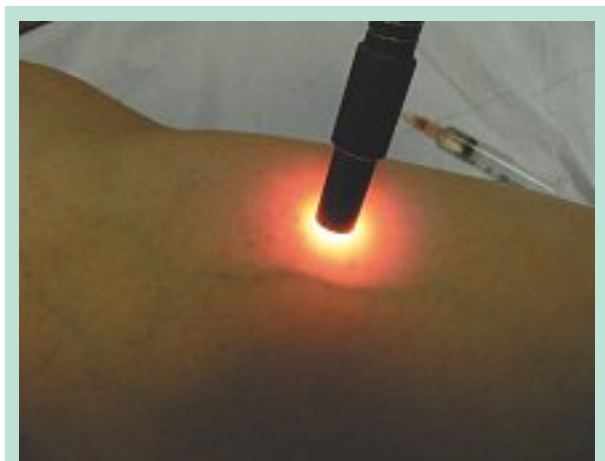

FIGURE 6

Varices réticulaires et des télangiectasies. Une proposition de score en transillumination.

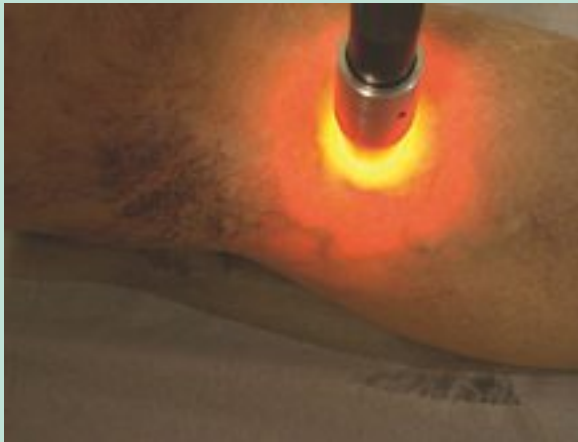

FIGURE 7

Sémiologie des veines réticulaires en transillumination

On peut schématiquement distinguer 3 types d'anomalies des veines réticulaires visualisables :

- Anomalie liée à l'**augmentation du diamètre**.
- Anomalie au **trajet** qui devient **sinueux**.
- Anomalie liée à l'**opacité sanguine**.

(La couleur foncé correspond à un nombre d'hématies plus important et donc à un ralentissement de la vitesse d'écoulement du sang.)

A. Colignon et J. Hebrant ont proposé une classification intéressante basée quasi exclusivement sur la modification de trajet de la veine réticulaire qui perd son trajet rectiligne pour devenir plus sinueux. Il semblait pertinent de proposer au thérapeute une classification susceptible de le guider dans son engagement thérapeutique.

Proposition de classification :

Stade 0	aucune veine visible.
Stade 1	veine réticulaire présente mais rectiligne et peu opaque.
Stade 2	veine sinueuse et peu opaque.
Stade 3	augmentation de l'opacité de la veine.
Stade 4	veine sinueuse avec augmentation de l'opacité.

Définition en transillumination d'une varice réticulaire

Les différents aspects visuels des veines réticulaires nous invitent à définir, certes de façon arbitraire, un seuil pathologique.

Si on retient la stase comme élément symbole d'une insuffisance veineuse, 2 situations méritent d'être considérées comme pathologiques : les stades 3 et 4.

L'augmentation de l'opacité sanguine correspond à un nombre d'hématies plus important et donc à un ralentissement de la vitesse d'écoulement du sang.

Les stades 1 et 2 méritent d'être observés sachant qu'ils peuvent évoluer.

Conclusion

Le réseau des veines réticulaires intéresse les phlébologues à double titre : en tant que veine nourricière potentielle des télangiectasies et selon les derniers concepts mis en avant dans la genèse des varices en tant qu'observateur du berceau de la maladie variqueuse.

L'observation de ces veines réticulaires est guère satisfaisante par l'œil nu et peu aisée d'utilisation en échographie de haute résolution. La transillumination semble présenter un moyen simple et efficace de visualisation du réseau vasculaire dermique et hypodermique superficiel.

Les résultats de ce modeste travail nous apportent des éléments concrets sur l'aspect des veines réticulaires avec création d'une sémiologie de la transillumination en pratique phlébologique.

Cette sémiologie nous aide à matérialiser la frontière veine réticulaire, varice réticulaire avec ses incidences thérapeutiques.

Elle nous permet également de mieux appréhender les relations veines réticulaires / télangiectasies.

La transillumination, outil essentiel de la pratique de tout médecin qui souhaite réaliser un bilan précis et rapide de la situation veineuse superficielle de ses patients, ouvre vers l'avenir de riches horizons dans une prise en charge préventive, mais aussi curative de la maladie veineuse.

Cette sémiologie phlébologique de la transillumination nous aide à matérialiser la frontière veine réticulaire / varice réticulaire avec ses incidences thérapeutiques.

Références

1. Blanchemaison Ph. Les progrès récents en phlébologie esthétique. Journal de Médecine Esthétique et de chirurgie dermatologique 1999 ; XXVI ; 102 : 95-100.
2. Chardonneau J.M. Le phlébologue et l'esthétique. Phlébologie 2003 ; 56 : 383-8.
3. Perrin M. La nouvelle CEAP. Phlébologie 2005 ; 58 : 49-51.
4. Chanvallon G., de Montpreville T., Kowarsky S., Parot A. Aspects physiopathologiques et anatomopathologiques des varicosités. Phlébologie 2001 ; 54 : 373.

5. Pittaluga P., Chastenet S., Rea B., Barbe R., Guex J.J. Nouveaux concepts hémodynamiques de l'insuffisance veineuse superficielle. Phlébologie 2008 ; 61 : 61-9.
6. Hebrant J., Colignon A. Les origines de la maladie veineuse chronique. Recueil de la 34^e réunion de la Société Européenne de Phlébectomie 2008 ; 1-6.
7. Cartier H. Aspects cliniques des télangiectasies. Phlébologie 2001 ; 54 : 377-80.
8. Jeanneret C. Varices, reflux veineux et Valsalva. Forum Médical Suisse 2002 ; 28 : 679-83.
9. Lafuma A. et al. Journal des maladies vasculaires. Masson : 1994, 19. p. 185-9.
10. Anaes / Service Évaluation en santé publique – Évaluation technologique / Juin 2004.
11. Evans C.J., Fowkes F.G., Ruckley C.V., Lee A.J. Prevalence of varicose veins and chronic venous insufficiency in men and women in the general population: Edinburgh Vein Study. J. Epidemiol. Community Health 1999 ; 53 : 149-53.
12. Catilina P. Maladies veineuses et ergonomie du travail féminin. Angéiologie 2003 ; 55.
13. Zucarelli F. Microsclérose des télangiectasies : indications-résultats. Phlébologie 2001 ; 54 : 387-92.
14. Perrin M. Grades de recommandation des traitements interventionnels des télangiectasies. Phlébologie 2008 ; 61 : 385-93.
15. Kern Ph. Comment traiter les télangiectasies et optimiser les résultats de la sclérothérapie. Angéiologie 2008 ; 60 : 17-24.
16. Goldman M.P., Bergan J.J., Guex J.J. Sclerotherapy: treatment of varicose telangiectatic legs veins. Elsevier : 2006.
17. Hebrant J. Transillumination et réticulum. Recueil de la 19^e réunion de la Société Européenne de Phlébectomie 2001.
18. Ricci S. Exploration des télangiectasies. Angéiologie 2008 ; 60 : 12-6.
19. Kern Ph., Perrin M., Ramelet A.A. Télangiectasies et Varices. Elsevier Masson : 2003.
20. Randall W., Knapp E.D. Transilluminated Powered Phlebectomy Surgery for Varicose Veins: A Review of 339 Consecutive Patients. Ann. Vasc. Surg. 2009 ; 3 : 303-9.
21. Key H., Jackson P.C., Wells P.N.T. New approaches to transillumination imaging. 27th Annual Scientific Meeting of the Biological Engineering Society, Oxford, 2006.
22. Guex J.J. Éviter les mauvais résultats dans la sclérothérapie des veines réticulaires et des télangiectasies. Phlébologie 2004 ; 57 : 55-62.
23. Guex J.J. La transillumination : un nouvel outil pour l'évaluation et le traitement des varices réticulaires et des télangiectasies. Phlébologie 2001 ; 54 : 381-6.
24. Helynck P. La transillumination en phlébologie : matériel, méthode et résultats. Phlébologie 2006 ; 59 : 309-18.

