

ÉCHOGRAPHIE et DOULEURS NON VASCULAIRES des MEMBRES INFÉRIEURS

ULTRASONOGRAPHY and NON-VASCULAR PAINS in the LOWER LIMBS

E. LEFEBVRE

R É S U M É

L'écho-Doppler est devenu en quelques années l'examen de référence du diagnostic de la thrombose veineuse mais la pertinence de cet examen va bien au-delà de ce diagnostic. Il permet notamment d'envisager la plupart des diagnostics différentiels.

Le but de cet article est de montrer les principaux diagnostics différentiels ou associés abordables facilement en échographie pouvant être responsables de douleurs des membres inférieurs et pouvant être confondus ou associés à une thrombose veineuse, le diagnostic étant souvent déterminant dans la conduite thérapeutique.

Seront abordées successivement les pathologies musculo-tendineuses, péri-articulaires ou intra-articulaires (kyste poplité, épanchement, arthrite...).

Mots-clefs : échographie, appareil locomoteur, Doppler couleur, diagnostic différentiel, douleurs, membres inférieurs, œdème, thrombose veineuse, imagerie.

S U M M A R Y

In a few years duplex ultrasound scanning has become established as the standard method of diagnosing venous thrombosis but its use goes much beyond diagnosis. It is particularly useful in the differential diagnosis. The object of this article is to show that the main differential or associated diagnoses responsible for pain in the lower limbs which can be misdiagnosed as, or associated with, a venous thrombosis, can be easily demonstrated by ultrasonography – the choice of management being dependent on the established diagnosis. Musculo-tendinous, peri-articular or intra-articular (popliteal cyst, effusion, arthritis...) causes are discussed.

Keywords : ultrasonography, locomotor system, colour duplex, differential diagnosis, lower limbs, oedema, venous thrombosis, imagery.

INTRODUCTION

L'écho-Doppler est actuellement le « gold » standard du diagnostic de thrombose veineuse mais l'échographie permet aussi d'aborder de nombreux diagnostics différentiels ou associés, ce qui bien souvent permet une meilleure prise en charge thérapeutique. Nous allons voir ces principaux diagnostics qui, pour la plupart, sont assez aisés à évoquer pour peu qu'on les recherche et que l'on ait été formé.

SPÉCIFICITÉS DU DIAGNOSTIC ÉCHOGRAPHIQUE NON VASCULAIRE

Spécificités techniques

Pour l'étude des tissus mous, il est nécessaire d'utiliser des sondes de hautes fréquences, supérieures à

8 MHz, des sondes de 10 à 15 MHz étant encore plus souhaitables.

Il faudra aussi envisager des réglages adaptés aux tissus mous.

Spécificités humaines

Il faut connaître les différents diagnostics possibles ainsi que la sémiologie échographique correspondante.

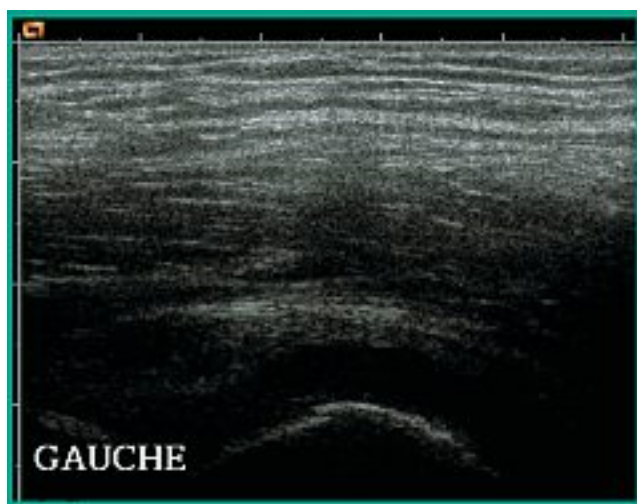
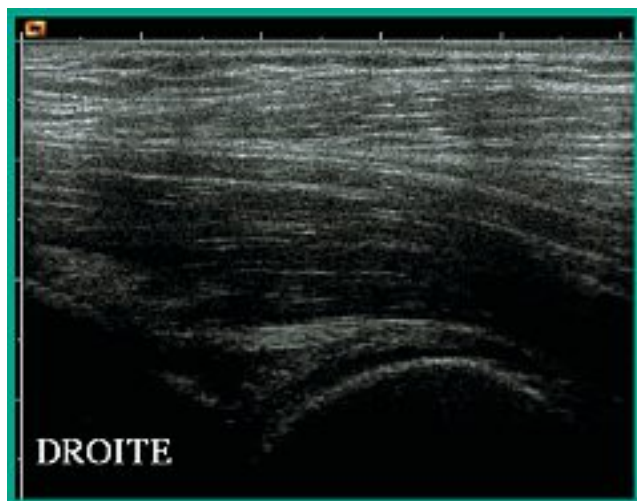
LES DIFFÉRENTES ET PRINCIPALES PATHOLOGIES

Autour de la hanche

L'épanchement

Clinique : On note des douleurs de hanche et de cuisse avec une notion de douleur à la marche.

Échographie : Elle montre une zone hypoéchogène du cul-de-sac antérieur de l'articulation coxo-fémorale avec un épaissement par rapport au côté controlatéral, l'aspect liquidien n'étant pas toujours évident à visualiser (Photos 1 et 2).



Photos 1 et 2. – Coupes verticales antérieures des hanches droite et gauche. Épanchement à gauche

Le kyste synovial (1)

Clinique : Il traduit une pathologie intra-articulaire. On note une notion de douleur à la marche avec une tuméfaction palpable éventuelle du creux inguinal.

Échographie : Le kyste est visualisé sous forme d'une zone hypoéchogène ou anéchogène antérieure non vascularisée proche des vaisseaux fémoraux (Photo 3).

Sur le plan thérapeutique, une ponction écho-guidée est possible.

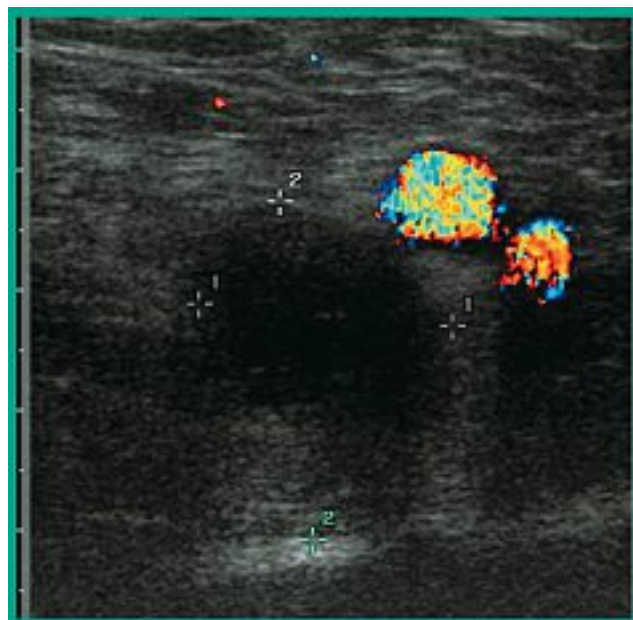


Photo 3. – Coupe transversale de la région inguinale. Kyste synovial près des vaisseaux fémoraux

Les ganglions inguinaux

Clinique : On note des douleurs à la palpation inguinale, avec un membre inférieur chaud, érythémateux et douloureux ou un simple œdème par compression variable en fonction de l'étiologie.

Échographie : Elle objective des nodules hypoéchogènes souvent multiples de tailles variables avec une vascularisation de type hilare voire parfois anarchique en fonction de l'étiologie (Photo 4).

Étiologies : Les ganglions sont le symptôme d'une maladie générale ou d'une pathologie loco régionale : érysipèle, abcès, pathologie pelvienne infectieuse ou inflammatoire.

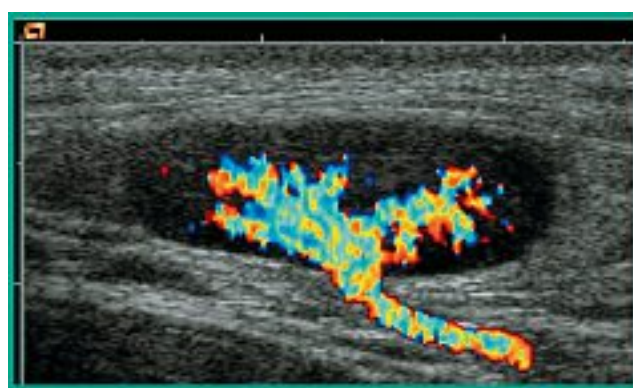


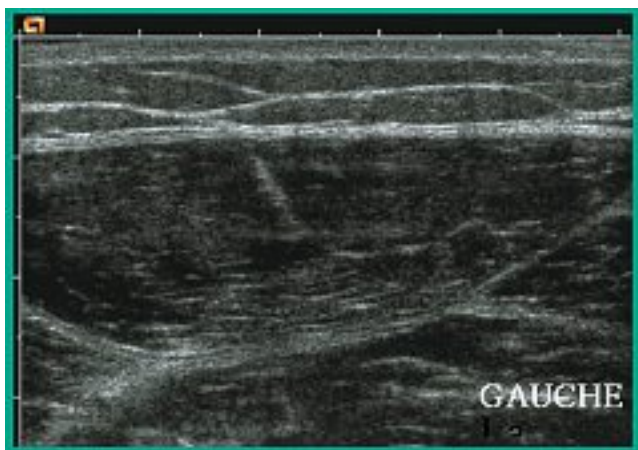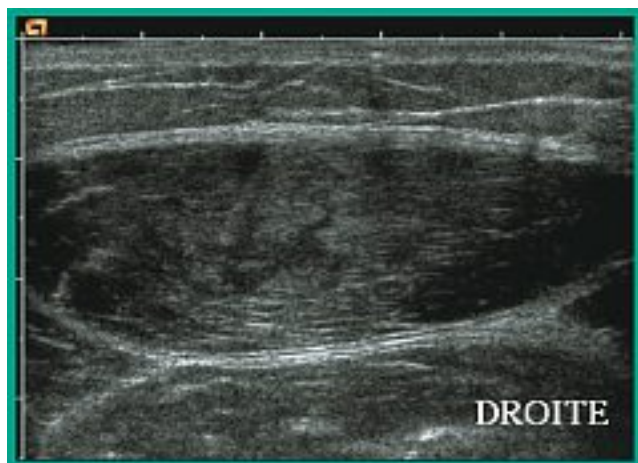Photo 4. – Coupe longitudinale d'un ganglion inguinal banal

Autour de la cuisse

Les lésions musculaires (1, 2)

Clinique : Elles se manifestent par une douleur et un œdème de la cuisse survenant en général lors de l'effort.

Échographie : Le plus souvent on note une zone hypoéchogène de taille variable, plus ou moins collectée, intra-musculaire, avec des faisceaux musculaires plus ou moins rompus ; parfois il s'agit d'un simple aspect hétérogène. L'examen comparatif controlatéral est souvent très utile dans ce type de diagnostic. Le diagnostic précis demande une formation et une expérience spécifiques, la précision diagnostique est très importante pour le traitement et la durée du repos « sportif » (Photos 5 et 6).



Photos 5 et 6. – Coupe transversale des deux loges antérieures de cuisse. Rupture désinsertion sur l'aponévrose centrale du droit antérieur droit

Autour du genou (1, 2)

L'épanchement

Clinique : On objective parfois un œdème de jambe et des douleurs du genou irradiant dans la jambe en fonction de l'étiologie.

Échographie : Il existe une zone anéchogène au niveau de la bourse sus-quadriceps dépressible lors de la pression de la sonde (Photo 7).

Étiologies : L'épanchement est un symptôme traduisant diverses pathologies du genou, mécaniques ou inflammatoires. L'échographie peut aider à orienter

vers une pathologie mécanique en montrant des signes d'arthrose (ostéophyte, hernie méniscale (Photo 8), atteinte cartilagineuse) ou vers une maladie inflammatoire en objectivant une hypertrophie synoviale ou une hypervascularisation synoviale.

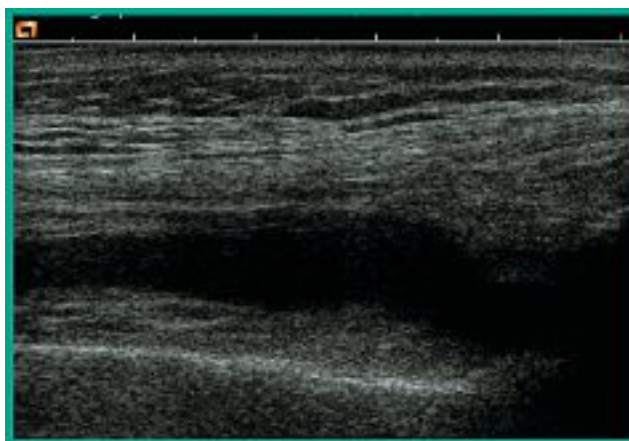


Photo 7. – Coupe verticale antérieure du genou. Épanchement du genou

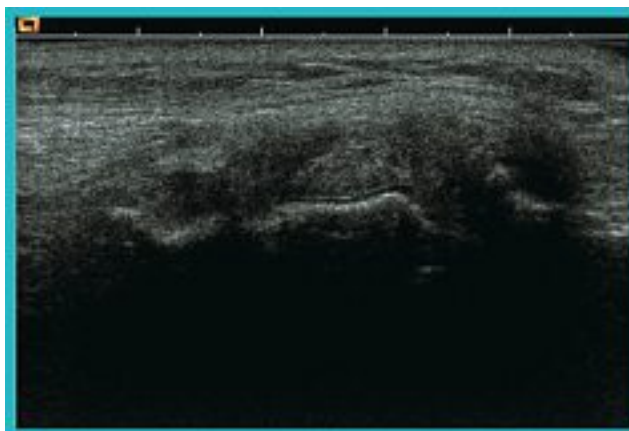

Photo 8. – Coupe verticale interne du genou. Hernie méniscale

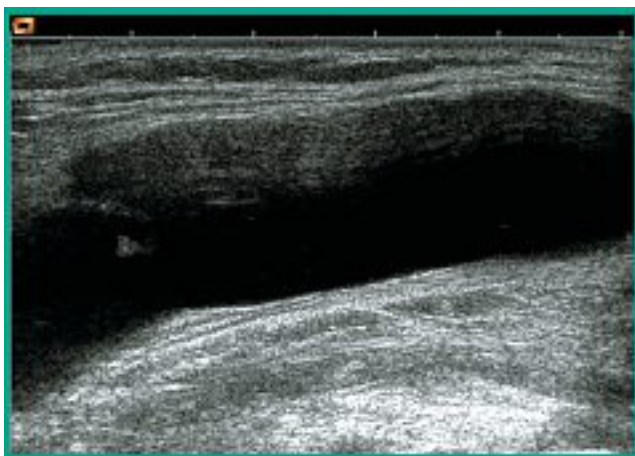
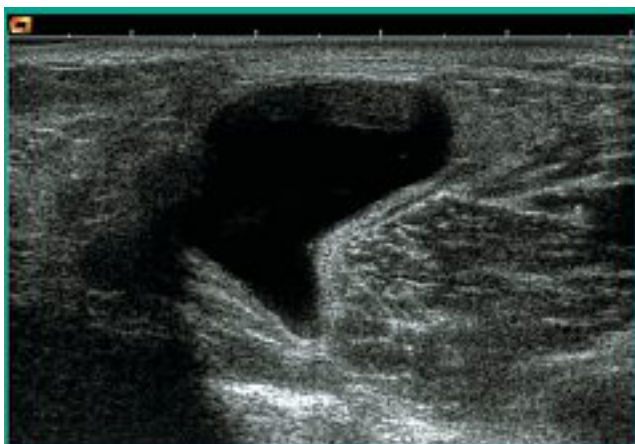Le kyste poplité

Clinique : Un œdème de jambe ou des douleurs du genou irradiant dans la jambe, variables en fonction de l'étiologie, sont parfois retrouvés.

Échographie : Elle montre une zone anéchogène ou hypoéchogène solide, liquide ou mixte, postérieure, plus ou moins en communication avec la capsule articulaire, la collection étant plus ou moins tendue. Elle traduit une pathologie intra-articulaire mécanique ou inflammatoire récente ou ancienne.

Étiologies : Comme pour l'épanchement, différentes orientations étiologiques sont possibles notamment mécaniques ou inflammatoires.

Traitement : Une ponction sous échographie peut être utile s'il n'y a pas d'épanchement intra-articulaire associé.



Photos 9 et 10. – Coupes transversale et verticale du creux poplité. Kyste synovial simple

Les masses (2)

Clinique : La clinique est variable en fonction de l'étiologie.

Échographie : On visualise une masse de localisation, de forme et d'échostructure variables, plus ou moins vascularisée (Photos 11 et 12). On cherchera la localisation exacte et sa dépendance anatomique (muscle, nerf, tendon, synoviale, os...).

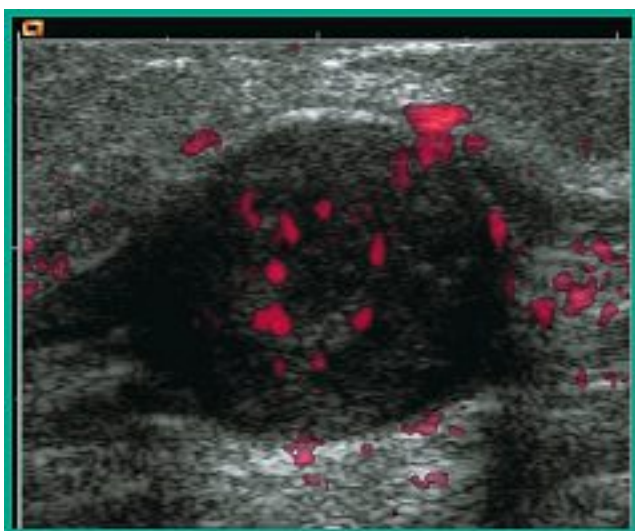


Photo 11. – Coupe verticale postérieure de cuisse. Schwannome du sciatique poplité externe

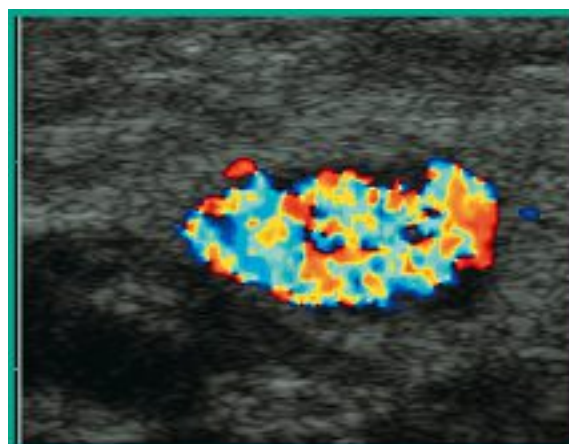


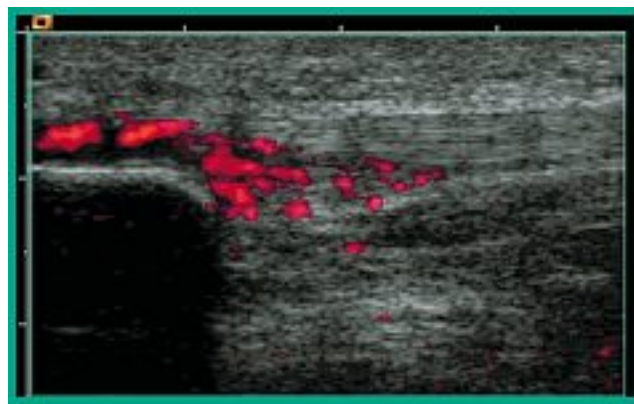
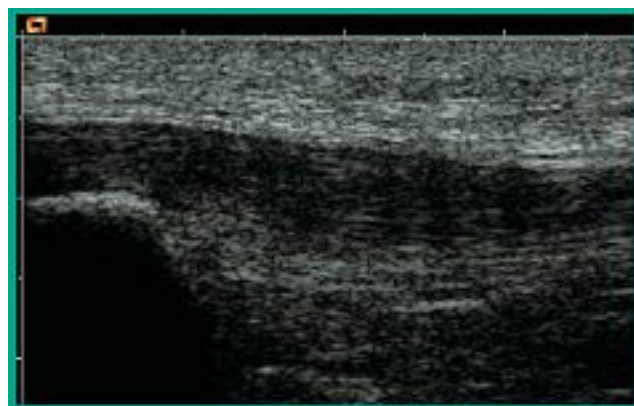
Photo 12. – Coupe verticale externe du genou. Tumeur glomique

Étiologies : La plus fréquente est le schwannome mais de nombreuses autres origines sont possibles...

La tendinite rotulienne

Clinique : On note un œdème et une douleur antérieurs de genou.

Échographie : Elle montre une zone hypoéchogène hypervascularisée du tendon rotulien, avec un épaissement du tendon plus ou moins étendu avec éventuellement des calcifications. Il convient de bien examiner les insertions (Photos 13 et 14).



Photos 13 et 14. – Coupes verticales antérieures sous-rotuliennes. Deux aspects différents de tendinites rotuliennes

Autour de la jambe

La rupture de kyste poplité

Clinique : La clinique montre un tableau de pseudo-phlébite avec un œdème important et des douleurs du mollet. Souvent on note un antécédent de masse rénitive du creux poplité disparaissant brutalement.

Échographie : Il existe une zone hypoéchogène ou anéchogène bien limitée, parfois d'échostructure mixte non vascularisée au Doppler couleur, en sous-cutané pouvant être très interne voire presque en position antérieure. On note la présence d'un kyste poplité affaissé ou solide (Photo 15). Certains épanchements se drainent en position inter-musculaire.

Traitement : On peut réaliser une ponction évacuatrice sous guidage échographique des zones liquidiennes.

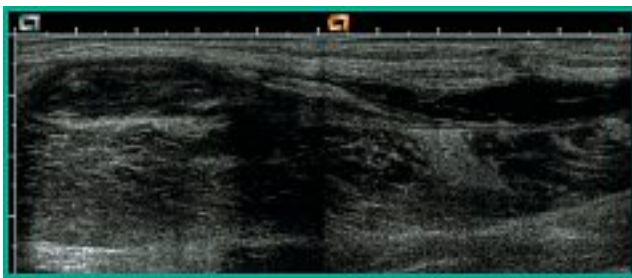


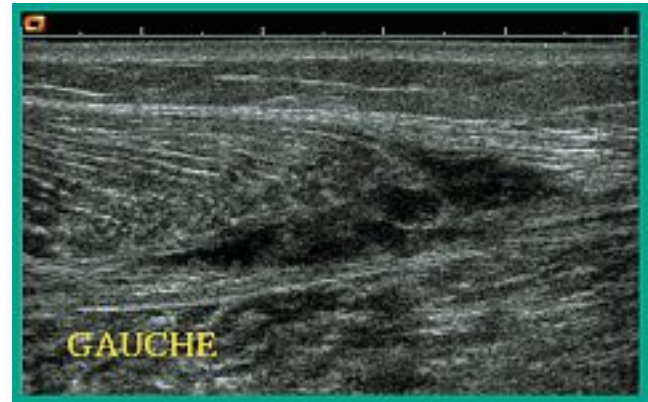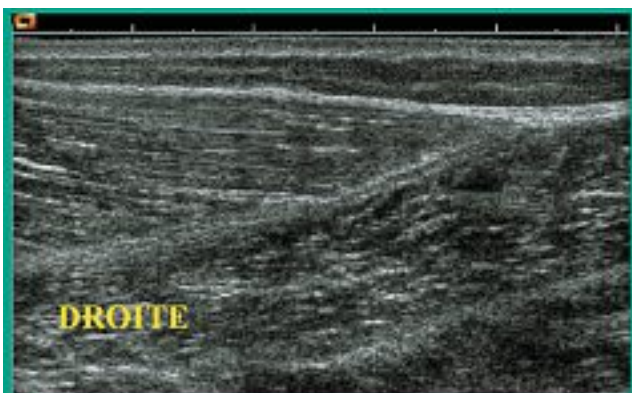
Photo 15. – Coupe verticale postéro-interne du creux poplité. Rupture d'un kyste poplité avec un épanchement hypoéchogène. Le reste du kyste apparaît d'aspect affaissé et solide

La rupture désinsertion (1, 2)

Clinique : La clinique montre un tableau de pseudo-phlébite avec un œdème important et des douleurs du mollet ainsi qu'une impotence fonctionnelle. On retrouve presque toujours, lors de l'interrogatoire, une notion de douleur brutale à l'effort comme un coup de fouet au niveau du mollet.

Échographie : On visualise la zone de rupture désinsertion du jumeau interne sur le tendon d'Achille (Photos 16 et 17) associée très souvent à un épanchement hématique inter musculaire plus ou moins important. La lésion est souvent très interne.

Traitement : On peut pratiquer une ponction évacuatrice sous échographie de l'hématome lorsqu'il est liquidien, un repos « sportif » prolongé est indispensable.



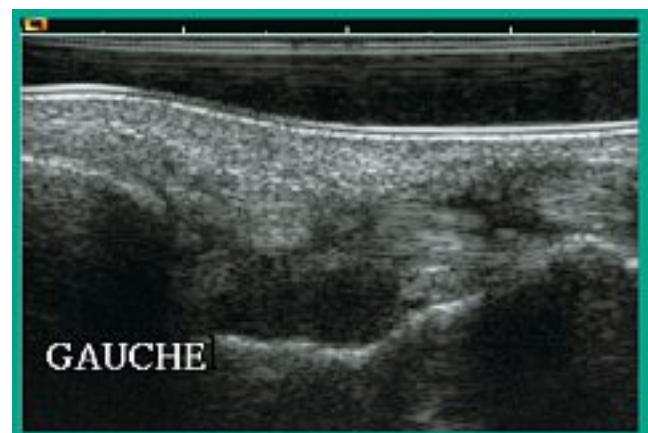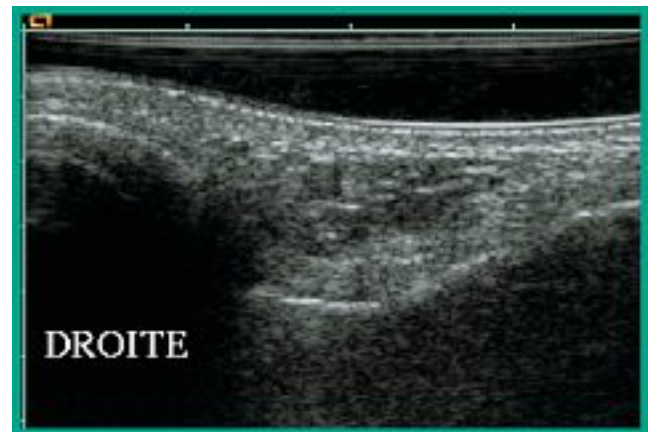Photos 16 et 17. – Coupes verticales internes symétriques au tiers inférieur des deux mollets. Rupture désinsertion du jumeau interne gauche sur le tendon d'Achille

Autour de la cheville

L'épanchement (1, 2)

Clinique : On note un œdème et des douleurs de la cheville. Il existe parfois des notions de traumatisme en fonction de l'étiologie mécanique ou inflammatoire.

Échographie : Elle objective une zone anéchogène dans la région antérieure de l'articulation de la cheville au contact des structures osseuses (Photos 18 et 19). D'autres anomalies échographiques sont possibles correspondant à des lésions associées éventuelles : ligamentaires, tendineuses, synoviales.



Photos 18 et 19. – Coupes verticales antérieures de la cheville. Épanchement intra-articulaire gauche

La rupture du tendon d'Achille

Clinique : Il existe souvent un œdème et une douleur importants de la cheville et du bas du mollet survenant dans un contexte de traumatisme avec notion de claquement. A l'examen on note une dépression du tendon à la palpation.

Échographie : On note une zone anéchogène de rupture du tendon (Photo 20) parfois noyée dans une tendinite préexistante et dans un hématome. Des épreuves dynamiques sont souvent indispensables, permettant d'affirmer le diagnostic ; attention au tendon du plantaire grêle, petit tendon accessoire qui peut ne pas être rompu (Photo 21).

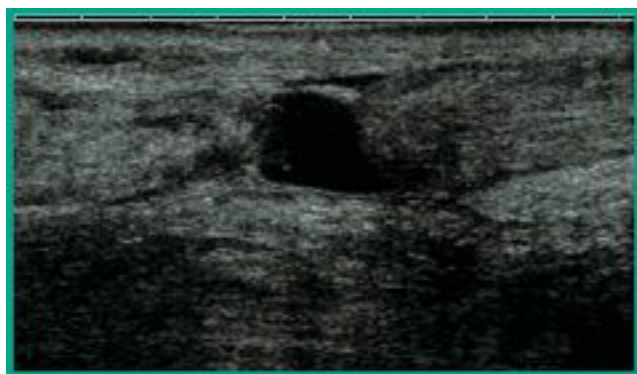
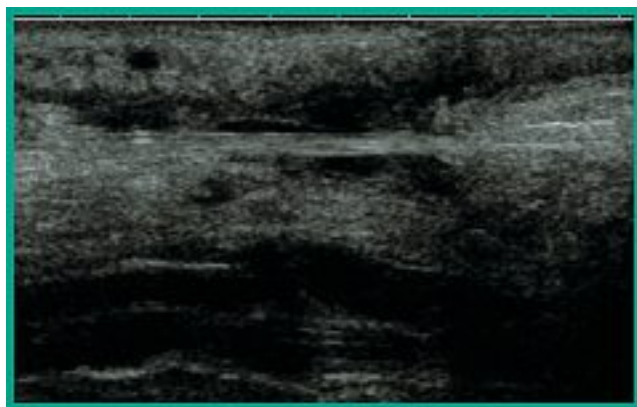


Photo 20. – Rupture totale du tendon d'Achille

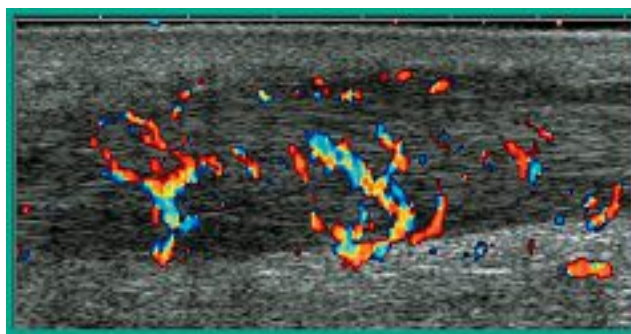
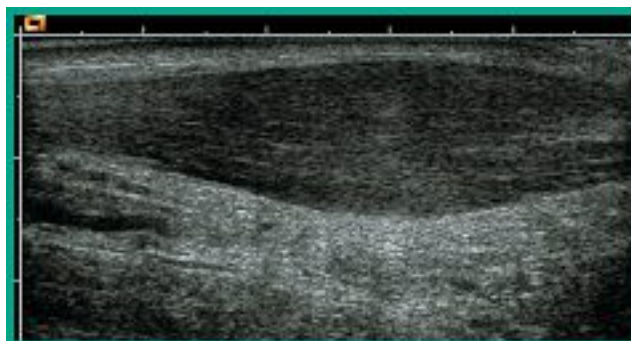


Photos 20 et 21. – Coupes longitudinales du tendon d'Achille
Photo 21. – Rupture totale du tendon d'Achille avec persistance du tendon du plantaire grêle

La tendinite d'Achille (1, 3)

Clinique : Elle objective un œdème modéré et une douleur importante du tendon d'Achille et du bas du mollet à la marche. A l'examen, il existe un gros tendon sensible.

Échographie : On note un aspect hypoéchogène du corps ou de l'insertion du tendon avec ou sans présence de calcifications, le tendon étant épaissi. Il existe pratiquement toujours une hypervascularisation au Doppler couleur (Photos 22 et 23).



Photos 22 et 23. – Coupes longitudinales du tendon d'Achille.
Tendinites typiques du corps du tendon d'Achille
Noter l'hypervascularisation au Doppler couleur

Étiologie : On distingue 2 types de tendinopathies, l'atteinte de l'insertion calcanéenne du tendon ou l'atteinte du corps du tendon.

La ténosynovite des péroniers (4, 5)

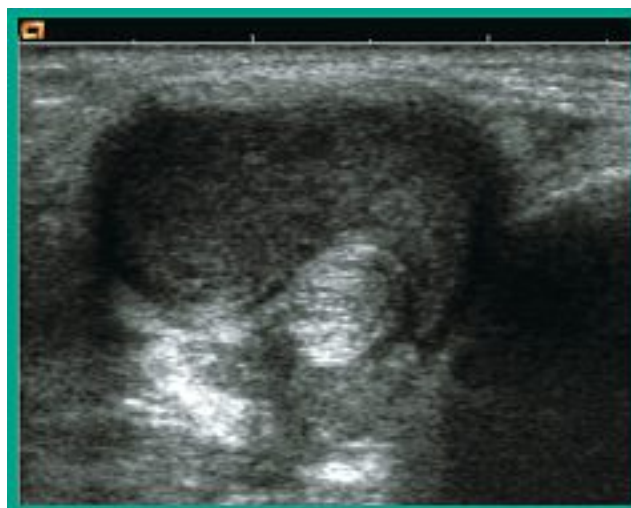
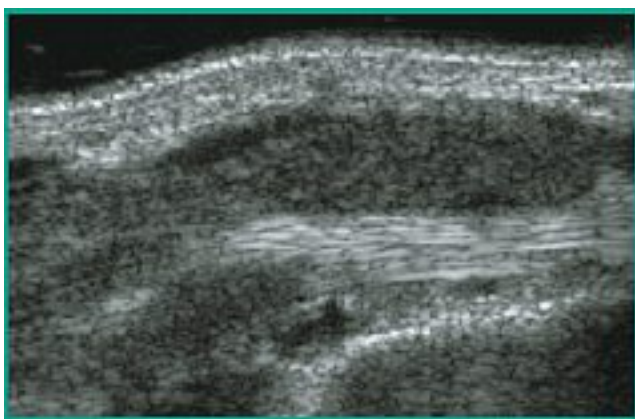
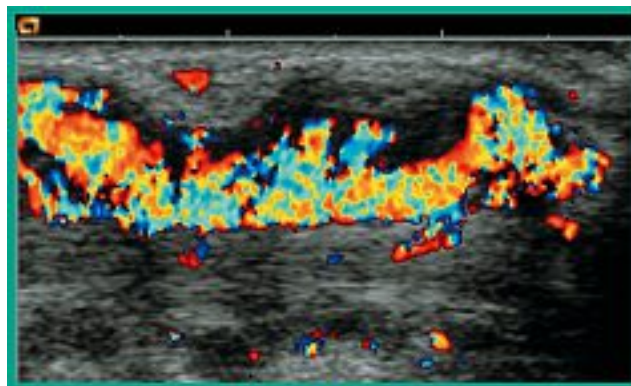
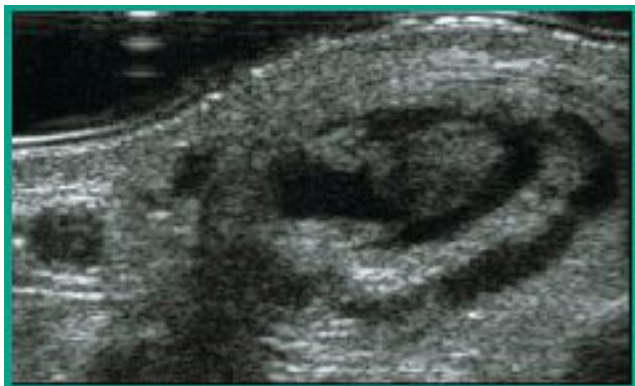Clinique : On note un œdème modéré et une douleur externe de la cheville et du bas du mollet. Il existe aussi des douleurs à la marche et un empatement de la région malléolaire externe.

Échographie : Elle montre des zones hypoéchogènes du corps ou de l'insertion d'un et/ou des deux tendons avec ou sans calcification, avec hypervascularisation au Doppler couleur. La gaine synoviale peut montrer un épanchement (Photos 24 et 25) avec ou sans épaissement de sa paroi en fonction de l'étiologie. On peut observer parfois des fissures tendineuses.

La ténosynovite du jambier postérieur (1, 4, 5)

Clinique : On note un œdème modéré et une douleur interne de la cheville et du bas du mollet, avec des notions de douleur à la marche et un empatement de la région malléolaire interne.

Échographie : Elle montre des zones hypoéchogènes du corps ou de l'insertion du tendon avec ou sans calcification, avec hypervascularisation au Doppler couleur. La gaine synoviale peut montrer un épanchement et/ou un épaissement de sa paroi (Photos 26 et 27) en fonction de l'étiologie. On peut voir parfois des fissures tendineuses.



Photos 24 et 25. – Coupes transversale et verticale rétro-malléolaires externes

Photo 24. – La ténosynovite du jambier postérieur

Photo 25. – Tendinopathies du long fibulaire (long péronier latéral) le cours fibulaire est normal

Photos 26 et 27. – Coupes verticale (en haut) et transversale (en bas) rétro-malléolaires internes. Synovite isolée hypertrophique de la gaine du tendon du jambier postérieur, le tendon est normal. Il s'agit d'une polyarthrite rhumatoïde

CONCLUSION

L'écho-Doppler permet certes de faire le diagnostic de thrombose veineuse mais il permet aussi de faire la plupart des diagnostics différentiels ou associés. Si certains diagnostics sont difficiles, les plus fréquents restent d'accès assez aisé si on les recherche et si le praticien est formé à l'interprétation des images rencontrées.

Un diagnostic précis permet une meilleure prise en charge. Il évite et permet un traitement adapté et efficace qui peut être rapidement mis en œuvre.

RÉFÉRENCES

1 Peetrons P., Chhem R. Atlas d'échographie du système locomoteur, tome 2 : Le membre inférieur, Sauramps, 2000.

2 Lefebvre E., Pourcelot L. Échographie musculo-tendineuse, 2^e édition, Masson Éd., 1991.

3 Roger B. Mollet, cheville et pied : monographie de la Pitié. Sauramps Medical, octobre 1999.

4 Brasseur J.L. Pathologie des ligaments de la cheville. *JBR-BTR* 2003 ; 86 : 96-101.

5 Brasseur J.L., Tardieu M., Lazennec J.Y. *Feuillets de Radiologie*, volume 39, n°3, p. 181.