

Les ANÉVRISMES des SYSTÈMES SAPHÉNIENS

ANEURYSMS of the SAPHENOUS NETWORK

D. PAOLICELLI, N. CROCETTI

R É S U M É

Après 20 ans d'activité, les auteurs présentent 13 cas d'anévrismes du réseau veineux superficiel des membres inférieurs apparus chez 12 patients. Ils effectuent une étude comparative entre leurs données et celles de la littérature récente.

61,5 % (8/13) des anévrismes intéressaient la grande veine saphène (GVS) juste au-dessous de la crosse, 7,7 % (1 cas) sur l'axe de la grande saphène, 15,4 % (2 cas) sur la veine collatérale de la face antérieure de la cuisse, juste au-dessous de la crosse de la GVS, enfin, dans 15,4 % (2 cas) sur la petite veine saphène (PVS) au-dessous de la crosse. Les premiers anévrismes ont été découverts en cours d'intervention chirurgicale, les suivants lors d'un examen écho-Doppler.

Les auteurs évaluent le risque de thrombose et d'embolie pulmonaire (EP) et donc la nécessité d'un traitement de l'anévrisme.

Une exérèse de la veine a été effectuée dans les 6 premiers cas et une ablation par échoscclérose dans les 7 suivants.

Les auteurs examinent enfin la possibilité de confondre un anévrisme avec une hernie inguinale ou crurale.

Mots-clefs : anévrismes veineux, angiodyplasie.

S U M M A R Y

During a 20 year practice, the AA have encountered 13 aneurysms of the superficial venous network of the lower limbs in 12 patients. They compare their findings with those in the recent and past scientific literature. In 61,5 % (8/13) the aneurysms were situated on the great saphenous vein (GSV) just below the saphenofemoral junction (SFJ), in 7,7 % (1/13) on the trunk of the GSV, in 15,4 % (2/13) on the anterior thigh tributary just below the SFJ and, lastly, in 15,4 % (2/13) on the small saphenous vein (SSV) below the saphenopopliteal junction. The first aneurysms were discovered at surgery, the subsequent ones on Doppler examination. The AA discuss the consequent risks of thrombosis, of pulmonary embolism and thus the necessity of treating the aneurysm. In the first 6 aneurysms an excision of the vein was performed and an obliteration by echosclerolysis in the subsequent 7. The AA also discuss the differential diagnosis with an inguinal or crural hernia.

Keywords : venous aneurysms, angiodyplasia.

INTRODUCTION

Il est avant tout primordial, dans l'étude des anévrismes veineux (AV), d'établir des critères sur cette pathologie pour qu'elle soit clairement définie.

Abott [1], en 1964, déclarait qu'un AV est une dilatation évidente de la paroi veineuse (fusiforme, sacciforme, diverticulaire).

Langer [2] donne une définition radiologique de cette affection en affirmant qu'un AV est une ectasie veineuse isolée reliée au vaisseau d'origine par des structures canalaies et qu'il est nécessaire que l'augmentation de volume soit évidente pour pouvoir le confirmer. Il ajoute aussi que les anévrismes sacciformes (que nous avons observés dans notre étude) sont caractérisés par une hernie de la paroi veineuse avec col anévrisimal.

En ce qui concerne le réseau veineux superficiel des membres inférieurs, nous avons préféré nous-mêmes faire une distinction entre les anévrismes et les simples ectasies variqueuses ou sous-valvulaires. Ce qui fait la différence entre les deux, c'est non seulement l'augmentation nette du diamètre du vaisseau en cas de dilatation anévrismale mais encore l'existence de 3 collets différents : un propre à l'anévrisme même, les deux autres se situant sur l'axe veineux où se localise l'anévrisme, en position proximale et distale par rapport à celui-ci (Fig. 1).

Cela nous permet d'examiner les seules dilatations qui présentent une altération morphologique évidente de la paroi veineuse.

L'incidence de cette affection est très mal connue. La littérature actuelle rapporte une grande variabilité des chiffres.

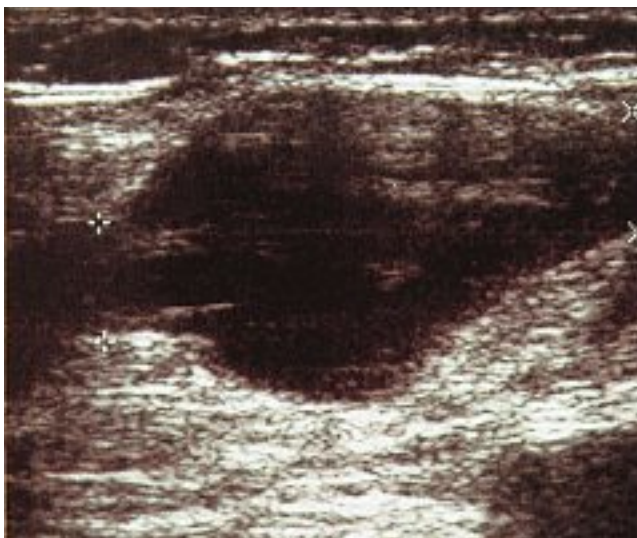


Fig. 1. – Anévrisme de la veine collatérale antérieure de la crosse de la GVS. L'augmentation nette du diamètre et la présence des collets sont bien évidents

Dans une série publiée en 1995, Rubin [3] rapporte 7 cas d'anévrismes fusiformes de la veine poplitée chez 5 malades à partir d'un échantillon de 2507 patients explorés par écho-Doppler. Par contre, l'analyse des comptes-rendus dans un service de médecine interne de l'hôpital Saint-Éloi de Montpellier [4], ne mentionne qu'un seul cas d'AV sur 18230 examens vasculaires des membres inférieurs effectués entre 1994 et 1995. Gosselin [5] a évalué l'incidence de cette affection de l'ordre de 0,2%.

En 20 ans d'activité, Loose [6] a répertorié 10 anévrismes des systèmes saphéniens.

En 2002, d'autres auteurs [7] en ont relevé 15 sur 65 malades qui avaient une insuffisance de la GVS.

ÉTIOPATHOGÉNIE

Les anévrismes veineux sacciformes, diverticulaires et fusiformes, quand ils se manifestent en l'absence d'une hypertension du système veineux, peuvent avoir pour origine une malformation congénitale. En revanche, quand ils surviennent en présence d'une hypertension veineuse persistante, d'un traumatisme ou d'une fistule artéro-veineuse, ils sont considérés, quant à leur origine, comme acquis [1, 8-13].

Sans doute, les AV acquis sont les plus fréquents dans le système superficiel des membres inférieurs où, en présence d'une incontinence valvulaire, on retrouve un reflux fort, rapide, cyclique qui produit une ectasie veineuse pouvant aller, dans des cas limites, jusqu'à la dilatation anévrismale [11].

Tous les AV que nous avons observés étaient associés à une insuffisance veineuse superficielle des axes saphéniens.

Il est fort probable que tous ces AV sont, quant à leur origine, « acquis ».

Certains auteurs [14] ont fait l'hypothèse de l'existence d'une étiopathogénie mixte des AV. En effet, ce n'est que très rarement qu'une hypertension veineuse engendre une dilatation anévrismale. Cela suggérerait donc la présence, chez certains malades, de zones de dystrophie congénitale de la paroi veineuse qui céderait sous l'action d'un reflux hématique cyclique. Même si cela n'a pas été démontré, il pourrait s'agir d'une faiblesse congénitale semblable à celle responsable de la maladie variqueuse.

Sur ce point-là, il est intéressant de porter attention à un cas que nous avons récemment observé : un patient présentant une insuffisance de la GVS a été examiné par écho-Doppler qui a révélé deux anévrismes sur l'axe saphénien incontinent ainsi qu'un anévrisme de la veine poplitée en l'absence d'hypertension du système veineux profond. L'association contemporaine de ces deux types d'anévrismes, les deux premiers sûrement acquis à cause du reflux ostial, le troisième sûrement congénital en raison de l'absence d'hypertension, étaye la thèse de l'origine mixte des AV.

Hayashi [15] associe toujours une dystrophie de la paroi veineuse aux AV.

LOCALISATIONS

Nous avons essayé d'interpréter les données, assez variables, fournies par la littérature.

Bell et Dorsey [6] ont calculé l'incidence des différentes localisations anévrismales sur les 600 cas d'AV décrits entre 1774 et 1983. Ils ont indiqué que 28,7% des anévrismes se situaient au niveau des membres inférieurs.

Loose [6], entre 1963 et 1983, a observé 56 cas d'AV, dont 15 (26,7%) au niveau des membres inférieurs. Parmi ces derniers, 4 (26,7%) étaient des anévrismes poplités, le restant se situait sur le réseau veineux superficiel.

Ce même auteur [16], lors d'un recensement de tous les AV décrits dans la littérature entre 1774 et 1983, retrouve à peu près le même pourcentage (28,8%) d'AV des membres inférieurs que celui de Bell et Dorsey.

En 1997, Janbon [4] publie dans une étude épidémiologique sur les AV mentionnés dans la littérature entre 1968 et 1995. Il y retrouve exactement le même pourcentage d'AV des membres inférieurs que celui observé par les autres auteurs : 28,7%. Nettement différente, en revanche, est l'incidence des anévrismes poplités (48 sur un total de 58, c'est-à-dire 82,7%).

La même année, Gillespie [17] relève un taux intermédiaire d'AV du réseau veineux profond : 57%.

Malgré la discordance des données dans les études épidémiologiques les plus récentes en ce qui concerne les membres inférieurs, on constate une augmentation régulière de l'incidence des AV des veines profondes. Ce phénomène peut être attribué à l'introduction de l'écho-Doppler dans le procédé diagnostique vasculaire [18] qui permet de détecter, sans difficulté et de manière atraumatique, toute dilatation veineuse.

Quant à la localisation des anévrismes du système veineux superficiel des membres inférieurs, Janbon [4], dans son étude, rapporte les pourcentages suivants : 6 AV (60%) de la GVS, 3 (30%) de la PVS, 1 (10%) de la veine sous-cutanée de la cuisse.

Certains auteurs [19] ont décrit des cas d'AV du pied.

LES ANÉVRISMES VEINEUX SUPERFICIELS : NOTRE EXPÉRIENCE

Les AV des systèmes saphéniens sont généralement des anévrismes sacciformes. Les anévrismes sacciformes se développent toujours sur une veine insuffisante et sont souvent une dégénérescence variqueuse de la saphène [20].

Ils se situent juste au-dessous des valves incontinentes (valve ostiale, pré-ostiale, intermédiaire du tronc saphénien), là où le courant rétrograde, se dirigeant vers la paroi veineuse, provoque la dilatation anévrismale [11] (Fig. 2).

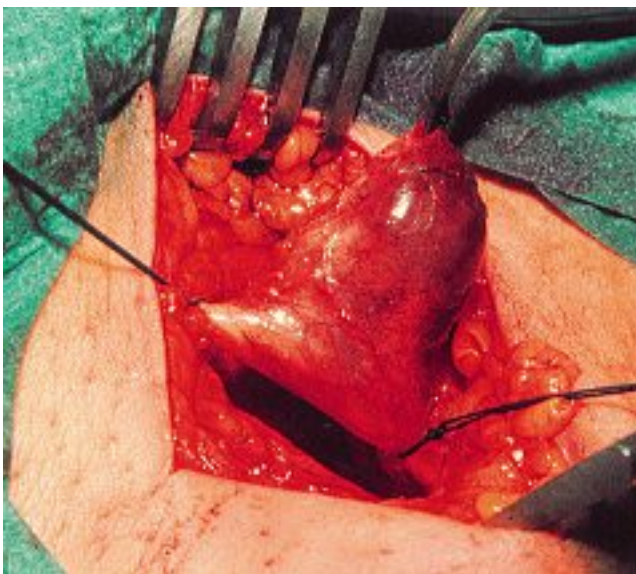


Fig. 2. – Anévrisme de la GVS juste au-dessous de la valve ostiale

Dans notre expérience, nous avons observé 13 AV superficiels chez 12 patients. Les localisations de ces anévrismes sont résumées dans le *Tableau ci-dessous*.

GVS	Sous ostial	8 (61,5%)
	A mi-cuisse	1 (7,7%)
PVS	Sous-ostial	2 (15,4%)
V. face ant. de la cuisse	Au niveau de la croisse	2 (15,4%)

Tableau – Anévrismes des systèmes saphéniens : localisations

L'âge moyen de nos patients est de 59 ans, allant de 42 à 72 ans. Nous n'avons jamais rencontré de cas limites comme ceux décrits en littérature : un anévrisme primaire de la saphène chez un enfant de 8 ans [21].

66% de nos patients sont des femmes, 33,4% des hommes. Ces pourcentages sont parfois superposables [7, 17], autrefois non [4, 17], à ceux que l'on retrouve dans la littérature.

La symptomatologie est souvent absente ou très réduite comme c'est fréquemment le cas dans ces formations [12, 17].

Chez un de nos patients, la consultation a été sollicitée pour hernie crurale (Fig. 3), ce qui est souvent retrouvé dans la littérature [14, 17, 22, 23]. Chez un autre, l'anévrisme du tronc moyen de la GVS à la cuisse était cliniquement évident et provoquait une légère douleur et une sensation de tension : donc douleur et dommage esthétique, comme décrit chez Uematsu [24]. Dans deux autres cas, les patients se plaignaient de douleur et d'une sensation de tension (inguinale dans un cas, poplitée dans l'autre) quand ils étaient en position droite.

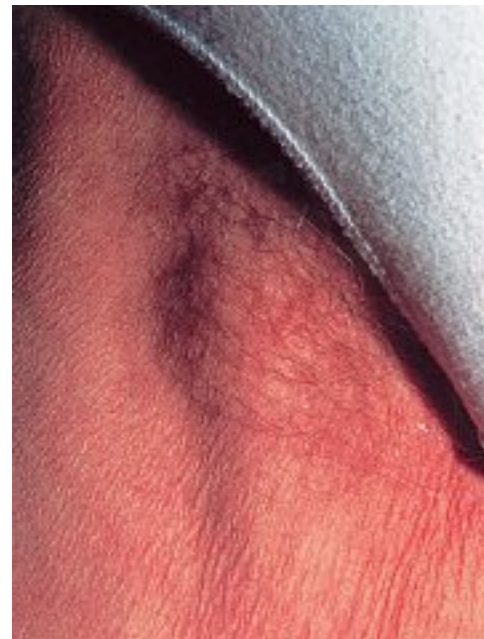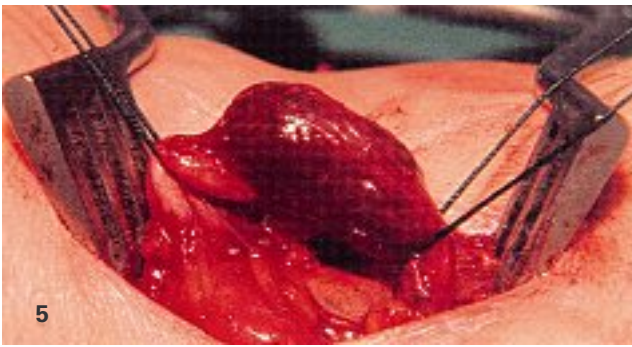
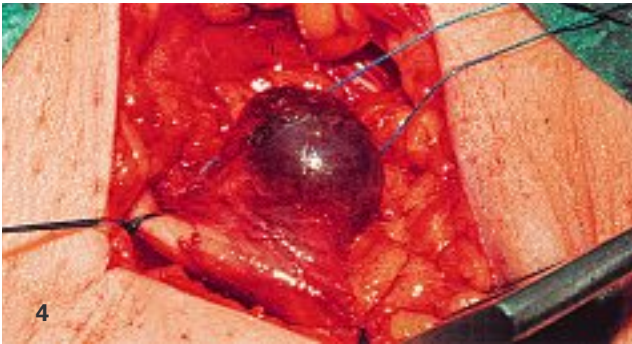


Fig. 3. – Anévrisme de la GVS visible dès l'inspection. La consultation avait été demandée pour hernie crurale

Nous pensons que l'écho-Doppler est l'examen de premier choix pour diagnostiquer cette pathologie veineuse. Six de nos AV ont été reconnus par examen écho-Doppler. Six autres ont été occasionnellement décelés lors d'une intervention de crosectomie quand l'écho-Doppler n'était encore pas un examen de routine. Parmi ceux-ci, 4 se trouvaient sur la GVS et 2 sur la PVS (Figs 4 et 5).

L'examen Duplex permet de visualiser la forme de l'anévrisme, d'en mesurer les diamètres et de les évaluer par rapport à ceux de la veine afférente. Il donne la possibilité également d'examiner le contenu et le flux à l'intérieur de l'anévrisme (Fig. 6).

Les dimensions des anévrismes observés oscillent entre un minimum de 22 mm et un maximum de 32 mm.



Figs 4 et 5. – Anévrisme de la GVS (4) et de la PVS (5) découverts lors de l'intervention

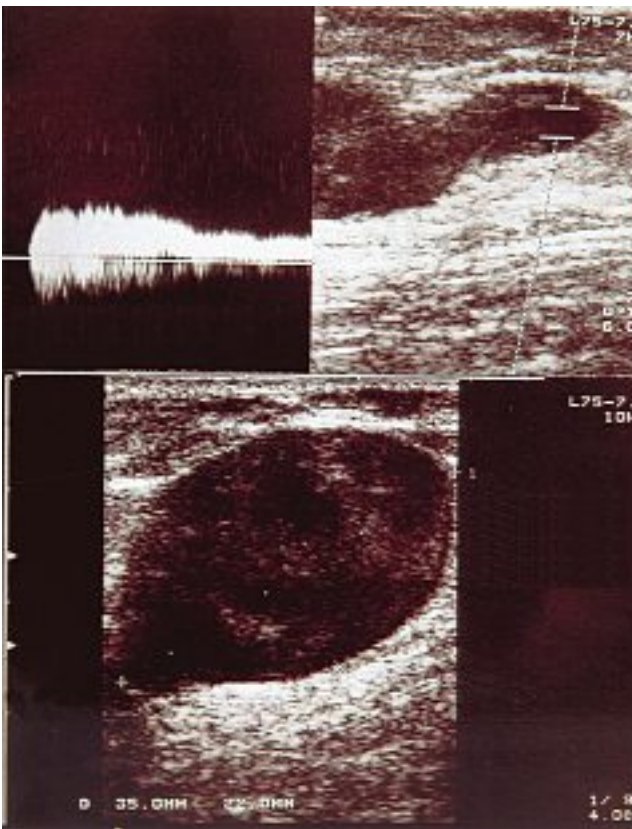


Fig. 6. – Écho-Doppler d'un anévrisme de la veine collatérale antérieure de la crosse de la GVS

Gillepsie [17] relève des variations allant de 17 à 60 mm.

Tous les anévrismes que nous avons observés étaient sacciformes et nettement différenciés des structures vascu-

lares d'origine, caractérisés par des cols anévrismaux bien évidents et d'un diamètre très supérieur à celui de la veine sus- et sous-jacente. Le contenu du sac anévrismal

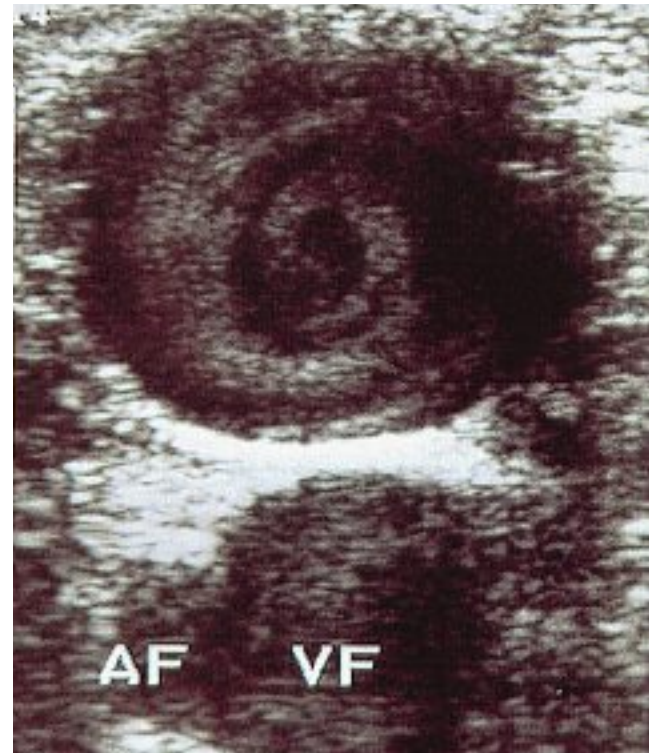


Fig. 7. – Tourbillons hématiques à l'intérieur de l'anévrisme

était toujours nettement échogène, le flux stagnant avec des tourbillons hématiques bien visibles (Fig. 7).

Plusieurs auteurs [6, 14, 16, 17, 20, 22, 25-27], estiment que les AV s'associent souvent à l'embolie pulmonaire (EP) et que la thrombose pariétale est plus fréquente dans les anévrismes sacciformes à cause des turbulences de flux plus significatives.

Dans notre expérience personnelle, nous n'avons jamais observé des EP cliniquement évidentes. Cependant, lors d'un examen écho-Doppler, nous avons relevé la présence de matériel thrombotique pariétal (Fig. 8) et

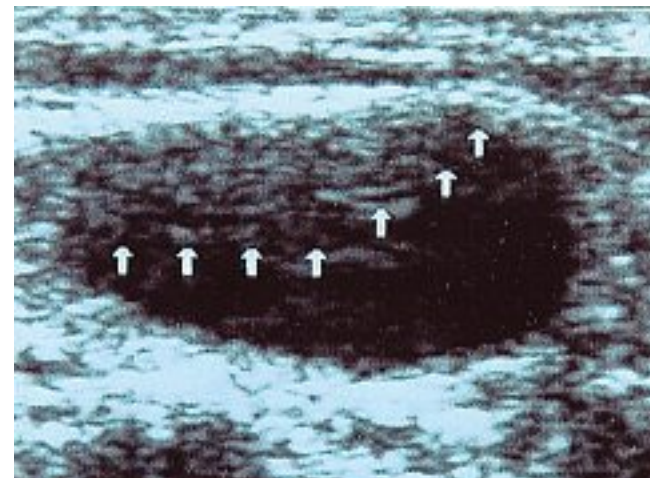
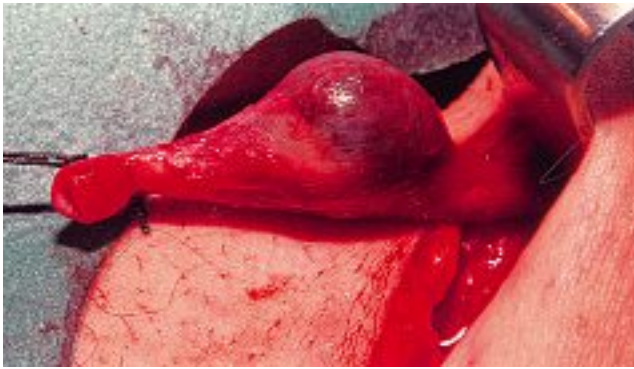


Fig. 8. – Matériel thrombotique au sein d'un anévrisme de la GVS



Figs 9 et 10. – Anévrisme avec thrombus à l'intérieur

chez un des patients opérés, nous avons constaté la présence d'une thrombose anévrismale (Figs 9 et 10).

La rupture d'un anévrisme constitue une autre complication des AV [6, 12, 16, 26]. L'hémorragie qui s'en suit entraîne une compression sur les structures adjacentes [16, 26]. Nous n'avons pas rencontré ce cas.

Notre attitude thérapeutique face aux AV, compte tenu de ce qui a été dit et en accord avec la littérature, est d'éliminer toute source d'EP.

Les AV de notre échantillon ont été traités chirurgicalement dans 6 cas (4 sur la GVS et 2 sur la PVS, tous au-dessous de la valvule ostiale) et par échoscclérose pour les autres. Les résultats à court terme sont encourageants (Fig. 11), nous espérons pouvoir avoir des données plus significatives lors du prochain congrès mondial de phlébologie.

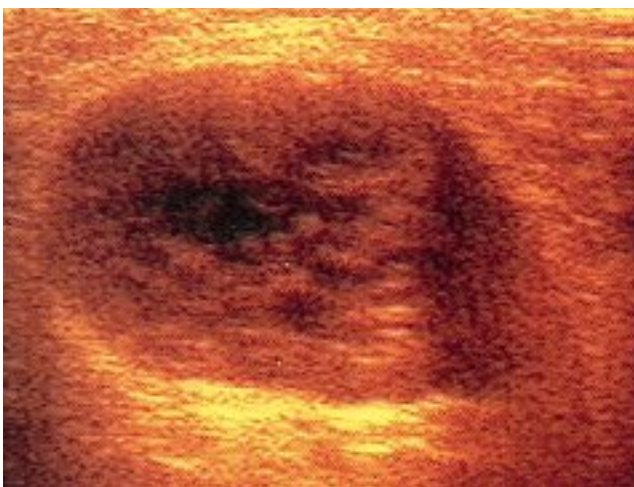


Fig. 11. – Anévrisme de la crosse de la GVS. Écho-Doppler de contrôle 60 jours après échoscclérose

Comme la plupart des auteurs, nous n'avons pas maintenu une continuité veineuse sauf quand l'anévrisme se situe sur les veines du réseau profond.

L'examen histologique, effectué seulement dans deux cas, n'a pas été particulièrement significatif. Il a montré des zones de prolifération endothéliale, une raréfaction des cellules musculaires et des fibres élastiques. Plusieurs auteurs ont relevé une situation analogue [9, 13, 14, 16]. Les analyses histochimiques avec des marqueurs immunologiques n'ont pas conduit à des résultats différents [9, 12, 13, 28].

DISCUSSION

Les AV de notre échantillon ont tous été, sauf deux, découverts occasionnellement en cours d'intervention ou d'examen écho-Doppler.

La symptomatologie n'était pas significative et pouvait être confondue avec celle d'une banale stase veineuse.

Mais leur découverte a été importante car elle a permis de conduire une action préventive vis-à-vis d'une possible complication embolique, d'autant plus qu'il s'agit d'anévrismes sacciformes. Le matériel thrombotique révélé lors d'un examen écho-Doppler, la thrombose totale d'un anévrisme observée au cours d'une intervention confirment ce risque.

Grâce à l'écho-Doppler, le diagnostic est fait aujourd'hui plus aisément.

Les anévrismes des veines superficielles, mis à part les cas d'anévrismes congénitaux, sont presque toujours associés à une pathologie variqueuse. Le traitement est le même que pour la stase veineuse. L'ablation chirurgicale tout comme l'échoscclérose ne nécessitent donc pas, selon nous, de maintenir la continuité veineuse. Par ailleurs, même en l'absence de stase veineuse, la réhabilitation d'une veine du réseau veineux superficiel ne se justifie pas du point de vue hémodynamique. En effet, les nombreuses anastomoses qui mettent en communication les veines superficielles entre elles et avec le réseau veineux profond, permettent amplement de maintenir la régularité du retour sanguin.

L'autre question qui se pose est d'établir si un AV d'une veine superficielle est plus susceptible d'entraîner une thrombose et une embolie qu'une dilatation variqueuse banale. L'examen écho-Doppler démontre que ces deux structures sont nettement différentes tant sur le plan anatomique qu'hémodynamique. Un anévrisme est un sac bien distinct et séparé du vaisseau par rapport à une simple dilatation variqueuse, tout comme le flux à l'intérieur de l'anévrisme est beaucoup plus turbulent et stagnant. Compte tenu de ces différences, nous serions amenés à dire que, par rapport à une varice, un AV a plus de potentialité pour générer une thrombose.

Les AV situés sur la GVS, au niveau de la crosse, peuvent facilement conduire au diagnostic d'hernie inguinale ou crurale. Ce risque est particulièrement élevé quand l'anévrisme atteint un certain volume et devient visible dès l'examen clinique. Plusieurs auteurs ont évoqué ce problème. Quand le médecin se trouve devant une tuméfaction comprimable en présence de

varices des membres inférieurs, il doit suspecter la présence d'un anévrisme. Face à une telle situation, un examen écho-Doppler, qui seul peut confirmer ou infir-

mer le doute, s'impose afin d'éviter, lors d'une intervention, d'avoir à faire à une pathologie tout à fait différente.

CONCLUSION

Les anévrismes du système veineux superficiel sont essentiellement des anévrismes sacciformes. Pour qu'une dilatation veineuse puisse être considérée comme un anévrisme, il est nécessaire que l'augmentation du diamètre du vaisseau soit franche et que la présence d'un col dans les zones de transition entre le vaisseau normal et la dilatation anévrismale soit évidente.

L'étiologie des AV n'est pas encore bien établie. En général, on peut distinguer des anévrismes acquis, des anévrismes congénitaux et des anévrismes à origine mixte. Cependant, l'existence d'une anomalie génétique responsable de la dilatation anévrismale n'a pas été encore démontrée.

La plupart des AV superficiels des membres inférieurs se localisent sur les troncs saphéniens au niveau des crosses.

A l'intérieur de l'anévrisme, le flux sanguin tourbillonne et stagne. Cela entraîne facilement des thromboses avec risque d'EP. Le traitement chirurgical ou par échoscclérose est donc incontournable. Il n'est pas nécessaire, par contre, de rétablir la continuité veineuse en cas d'anévrisme du réseau superficiel.

L'examen écho-Doppler est indispensable pour diagnostiquer un AV. Quand l'anévrisme est cliniquement manifeste au niveau de la région inguinale, il peut facilement être confondu avec une hernie ; seul l'écho-Doppler permet d'affirmer le diagnostic.

RÉFÉRENCES

- 1 Abbott D.A., Leigh T.F. Aneurismal dilatation of the superior vena cava system. *Ann Surg* 1964 ; 159 : 858-72.
- 2 Langer M., Langer R., Bargon G. Diagnostic radiologique des anévrismes du système veineux périphérique. *Actes 8^{ème} Congr Mond Phlébologie*. Bruxelles, 2-6 mai 1983 ; 746-7.
- 3 Rubin B.G., Beak B.I., Reilly J.M. Fuseforme aneurysms of the popliteal vein. In : The american venous forum. Marriott Harbour Beach Resort. Fort Lauderdale, Florida. The Annual Meeting Feb 23-25, 1995 ; Abstract Book : 95.
- 4 Janbon C., Meynadier E., Quééré I., Laroche J.P., Dauzat M. Anévrisme veineux poplité : épidémiologie. *Phlébologie* 1997 ; 50 : 23-5.
- 5 Gosselin J., Marin J., Khayat A., Foucault J.R., Pelouze G., Barrellier M.T. Anévrisme de la veine poplité et embolie pulmonaire. Suivi pendant 22 ans d'un des premiers cas publiés. *Phlébologie* 1996 ; 49 : 97-100.
- 6 Loose D.A., Drewes J. Venous aneurysms. *Actes 8^{ème} Congr Mond Phlébologie*. Bruxelles, 2-6 mai 1983 ; 743-6.
- 7 Horakova M.A., Kocova J., Krizkova V., Horakova E. Histologie, structure de la paroi et évolution de l'anévrisme veineux de la grande veine saphène par rapport à celui de la petite saphène. *Phlébologie* 2002 ; 55 : 139-47.
- 8 Cachera J.P., Chevrel J.P., et al. Deux cas d'anévrismes veineux superficiels. *Presse Med* 1966 ; 74 : 235-7.
- 9 Danis R.K. Isolated aneurysm of the internal jugular vein : a report of three cases. *J Ped Surg* 1982 ; 17 : 130-1.
- 10 Pearce W.H., Yao J.S.T., Baxter B.T., McCarty W.J. Venous angiodysplasia and venous malformations. In Bergan J.J., Yao J.S.T. *Venous disorders-Philadelphia, W.B. Saunders Company*, 1991 : 360-71.
- 11 Pieri A., Vannuzzi A., Michelagnoli S., Marcelli F., De Saint Pierre G. Venous aneurysms of the greater and of the lesser saphenous veins : the colour doppler point of view. *Phlebology* 1995 (suppl. 1) : 998-1000.
- 12 Zamboni P., Cossu A., Tanda F., Massarelli G., Liboni A. New immunohistochemical features of primary venous aneurysms. *Phlébologie* 1989 : 35-7.
- 13 Zorn W.G., Zorn T.T., et al. Aneurysm of the anterior jugular vein. *J Cardiovasc Surg* 1981 ; 22 : 546-9.
- 14 Marongiu G.M., Dettori G. Venous aneurysms : etiopathogenesis and classification. *Phlébologie* 1989 : 217-9.
- 15 Hayashi S., Ishihara H., Hamanaka Y., Sueda T., Shikata H., Matsuura. A case of venous aneurysm. *Nippon Geka Gakkai Zasshi* 1993 ; 94 : 655-7.
- 16 Loose D.A., Loose J.R., Weber J. Venous aneurysm - When and how to be treated ? *Actes 14^{ème} Cong Mond Phlébologie*. Rome, 9-14 sept 2001.
- 17 Gillespie D.L., Villavicencio J.L., Gallagherc., Chang A., Hamelink J.K., Fiala L.A., O'Donnell S.D., Jackson M.R., Pikoulis E., Rich N.M. Presentation and management of venous aneurysms. *J Vasc Surg* 1997 ; 26 : 845-52.
- 18 Marin J., Gosselin J., Henriot J.P. Anévrismes veineux profonds des membres inférieurs. *Actes 8^{ème} Cong Mond Phlébologie*. Bruxelles, 2-6 mai 1993 : 756-7.

RÉFÉRENCES

- 19 Rabe E., Rabe P. Venöse Aneurysmen im Fußbereich. *Z Hautkr* 1990; 65: 757-8.
- 20 Hach W. Anévrismes veineux des membres inférieurs. *Actes 8^{ème} Cong Mond Phlébologie*. Bruxelles 2-6 mai 1993: 755-6.
- 21 Yasumoto M., Shibuya H., Goto Y., Saitoh T., Nakajima K., Suzuki S. Primary saphenous venous aneurysm presenting in a child. *Clin Nucl Med* 1987; 12: 29-30.
- 22 Akoudad H., Chaouki S., Cherti M., Benmimoun E.G., Arhrbi M. Anévrisme de la crosse de la veine saphène interne : à propos d'un cas. *Ann Cardiol Angeiol Paris* 2001; 50: 142-5.
- 23 Majeski J. Surgical repair of primary saphenous vein aneurysm of the proximal leg after initial presentation as an inguinal hernia. *Am Surg* 2002; 68: 999-1002.
- 24 Uematsu M., Okada M. Primary venous aneurysms - case reports. *Angiology* 1999; 50: 239-44.
- 25 Greenwood L.M., Yrizarry J.M., Hallett J.W. Peripheral venous aneurysms with recurrent pulmonary embolism: report of a case and review of the literature. *Card Int Radiol* 1982: 43-5.
- 26 Ritter H., Weber J., Loose D.A. Venöse Aneurysmen. *Vasa* 1993; 22: 105-12.
- 27 Smet D., Debing E., De Raeve H., Van Den Brande P. Venous aneurysm four years after greater saphenous vein stripping. *Acta Chir Belg* 1997; 97: 194-5.
- 28 Colombo P.L. L'anévrisme veineux du cou. *Actes 8^{ème} Cong Mond Phlébologie* Bruxelles 2-6 mai 1993: 747-54.