

OBSERVATION ULTRASONIQUE du NERF SCIATIQUE et de ses BRANCHES à la FOSSE POPLITÉE : TOUJOURS VISIBLE, JAMAIS OBSERVÉ

ULTRASOUND VISUALISATION of the SCIATIC NERVE and of its BRANCHES
in the POPLITEAL FOSSA : ALWAYS VISIBLE, NEVER NOTICED

S. RICCI

R É S U M É

Introduction : Il est possible d'identifier et d'observer aux ultrasons, au niveau de la fosse poplitée, le nerf sciatique (NS) et ses branches de bifurcation : le nerf tibial et le nerf fibulaire commun. Le NS apparaît, en coupe transversale, comme une formation arrondie, plus échogène que les muscles, contenant de petites zones rondes hypo-échogènes (les faisceaux nerveux). Le nerf tibial, qui est la continuation anatomique du NS, est facilement identifiable au niveau du pli poplité dans l'espace compris entre la veine poplitée et la petite veine saphène.

Méthode : Trente sujets non sélectionnés (60 extrémités) vus pendant l'activité quotidienne au cabinet (10 variqueux, 20 non variqueux) ont été soumis à une exploration Duplex de la fosse poplitée, bilatéralement.

Résultats : Le NS et ses branches étaient visibles et facilement identifiables dans 100 % des cas. Les rapports anatomiques entre le nerf et la veine sont proches dans les cas de dilatation/incontinence de la petite veine saphène.

Conclusions : La possibilité d'identification ultrasonique du NS au niveau de la fosse poplitée et ses rapports avec les veines (très) voisines, spécialement quand elles sont dilatées, peut être de grande utilité en préparation d'une dissection chirurgicale, mais aussi pour conseiller de s'abstenir d'une procédure d'occlusion endoluminale, tenant compte de la proximité du nerf à la veine à traiter. Des varices du NS, des tumeurs, des dislocations extrinsèques et des lésions post-traumatiques peuvent être aussi mises en évidence.

Mots-clefs : nerf sciatique, fosse poplitée, écho-Doppler.

Pendant l'étude de différents cas de varices du nerf sciatique (NS), on s'est aperçu qu'il était possible d'identifier et d'observer aux ultrasons au niveau de la fosse poplitée le NS et ses branches de bifurcation : le nerf tibial et le nerf fibulaire commun. En fait, le NS apparaît, en coupe transversale, comme une formation

S U M M A R Y

Background : It is possible to identify and observe by ultrasound the Popliteal Fossa the Sciatic Nerve and its bifurcating branches, the Tibial and the Common Peroneal. In fact the Sciatic nerve appears, in a transversal scanning, as a round formation with higher echogenicity than the surrounding muscles, containing small round hypo-echogenic areas (the single nervous elements). The Tibial Nerve is easily found in the space between the Popliteal Vein and the Small Saphenous Vein.

Method : To verify if the Sciatic Nerve visualisation is a constant finding in different anatomo-clinical situations thirty non selected subjects (60 limbs) coming to the office (10 varicose, 20 non varicose) where submitted to popliteal fossa Duplex exploration.

Results : The Sciatic Nerve and its branches were visible and easily recognised in 100 % of the cases. The relationship between the nerve and the vein was peculiar in the cases with Small Saphenous Vein incontinence.

Conclusions : The possibility of ultrasounds identification of the Sciatic Nerve in the popliteal fossa and its relationship with the surrounding veins, especially when dilated, may be useful for preparing surgical dissection, but may also suggest to refrain from endo luminal occlusion procedures given the close proximity of the vein to the nerve.

Sciatic Nerve varices, tumors, extrinsic dislocation and lesions may also be detected.

Keywords : sciatic nerve, popliteal fossa, Duplex.

arrondie, plus échogène que les muscles avoisinants, contenant de petites zones rondes hypo-échogènes (les faisceaux nerveux). Sa branche tibiale est facilement identifiable dans l'espace compris entre la veine poplitée (VP) et la petite veine saphène (PVS) au niveau du pli poplité. Il est curieux, malgré une exploration si fré-

quente de cette région compte tenu de la présence de veines stratégiques, que l'attention n'ait jamais été attirée sur l'identification d'une structure nerveuse aussi importante.

L'objectif de cette étude est de vérifier si la visualisation du NS est une possibilité constante et commune même dans des situations anatomo-cliniques différentes.

MÉTHODE

Trente sujets non sélectionnés, vus pendant l'activité quotidienne au cabinet, ont été soumis à une exploration écho-Doppler de la fosse poplitée, bilatéralement. Les 60 membres ont été étudiés en position debout, le genou en légère flexion, avec une sonde de 10 MHz (appareil Caris Plus Esaote). Il y avait 10 sujets variés, dont 3 concernant la PVS, les 20 autres étant normaux.

La sonde placée en coupe transversale sur le pli poplité, le nerf tibial est identifié en premier entre la PVS et la VP. Le nerf apparaît comme une formation arrondie, du même calibre que la VP, plus échogène par rapport aux tissus musculaires environnants, contenant des petites taches hypo-échogènes arrondies dues aux fibres nerveuses formant le nerf, le périmerve donnant des échos plus denses (Fig. 1). Une variation de l'angle d'incidence de la sonde peut aider à l'identification du nerf car sa structure échogène varie peu des tissus musculaires. Ainsi un passage rapide et répété de bas en haut objective le nerf comme une structure « fixe » alors que les autres éléments apparaissent confus.

En suivant le nerf tibial vers le haut, il est possible d'identifier la séparation latérale du nerf fibulaire com-

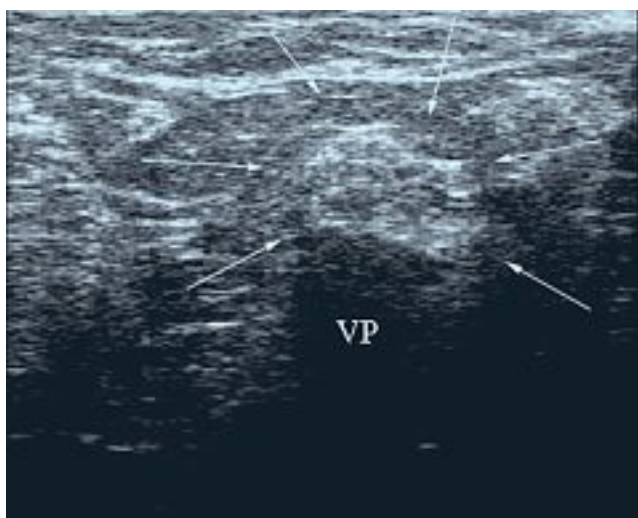


Fig. 1. – Le nerf tibial apparaît comme une formation plus échogène que les tissus environnants, contenant des zones hypo-échogènes (fibres nerveuses) : le diamètre correspond à celui de la VP qui se trouve au-dessous et en contact immédiat

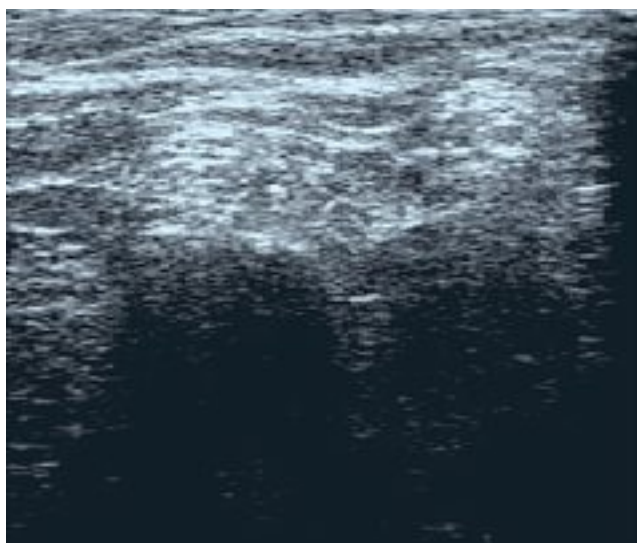
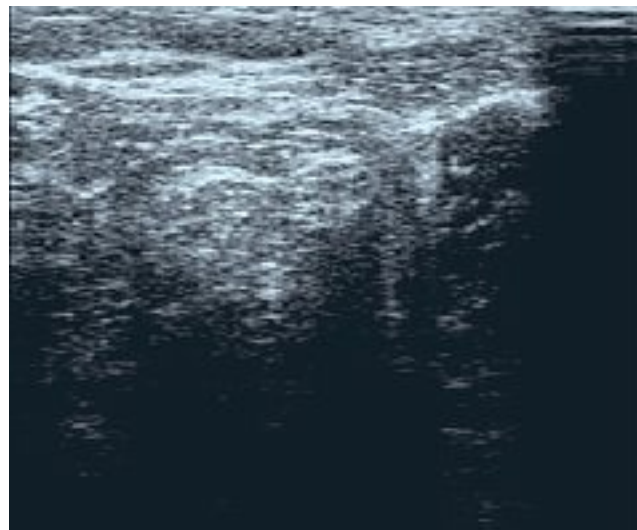


Fig. 2. – En suivant le nerf tibial vers le haut, on peut visualiser le point de division du nerf sciatique dans les deux branches tibiale (gauche) et péronière commune (droite) et, plus distalement, sa division complète

mun du tronc du NS qui, au contraire, est en axe avec le nerf tibial même (Fig. 2a, b). La jonction saphéno-poplitée se trouve normalement en situation latérale par rapport au point de séparation (Fig. 3a, b) mais peut être également médiale. Le nerf fibulaire commun est difficile à suivre au milieu des tissus de voisinage qui ont une échogénicité homogène.

En section longitudinale, le nerf est allongé sur la VP et montre un aspect fibrillaire en lignes parallèles (Fig. 4).

Le nerf peut être suivi vers le haut, au-dessous des muscles de la cuisse, jusqu'en racine de celle-ci (Fig. 5) tandis que distalement il disparaît subitement en raison de l'émission de ses branches musculaires.

En présence d'une dilatation de la PVS, le nerf semble subir une compression apparaissant de section romboïde ou semi-lunaire (Fig. 6). Même la VP, parti-

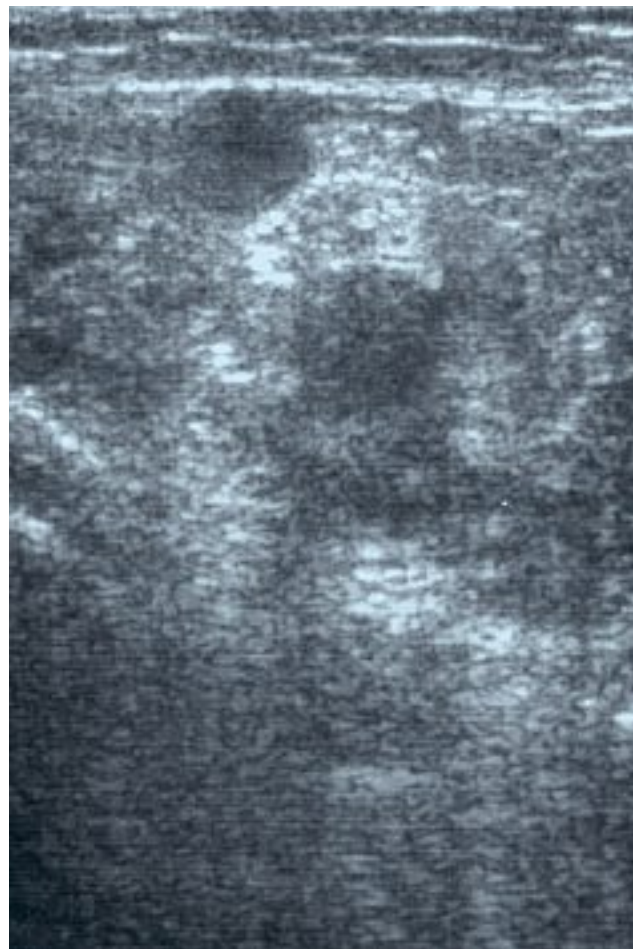
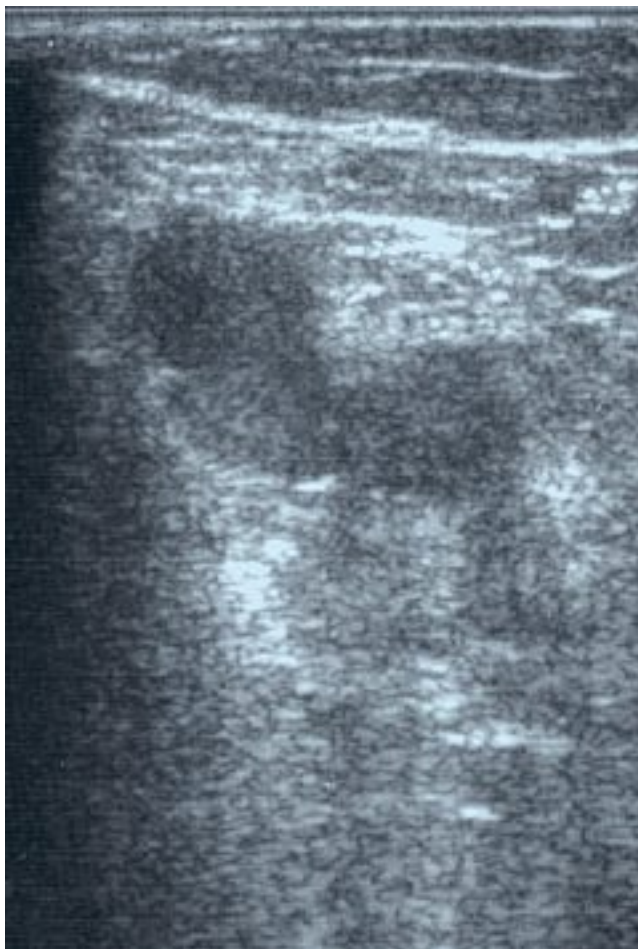


Fig. 3. – La jonction saphéno-poplitée court autour du nerf tibial en intime contact, en position latérale le plus souvent

culièrement large, peut causer un aplatissement du nerf (Fig. 7).

RÉSULTATS

La visibilité des structures nerveuses est variable selon les sujets mais le NS et ses branches apparaissent visibles et facilement identifiables dans 100 % des cas. Les rapports anatomiques entre le nerf et la veine sont proches dans les cas de dilatation/incontinence de la PVS. Le nerf semble alors adapter son calibre à l'espace laissé libre par les veines voisines, tandis que la PVS s'appuie et se replie autour du nerf (Fig. 8).

DISCUSSION

L'aspect ultrasonique du NS et son trajet crural ont déjà été décrits relativement aux lésions traumatiques de cuisse intéressant directement ou indirectement le nerf [1], mais aussi par les anesthésistes pour guider l'anesthésie tronculaire du NS [2], par les neurologues pour l'identification de neuropathies [3], kystes et

tumeurs [4, 5], par les radiologues pour objectiver les structures anatomiques [6-8].

Aucune publication d'observations au niveau poplité n'a pu être retrouvée.

Bien que constamment visible et en position typique au niveau de la fosse poplitée, les structures nerveuses ne sont pas normalement observées par les ultrasonologues. Et pourtant, à cet endroit, se trouvent des vaisseaux fréquemment explorés par les phlébologues et particulièrement importants, en contact étroit avec le nerf tibial et le nerf fibulaire commun.

Au contraire, l'identification et l'observation des nerfs en routine pourrait fournir des renseignements précieux, en particulier avant traitement chirurgical.

Il est probable que la hauteur de la jonction saphéno-poplitée soit conditionnée par la division du NS en ses deux branches, et en particulier par le nerf fibulaire commun. En fait, quand la jonction apparaît très latérale et haute, normalement la PVS passe latéralement au nerf fibulaire, qui va donc se retrouver dans le champ opératoire.

En cas de réintervention dans la fosse poplitée, l'identification de la position des nerfs dans les tissus cicatriciels peut être intéressante.

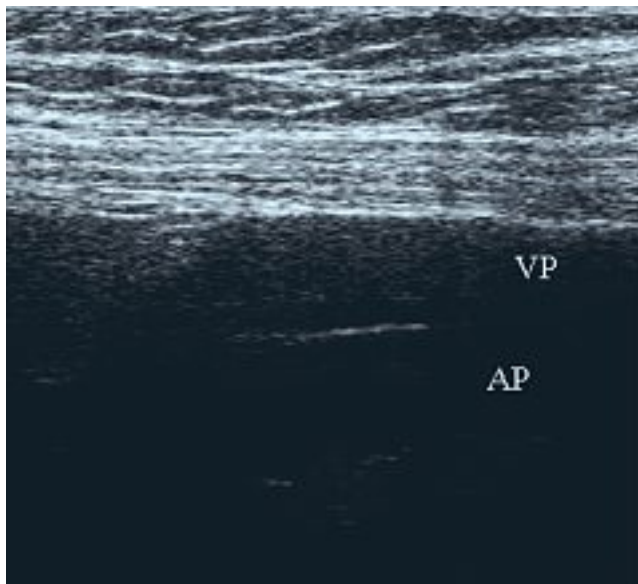


Fig. 4. – Section longitudinale : le nerf est allongé sur la VP et montre un aspect fibrillaire en lignes parallèles. AP : artère poplitée

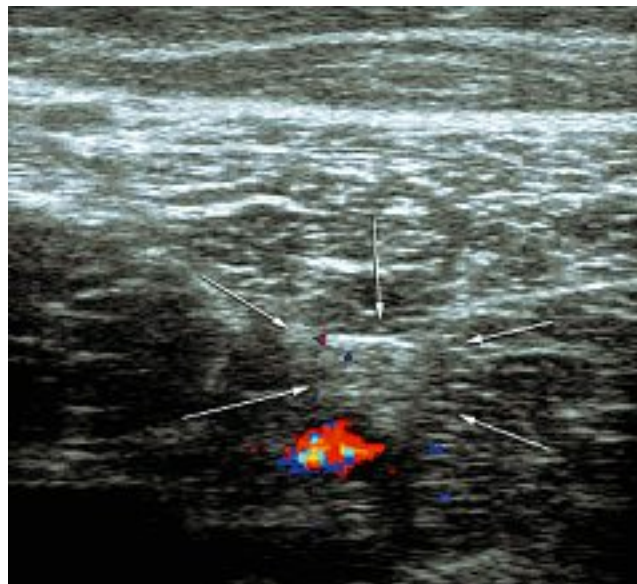


Fig. 5. – Aspect du nerf sciatique à la cuisse, au-dessous des masses musculaires, ici au-dessus d'une veine sciatique (VS en couleurs) (pièce rare mais non exceptionnelle)

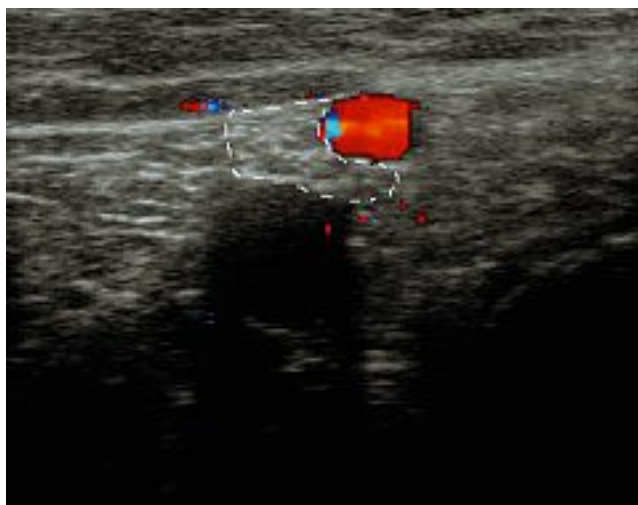


Fig. 6. – Section irrégulière du nerf tibial, comprimé par une PVS incontinente et dilatée

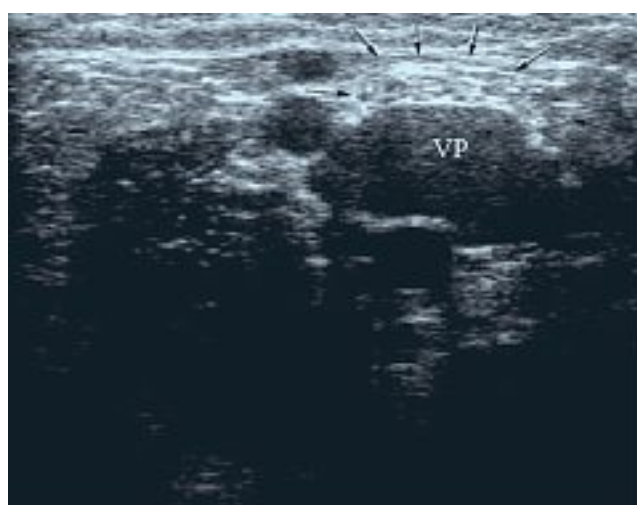


Fig. 7. – Le nerf tibial apparaît aplati en raison d'une dilatation de la VP

En cas de dilatation/incontinence, la PVS entoure en écharpe le nerf tibial et peut conduire à s'abstenir d'un traitement d'occlusion endoveineuse (laser surtout, pour son risque de perforation), tout au moins au niveau de la jonction [9].

La sclérothérapie peut aussi bénéficier de la connaissance des rapports des veines avec les nerfs : une possible transfixion de la PVS peut cau-

ser un contact de liquide sclérosant sur le nerf, quand la ponction est pratiquée trop près de la jonction.

Même la réaction inflammatoire de la sclérothérapie, quand elle est particulièrement intense, pourrait se transmettre de la paroi de la veine au nerf, expliquant ainsi certaines réactions douloureuses après scléroses.

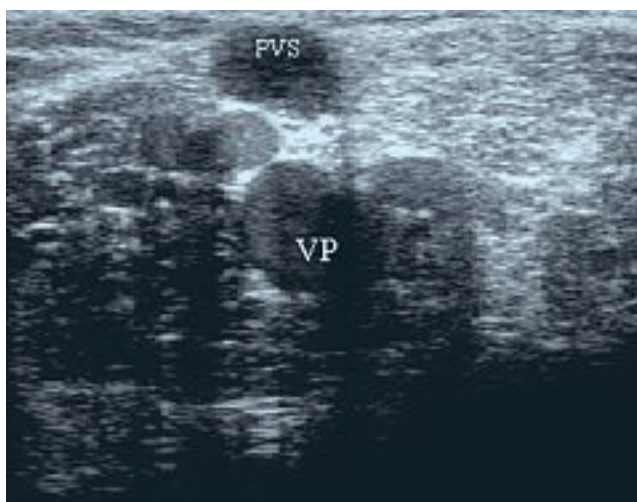


Fig. 8. – Le nerf prend une forme adaptée à l'espace laissé par la PVS, la VP et la veine gémeillaire médiale

Enfin, l'observation directe du NS et de ses branches peut révéler des pathologies spécifiques des nerfs eux-mêmes, souvent cause de symptômes superposables à ceux d'intérêt phlébologique (varices du NS (Fig. 9) [10], kystes, traumatismes, compressions extrinsèques).

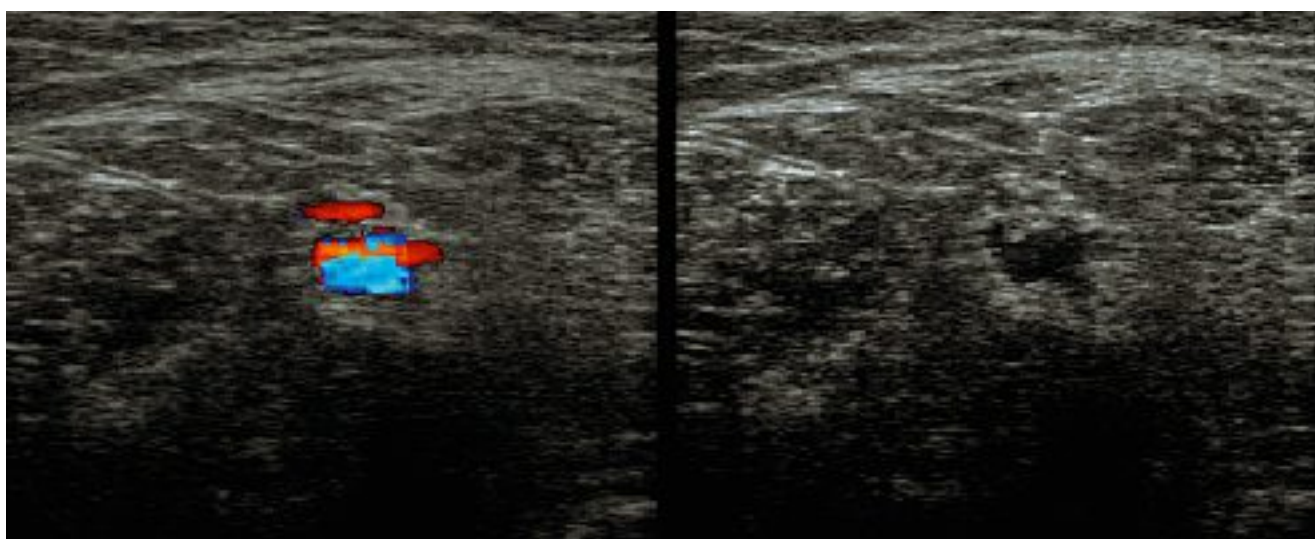


Fig. 9. – Varices du nerf sciatique : dans ce cas, le nerf montre en son sein un canal veineux refluant ; cette situation, où le nerf apparaît plus évident par la présence de la veine, a inspiré cette recherche

CONCLUSION

La possibilité d'identification ultrasonique du nerf sciatique au niveau de la fosse poplitée et ses rapports avec les veines (très) voisines, en particulier quand elles sont dilatées, peuvent être d'une grande utilité en cas de dissection chirurgicale mais peuvent aussi amener à s'abstenir d'une procédure d'occlusion endoluminale, compte tenu de la proximité du nerf avec la veine à traiter. Des varices du nerf sciatique, des tumeurs, des dislocations extrinsèques peuvent ainsi être reconnues et des lésions post-traumatiques évitées.

RÉFÉRENCES

- 1 Lazzari G. Ultrasonographic evaluation of the sciatic nerve and thigh trauma. *Radiol Med* (Torino). 1993 ; 86 : 573-8.
- 2 Gray A.T., Collins A.B., Schafhalter-Zoppoth I. Sciatic nerve block in a child : a sonographic approach. *Anesth Analg* 2003 ; 97 : 1300-2.
- 3 Heinemeyer O., Reimers C.D. Ultrasound of radial, ulnar, median and sciatic nerves in healthy subjects and patients with hereditary motor and sensory neuropathies. *Ultrasound Med Biol* 1999 ; 25 : 481-5.
- 4 Graif M., Seton A., Nerubai J., Horoszowski H., Itzhak Y. Sciatic nerve : sonographic evaluation and anatomic-pathologic considerations. *Radiology* 1991 ; 181 : 405-8.
- 5 Fornage B.D. Sonography of peripheral nerves of the extremities. *Radiol Med* (Torino). 1993 ; 85 (Suppl. 1) : 162-7.
- 6 Grechenig W., Clement H.G., Peicha G., Klein A., Weiglein A. Ultrasound anatomy of the sciatic nerve of the thigh. *Biomed Tech* (Berl) 2000 ; 45 : 298-303.
- 7 Martinoli C., Serafini G., Bianchi S., Bertolotto M., Gandolfo N., Derchi L.E. Ultrasonography of peripheral nerves. *J Peripher Nerv Syst* 1996 ; 1 : 169-78.
- 8 Silvestri E., Martinoli C., Derchi L.E., Bertolotto M., Chiaramondia M., Rosenberg I. Echotexture of peripheral nerves : correlation between US and histologic findings and criteria to differentiate tendons. *Radiology* 1995 ; 197 : 291-6.
- 9 Creton D., Milleret R., Uhl J.F. Comment choisir la meilleure technique d'oblitération endovasculaire : Closure, Laser ou la sclérose à la mousse sur cathéter. *Phlébologie* 2004 ; 57 : 31-5.
- 10 Ricci S., Georgiev M., Jawien A., Zamboni P. Sciatic nerve varices. *Eur J Vasc Endovasc Surg* 2005 ; 29 : 83-7.