

Comment réussir le traitement de la grande veine saphène avec injection de mousse à l'aide d'un cathéter long avec ballonnet ?

How to succeed in treating the GSV with foam injections by means of a balloon catheter?

Biasi G.¹, Sponza M.²

Résumé

Introduction : Cette technique suit les étapes du traitement par la méthode KAVS proposée par Brodersen et Richter (World Congress of UIP 2005) pour le traitement des troncs saphéniens de moyen et gros calibre (8-12 mm).

Méthode : Cette technique réalisée en cabinet et modifiée par rapport à celle proposée par Brodersen, comprend les étapes suivantes :

- mise du patient en position semi-assise ;
- injection percutanée selon la méthode Seldinger avec l'utilisation du cathéter Berman avec ballonnet (Arrow) ;
- préparation de la mousse avec TTDSS à 1% selon la méthode Tessari ;
- introduction sous guidage échographique du cathéter jusqu'à 2 cm de la jonction saphéno-fémorale ;
- injection de la mousse avec remplissage de la saphène, aspiration de la mousse après 2 minutes, dégonflage du ballonnet, levée du cathéter ;
- compression et contention par bande adhésive et bas de classe 2.

Suivi : Des contrôles seront effectués à 7 jours, 30 jours, 6 mois puis chaque année.

Avantages de la méthode :

- Temps de contact plus prolongé au niveau de l'endothélium grâce au blocage du ballonnet.
- Utilisation d'une moindre quantité de mousse par rapport à l'utilisation du cathéter court.
- Meilleurs résultats avec oblitération de la saphène en une seule séance.

Summary

Introduction : This technique follows the steps of the KAVS method of treatment proposed by Brodersen and Richter (World Congress of UIP 2005) to treat medium- and large-size saphenous trunks (8-12 mm).

Method : This technique, carried out in the doctor's surgery, has been modified when compared with the one proposed by Brodersen and Richter; it includes the following steps:

- the patient should be in a half-seated position;
- percutaneous injection according to the Seldinger method, by means of a Berman balloon catheter (Arrow) (normally used for heart-catheter operations);
- foam preparation with 1% TTDSS obtained by the Tessari method;
- scan-monitored introduction of the catheter up to 2 cm below the saphenous-femoral junction;
- foam injection with filling of the saphenous trunk, aspiration of the foam after 2 minutes, deflation of the balloon, removal of the catheter;
- application of a compressive adhesive bandage and a class 2 compression stocking.

Follow-up : Check-ups after 7 days, 30 days, and at 6 months and thereafter on an annual basis.

Advantages :

- Longer contact at the endothelial level because of the balloon blocking device.
- Use of a smaller quantity of foam (when compared with the use of a short catheter).
- Best results with the obliteration of the saphenous trunk in one session.

1. Chirurgia Vascolare, SOC chirurgia vascolar ;

2. Radiologia Interventistica, SOC radiologia interventistica ;

Azienda ospedaliera-universitaria S. Maria della Misericordia, Piazza S. Maria della Misericordia, 33100 Udine, Italie.

Tel : 0039 338 7324041 – Fax : 0039 0432 552501

E-mail : biasi.giovanna@aoud.sanita.fvg.it – sponza.massimo@aoud.sanita.fvg.it

Accepté le 11 janvier 2010

Inconvénients de la méthode :

- Difficultés techniques, notamment pour la technique de Seldinger.
- Utilisation de champs stériles.
- Coût du matériel.

Résultats : L'oblitération complète des axes veineux traités a été obtenue dans 88 des cas à 1 ans, et chez 78 des patients à 2 ans.

Conclusions : Après des essais préliminaires sur cette technique, nous pouvons dire qu'elle doit être réservée aux traitements des saphènes dont le diamètre est supérieur à 8 mm, aux varices de gros calibre nécessitant un traitement d'urgence et plus particulièrement pour des patients atteints de lésions trophiques douloureuses ou à des patients présentant un risque chirurgical très élevé.

Mots-clés : sclérothérapie à la mousse, cathéter à ballonnet, incontinence des axes saphéniens.

Disadvantages :

- *Technically difficult because of the Seldinger technique.*
- *A sterile field is necessary.*
- *Cost of the materials.*

Results : Complete closure of the venous axes in 88% of patients after 1 year, maintained in 78% after 2 years.

Conclusions : After these preliminary trials, it can be concluded that this technique should be limited to:

- *the treatment of saphenous trunks > 8 mm diam;*
- *painful ulcers requiring urgent treatment;*
- *large varices requiring urgent treatment;*
- *patients presenting a very high surgical risk.*

Keywords : foam sclerotherapy, balloon catheter, incompetent saphenous trunks..

Introduction

Le traitement de sclérothérapie échoguidée avec cathéter à ballon fermé est une technique [1] qui peut être réalisée au cabinet et qui peut constituer une alternative à l'injection par cathéter court pour le traitement de varices de moyen et gros calibre [2, 3, 4, 5].

La procédure peut être effectuée sur tout axe saphénien incontinent de calibre moyen compris entre 8 et 12 mm dont le trajet est rectiligne (**Figure 1**).

Parmi ces patients pour lesquels l'indication aurait été probablement chirurgicale, on effectue la sclérothérapie soit parce qu'ils présentent des lésions trophiques très douloureuses et l'on retrouve donc une condition d'urgence, ou bien parce que les patients ont un risque chirurgical très élevé, ou encore parce qu'ils ne veulent pas se soumettre à un stripping de la saphène.

Pour la mise en place de cette étude nous avons utilisé la méthode KAVS [3] proposée par Brodensen et Richter (présentée à l'occasion du congrès de l'UIP 2005) en la modifiant.

La méthode de ces auteurs se déroule de la façon suivante.

Ils utilisent un cathéter bilumière avec ballonnet occlusif en pointe et troué au-dessous du ballon (dimensions 4/7 F, longueur/60/100 cm).

Cette méthode comporte les étapes suivantes :

- l'introduction du cathéter dans la veine saphène par phlébotomie (à la suite de l'isolement de la saphène) effectuée généralement sous le genou, et son insertion sous guidage échographique jusqu'à 2 cm au-dessous de la jonction saphène fémorale (JSF) ;

- le gonflage du ballonnet avec une solution physiologique jusqu'à l'occlusion de la veine ;
- l'injection du sclérosant sous forme de mousse (tétradecyl sulfate de sodium (TTDSS) 1%) jusqu'au remplissage de la veine ;
- l'aspiration de la mousse ;
- ensuite dégonflage et extraction du cathéter.

Méthode

Nous utilisons une méthode personnelle modifiée. En effet, nous avons modifié cette technique en utilisant un cathéter bi-lumière Berman (Arrow) à ballonnet (généralement employé pour l'exploration avec cathéter du cœur droit) de calibre 6/7 F et de longueur 110 cm.

Ce cathéter est introduit dans la grande veine saphène par voie percutanée selon la technique de Seldinger.

Dans 2 cas, nous avons utilisé le cathéter de Reichter par voie percutanée et non par veinotomie comme proposé habituellement.

Cette technique compose les étapes suivantes :

- le patient est en position semi-assise avec membre inférieur légèrement surélevé ;
- injection intraveineuse avec aiguille canule sous guidage échographique en coupe longitudinale ; le positionnement doit se faire à 30 cm environ de la JSF, et à 10 ou 15 cm de la jonction saphéno-poplitée (JSP) ;
- introduction du guide métallique sous contrôle échographique ;
- extraction de l'aiguille ;
- introduction du cathéter introducteur sur le guide, puis retrait du guide (**Figure 2, Figure 3 et Figure 4**) ;

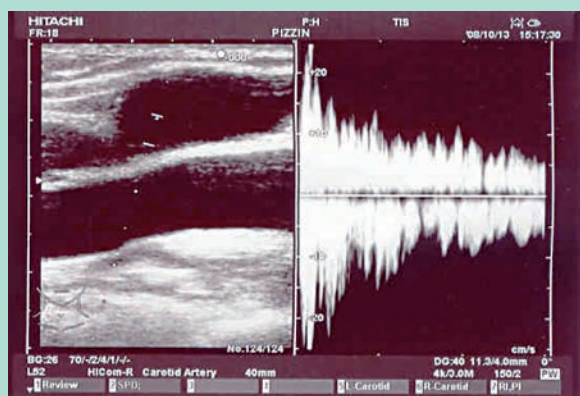
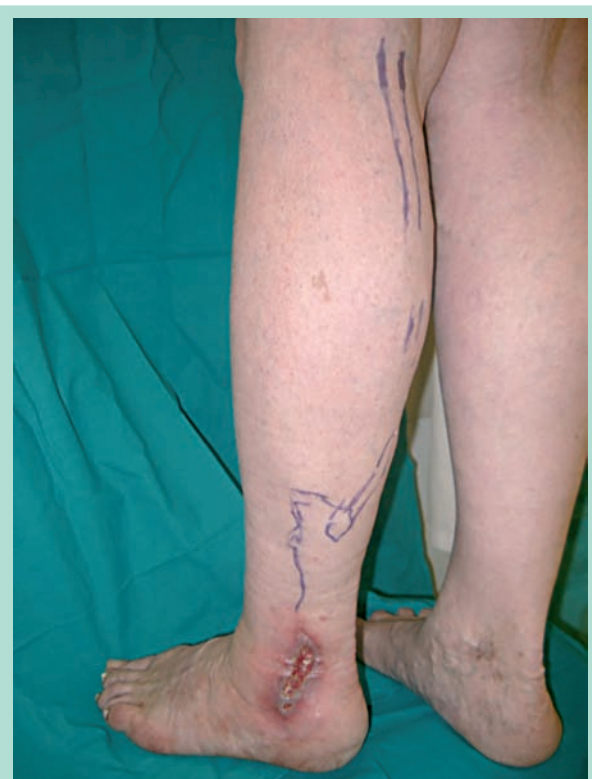

FIGURE 1 : Insuffisance de la petite veine saphène responsable d'un ulcère, avec mise en évidence d'un reflux par écho-Doppler.

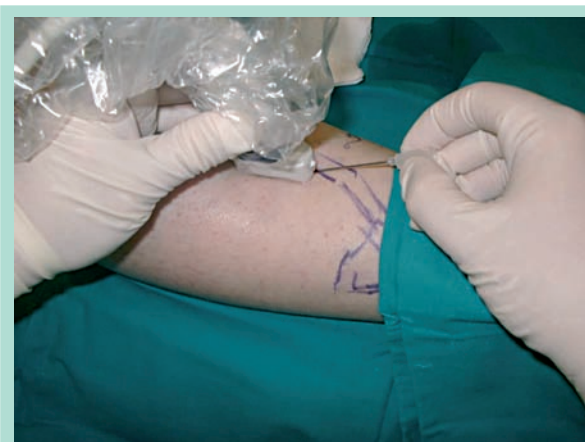

FIGURE 2 : Ponction sous échographie de la petite veine saphène.

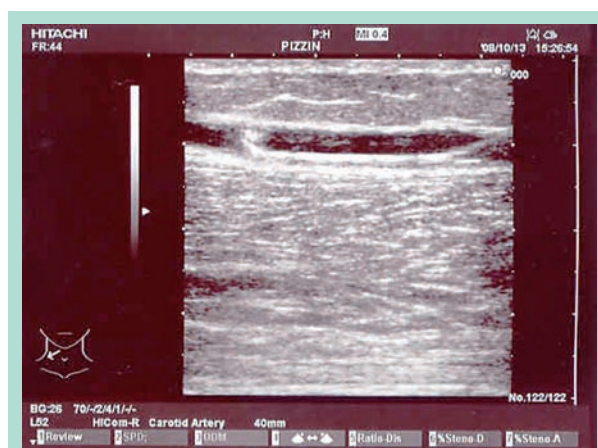


FIGURE 3 : Aspect échographique de l'aiguille-canule avec le guide métallique.

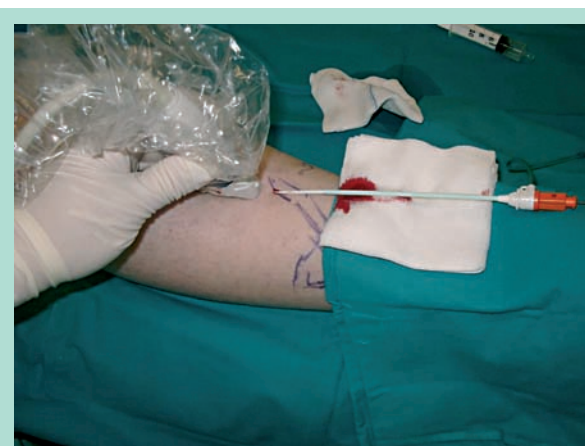

FIGURE 4 : Mise en place du cathéter introducteur.

- introduction du cathéter à ballonnet jusqu'à 2 cm de la JSP (**Figure 5**) ;
- préparation de la mousse (TTDSS 1% selon la méthode Tessari) ;
- gonflage du ballonnet jusqu'à l'obtention de l'occlusion de la veine (sous guidage échographique) (**Figure 6**) ;
- injection de la mousse jusqu'à obtenir son remplissage en associant un massage pour une meilleure répartition du sclérosant tout le long de l'axe veineux à traiter (**Figure 6** et **Figure 7**) ;

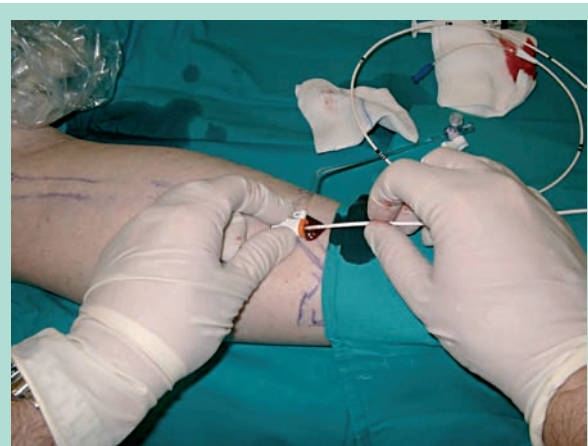

FIGURE 5 : Introduction du cathéter à ballonnet.

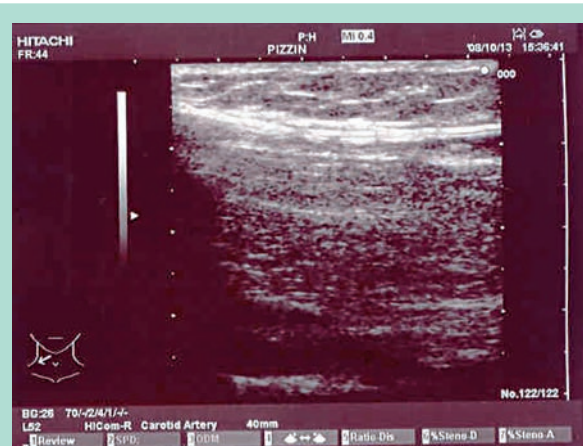


FIGURE 7 : Contrôle échographique visualisant le spasme veineux.

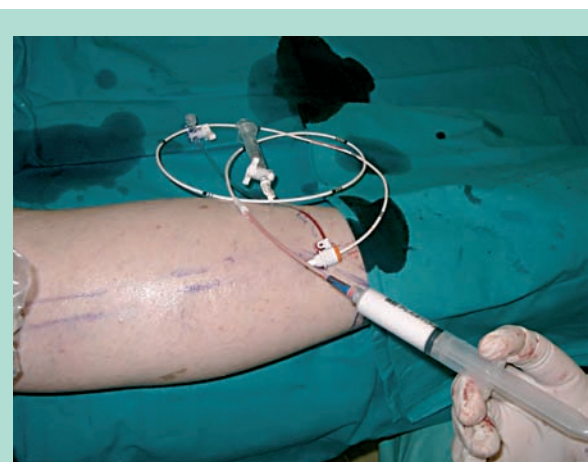

FIGURE 6 : Injection de la mousse avec le contrôle échographique.

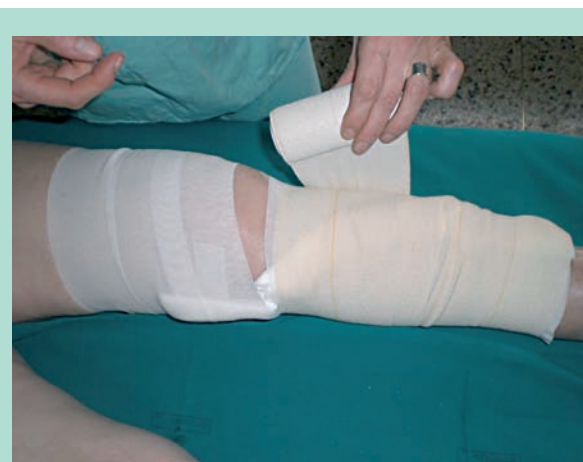

FIGURE 8 : Pose de la compression excentrique par bandage adhésif inamovible.

- aspiration de la solution mousseuse après 2 minutes. Le cas échéant, en absence de veinospasme, nous pouvons réinjecter des volumes supplémentaires de mousse ;
- dégonflage du ballonnet et extraction du cathéter ;
- compression locale pour hémostase puis compression excentrique par bandage adhésif inamovible tout le long de l'axe veineux traité (**Figure 8**) ;
- mise en place d'un collant de compression de classe 2.

Un repos est indispensable pendant quelques minutes avant la reprise de la déambulation.

Résultats

Population

Nous avons inclus dans cette étude à partir d'octobre 2005 jusqu'à février 2009 50 procédures, 41 sur la GVS et 9 sur la PVS, pour un total de 45 patients d'âge compris entre 35 et 69 ans.

Selon la classification CEAP, 27 membres inférieurs étaient classés C2 et 23 de C3 à C6.

Un critère d'inclusion était le diamètre de la grande saphène qui devait être compris entre 8 et 12 mm, mesuré à 30 mm de la JSF ou SFP.

Cette technique n'est pas toujours réalisable ; chez 5 patients, qui n'ont pas été inclus dans l'étude, il n'a pas été possible d'utiliser cette méthode par ballonnet en raison d'une tortuosité excessive de la veine.

Résultats de la sclérothérapie

Dans 45 cas sur 50, nous avons obtenu l'occlusion de la veine grande et petite saphène après le traitement (**Figure 9** et **Figure 10**).

Dans 3 cas, la sclérothérapie a été répétée une deuxième fois avec la même méthodologie après une semaine à cause de l'absence de résultat.

Dans 2 cas, nous avons eu une occlusion partielle (résultat incomplet), nous avons donc répété la sclérothérapie échoguidée mais à l'aide d'un cathéter court.

Dans la totalité des cas, le contrôle à 1 mois a montré l'oblitération de l'axe veineux traité avec une régression de la symptomatologie variqueuse.

Tous les patients ont été contrôlés à 1 an et à 2 ans.

A 1 an, l'oblitération complète des axes veineux traités était observée chez 44 patients (88 %) et à 2 ans chez 39 patients (78 %).

Les effets indésirables suivants ont été observés :

- toux irritabile : 1 cas ;
- veinites superficielles légères traitées avec succès et sans séquelles par thrombectomie ;
- syndrome vagal : 2 cas ;
- aucun cas de thrombose veineuse profonde n'a été observé.

Discussion

En ce qui concerne la prévention de la diffusion de la mousse dans la circulation profonde, selon notre expérience la technique par cathéter à ballonnet n'a pas montré une efficacité significative.

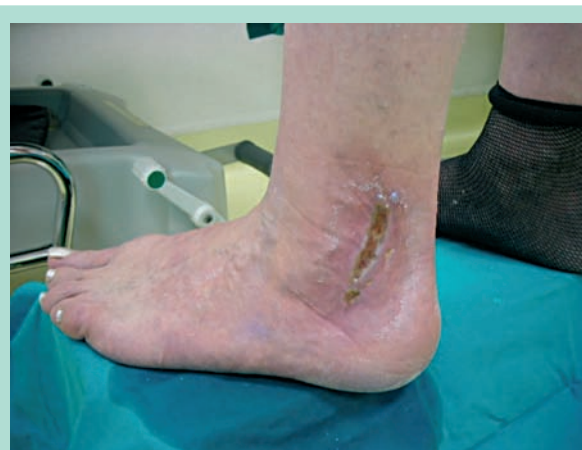

FIGURE 9 : Aspect clinique lors du contrôle à 7 jours.

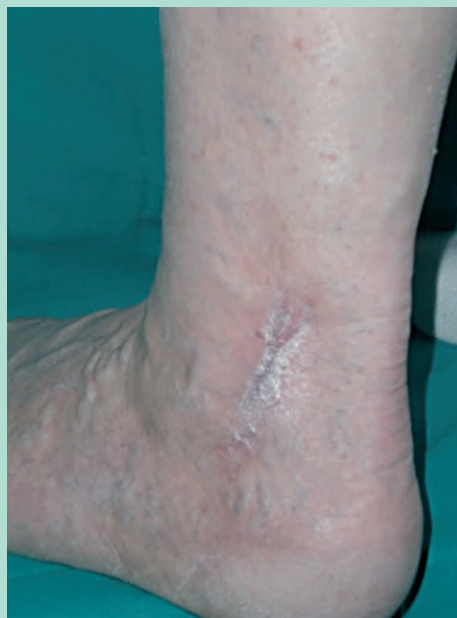

FIGURE 10 : Aspect clinique lors du contrôle à 6 mois : l'ulcère est cicatrisé.

Pour démontrer cette hypothèse, nous avons soumis à fluoroscopie pendant l'injection échoguidée par mousse 3 patients ; 2 étaient traités par cathéter court et 1 par cathéter à ballonnet.

Nous avons remarqué que l'utilisation du cathéter occlusif peut conduire à un forçage de perforantes incontinentes.

Nous avons donc décidé de ne pas effectuer cette procédure en présence de perforantes de cuisses incontinentes et d'un calibre important.

Dans une dizaine de cas nous avons effectué une échocardiographie au cours de la sclérothérapie, en temps réel pendant l'injection de la solution et dans les minutes suivantes nous avons procédé à une échocardiographie en section sous-costale : pour visualiser en même temps la veine cave inférieure, son abouchement dans l'oreillette droite, la valve tricuspide, le ventricule droit avec sa portion d'écoulement et le tronc pulmonaire.

Nous avons donc comparé la technique avec cathéter à ballon occlusif et la sclérothérapie par injection avec cathéter court.

Nous avons remarqué que si avec l'injection directe avec cathéter court il y avait un passage continu avec présence d'images de contraste dans les cavités droites, avec la technique du ballon on notait l'absence de signaux dans le cœur droit lorsque le cathéter était gonflé mais en revanche un passage massif de la mousse dans les cavités droites au moment où le ballon était dégonflé.

Il est donc évident qu'il vaut mieux dégonfler le ballon d'une manière lente et progressive en ayant préalablement aspiré la solution, pour éviter un bolus qui en présence d'un foramen ovale perméable (27 % de la population), ou beaucoup plus rarement de fistules artério-veineuses pulmonaires méconnues, pourrait provoquer des complications graves [6, 7].

Quels sont alors les avantages de l'utilisation d'une sclérothérapie avec ballonnet occlusif ?

Cette technique permet un temps de contact avec la paroi veineuse plus prolongé, donc avec une efficacité plus grande du traitement, notamment dans le traitement des axes saphéniens de gros calibre.

Il est également possible de réinjecter, si nécessaire, la mousse après l'avoir aspirée une première fois.

Les volumes de mousse injectés sont plus faibles (avec le cathéter court on utilise habituellement des volumes de mousse plus importants pour traiter les varices de gros calibre).

L'inconvénient majeur de cette méthode est qu'elle est beaucoup plus élaborée par rapport à une technique par ponction injection directe, car elle nécessite une certaine expérience dans la pratique de la technique endoveineuse de Seldinger.

Conclusion

Compte tenu du coût et de sa technique plus difficile, cette méthode ne peut pas remplacer la technique de sclérothérapie par cathéter court sous guidage échographique.

Nous utilisons la sclérothérapie avec cathéter à ballon occlusif pour le traitement des saphènes rectilignes de gros calibre et plus particulièrement pour des patients atteints de lésions trophiques douloureuses qui nécessitent un traitement immédiat et efficace.

Références

1. Sica M., Biasi G., George E. Méthode simplifiée d'injection endoveineuse de micromousse de trombovar à 1% par cathéter court (méthode MS) : une efficacité durable confirmée par les résultats à deux ans. *Phlébologie* 2006 ; 59-4 : 339-3.
2. Bergan J., Pascarella L., Mekenas L. Venous disorders: treatment with sclerosant foam. *J. Cardiovasc. Surg.* 2006 ; 47 : 9-18.
3. Bidwai A., Beresford T., Dialynas M., Prionidis J., Panayiotopoulos Y., Browne T.F. Balloon control of sapheno-femoral junction during foam sclerotherapy: proposed innovation. *J. Vasc. Surg.* 2007 ; 46 : 145-7.
4. Brodersen J., Geismar U. Catheter-assisted vein sclerotherapy: a new approach for sclerotherapy of the greater saphenous vein with double-lumen balloon catheter. *Dermatol. Surg.* 2007 ; 33 : 469-75.
5. Gloviczki P. New approaches to venous insufficiency: the time is ripe. *J. Cardiovasc. Surg.* 2006 ; 47 : 1-3.
6. Morrison N. Regarding balloon control of the sapheno-femoral junction during foam sclerotherapy: proposed innovation. *J. Vasc. Surg.* 2008 ; 47 : 69.
7. Guex J.-J., Allaert F.-A., Gillet J.-L., Chleir F. Immediate and Midterm Complications of Sclerotherapy: Report of a Prospective Multicenter Registry of 12.173 Sclerotherapy Sessions *Dermatol. Surg.* 2005 ; 31 : 123-8.