

# À PROPOS du NOUVEAU LANGAGE ANATOMIQUE

## ABOUT NEW ANATOMICAL LANGUAGE

*P.-L. CHOUKROUN*

« On ne se débarrasse pas d'une habitude en la jetant par la fenêtre  
mais en lui faisant descendre l'escalier marche par marche »

Mark TWAIN

### R É S U M É

La nomenclature anatomique internationale (NPA) fut adoptée en 1955. Elle se généralise aujourd'hui dans toutes les publications, quelle que soit la langue utilisée.

Historiquement, le langage anatomique a fait longtemps appel aux analogies et aux éponymes (usage des noms propres). L'évolution actuelle comporte un grand nombre de modifications : usage des termes d'origine latine aux dépens des racines grecques, disparition des éponymes et des homonymes, changement des références des axes corporels et des termes d'orientation.

Les changements affectent le squelette, les muscles, les vaisseaux et les nerfs ainsi que les régions anatomiques.

Cette nomenclature couvre la plupart des structures anatomiques macroscopiques ; cependant, concernant les veines superficielles, elle reste assez sommaire, comme d'ailleurs l'était l'anatomie classique, malgré quelques tentatives récentes de rationalisation.

Ces nouvelles dénominations doivent être utilisées désormais par les étudiants mais aussi par les plus anciens pour adopter un langage universel, logique, précis et sans équivoque.

**Mots-clefs :** *anatomie, nomenclature anatomique internationale, NPA, anatomie des veines.*

### S U M M A R Y

The « *Nomina parisiensa Anatomica* » (NPA) was adopted in 1955. Nowadays, the tendency is to use it in all contemporary publications, whatever the language is.

Historically, anatomical terms referred a long time to analogies and eponyms (use of patronymic names).

To day, evolution allows a lot of modifications : use of latin origin terms rather than greek roots, decrease of eponyms and homonyms and some changes in references about principal axes of the body and orientation words.

These changes are concerning skeleton, muscles, vessels, nerves as well as anatomic areas.

New nomenclature is covering most of anatomic macroscopic structures but, concerning superficial veins, it remains quite insufficient as it was for classical anatomy too, in spite of some recent attempts of rationalization.

Nowadays, these new denominations must be used by students but also by the olders so that an universal, logical and accurate language emerges without ambiguity.

**Keywords :** *anatomy, international anatomical nomenclature, NPA, anatomy of veins.*

## INTRODUCTION


Le langage anatomique est la façon de désigner mais aussi de concevoir et d'interpréter les différentes structures macroscopiques du corps. L'évolution rapide des sciences et des techniques, leur universalité et leur nécessaire diffusion ont fait ressentir le besoin d'un langage précis et commun à tous. L'anatomie, loin d'être une science « figée », a connu différentes évolutions et en particulier la nomenclature est un vieux sujet de controverse.

## UN PEU D'HISTOIRE...

Aristote et les Grecs anciens, et probablement bien d'autres avant eux, choisissaient des termes par analogie avec ce qu'ils utilisaient : ainsi en grec une *trachlée* est une *poulie*, la *clavicule* est associée à l'image d'une clé.

Galien, au II<sup>ème</sup> siècle, après J.-C., a su imposer un nom par structure anatomique et cette dénomination a fait loi jusqu'au XVI<sup>ème</sup> siècle.

Au XVI<sup>ème</sup> siècle : André Vesale (1514-1564), anatomiste flamand, né à Louvain, fut un des premiers à réaliser des dissections cadavériques. Il décrit le cours des veines et releva de nombreuses interprétations inexactes, notamment physiologiques, chez son prédécesseur (ex. : la trachée était dite *trachée artère* car elle était béante post-mortem, comme une artère). Il séjourne en France, en Espagne, en Italie où il a comme élève un anatomiste illustre Fabricio d'Acquapendente. Un peu plus tard, William Harvey (1578-1657), en Angleterre, démontra le rôle du cœur et des




GALIEN (131 – vers 201)



VÉSALE (1514-1564)

poumons dans la circulation sanguine alors que Galien voyait dans le foie l'organe régulateur circulaire principal.



HARVEY (1578-1657)

## LES NOMENCLATURES MODERNES

En 1895, à Bâle, du fait de la multiplicité des dénominations et des confusions, les anatomistes germanophones proposent une terminologie unique, en latin, avec abandon du grec et des éponymes. Elle est proposée à leurs homologues français, anglais et américains qui la refusent.

En 1955, à Paris, sous l'égide de l'UNESCO, fut adoptée la 1<sup>ère</sup> nomenclature internationale, proche du latin : la NPA (Nomina Parisiensa Anatomica) qui s'est enrichie au fil des ans pour arriver à environ 6 000 termes en 1998 et couvrir ainsi les différentes structures de l'anatomie macroscopique.

## CARACTÈRES DU NOUVEAU LANGAGE ANATOMIQUE

1) La première tendance est de privilégier l'usage direct du latin pour faciliter les traductions, notamment lorsqu'un écrit reproduit des figures avec des noms (schémas anatomiques, vues opératoires, documents radio ou échographiques).

2) La seconde évolution est le remplacement des éponymes qui souvent diffèrent selon les pays (triangle

de Scarpa, citerne de Pecquet, semelle veineuse de Lejars, ligament de Cooper).

3) Les homonymes sont dissociés : par exemple il existait deux *scaphoïdes*, *carpien* et *tarsien*, ce dernier devient l'*os naviculaire* (racine latine), ce qui étymologiquement traduit la même idée que la racine grecque initiale (en forme de bateau ou de barque). Il existait aussi trois *muscles pyramidaux* : *du nez*, *du bassin* et *de l'abdomen* qui deviennent respectivement les *muscles procerus*, *piriforme* et *pyramidal*.

4) La nouvelle terminologie anatomique a réussi a priori à échapper à la tendance actuelle dans les autres disciplines qui utilisent largement les acronymes, sigle que l'on prononce comme un mot ordinaire (UNESCO, Laser, SIDA, SRAS mais aussi CHIVA) en lieu et place des éponymes. A titre d'exemple, les généticiens, découvrant le premier gène de longévité dans les chromosomes salivaires de la drosophile, le nommèrent *Mathusalem* et personne ne trouvait à redire sur cet éponyme faisant référence au vieux patriarche de la Bible. Le second gène fut appelé *Indy*, terme dont l'apparente douceur cache en réalité l'acronyme plus inquiétant : « *I'm not dead yet* »...

5) Les références corporelles

a) *Les axes corporels* : la main et le pied imposent leur axe propre, qui passe par leur axe médian à savoir le 3<sup>ème</sup> rayon. Il est d'ailleurs plus logique d'appeler « *abducteur du V* » un muscle qui écarte le 5<sup>ème</sup> doigt de la main plutôt que de l'appeler « *adducteur* » sous prétexte qu'il rapproche ce segment de l'axe corporel. Il en est de même pour le *gros orteil* ou *hallux*.

b) *Les termes d'orientation corporelle* : *latéral* et *médial* remplacent *externe* et *interne* selon la situation opposée ou au contraire proche de l'axe corporel, *supérieur* et *inférieur* sont parfois remplacés par *cranial* ou *caudal* au niveau du tronc et par *proximal* et *distal* au niveau des membres.

## QUELQUES EXEMPLES DE CHANGEMENTS DE DÉNOMINATION

Un grand nombre de ces nouveaux termes sont utilisés dans le langage angiologique quotidien. Nous mentionnerons surtout les principaux changements au niveau des membres inférieurs.

### **Au niveau du squelette**

Au membre supérieur, le cubitus devient l'*ulna*, avec les vaisseaux correspondants : *artère* et *veine ulnaires* ; parmi les os du carpe : le *grand os*, le *semi-lunaire* et l'*os crochu* deviennent le *capitatum*, le *lunatum* et l'*hamatum*.

Au niveau du bassin, l'*os iliaque* devient l'*os coxal*.

Enfin, au niveau du membre inférieur, la *rotule* devient la *patella*, le *péroné* la *fibula* avec les vaisseaux correspondants : *artère* et *veine fibulaires*.

Au niveau du pied, l'*astragale* devient le *talus*, le *calcaneum* le *calcaneus*, le *scaphoïde* l'*os naviculaire* et les 1<sup>er</sup>, 2<sup>ème</sup> et 3<sup>ème</sup> *cunéiformes* les *cunéiformes*, *médial*, *intermédiaire* et *latéral*.

### **Les muscles du membre inférieur**

Les *grands*, *moyens* et *petits fessiers* deviennent les *grands*, *moyens* et *petits glutéaux*.

A la cuisse, le *quadriceps crural* devient le *quadriceps fémoral* avec 4 chefs : *droit fémoral*, *vaste latéral*, *vaste médial* et *vaste intermédiaire*. Le *couturier* devient le *sartorius*, le *moyen*, *petit* et 3<sup>ème</sup> *adducteur* le *long*, *court* et *grand adducteur*, le *droit interne* le *muscle gracile*, le *biceps crural* le *biceps fémoral*.

Au niveau de la jambe, les *courts* et *longs péroniers latéraux* deviennent les *courts* et *longs fibulaires*. Les *jambiers*, *antérieur* et *postérieur*, les *muscles tibiaux antérieur* et *postérieur*. Les *jumeaux*, *interne* et *externe*, sont appelés *chefs médial* et *latéral* du *muscle gastrocnémien*.

### **Les régions anatomiques**

Le *triangle de Scarpa* devient le *trigone fémoral*, limité médialement par le *muscle long adducteur*, latéralement le *muscle sartorius (couturier)*, en haut le *ligament inguinal (arcade crurale)*, en avant le *fascia criblé*, en arrière le *muscle ilio-psyas*. La *fenêtre ovale*, traversée par la *croisse (jonction saphéno-fémorale)*, devient l'*hiatus saphène*.

L'*aponévrose de Hunter* devient le *fascia subsartorial* qui est la limite antérieure du *canal des adducteurs* (ancien *canal de Hunter*). L'*anneau du 3<sup>ème</sup> adducteur* devient l'*hiatus du muscle du grand adducteur* et le *creux poplité* est dénommé la *fosse poplité*.

### **Les nerfs (Fig. 1)**

Le *nerf fémoro-cutané* devient le *nerf latéral de la cuisse*.

Le *nerf crural* devient le *nerf fémoral* qui donne le *nerf musculaire latéral* (ancien *musculo-cutané externe*), le *nerf du quadriceps* et le *nerf musculaire médial* (ancien *nerf musculo cutané interne*).

Il ne demeure plus qu'un seul *nerf sciatique* (ancien *nerf grand sciatique*) qui est accompagné du *nerf glutéal inférieur* (ancien *nerf petit sciatique*) ou *nerf post-axial*.

Dans la fosse poplité, le *sciatique* se divise en *nerf tibial* (anciens *SPI + nerf tibial postérieur*) et *nerf fibulaire commun* (ancien *SPE*) qui donne le *nerf fibulaire superficiel* (ancien *nerf musculo-cutané de la jambe*) et le *nerf fibulaire profond (nerf tibial antérieur)*.

### **Les vaisseaux (Fig. 2) « L'insuffisance veineuse superficielle terminologique »**

Les *vaisseaux huméraux* deviennent les *vaisseaux brachiaux*, les *vaisseaux mammaires internes* les *vaisseaux thoraciques internes*, les *vaisseaux iliaques pri-*

mitifs les vaisseaux iliaques communs, les vaisseaux hypogastriques les vaisseaux iliaques internes, les veines honteuses les veines pudendales, les veines fessières les veines glutéales, les veines péronières les veines fibulaires, la veine de Giacomini la veine communicante intersaphénienne et la veine de Léonard (de Vinci) la veine arquée postérieure.

La NPA reste assez sommaire sur les veines superficielles tout comme l'était l'anatomie classique.

Tout le monde parle maintenant de grande et petite saphènes (GVS-PVS : Vena saphena magna et parva) en lieu et place des saphènes interne et externe.

La perforante de Thierry était déjà connue sous le nom de perforante de la fosse poplitée. La perforante du jumeau interne devient la perforante gastrocnémiale médiale ou perforante polaire inférieure du mollet (de Gillot) que l'on retrouve aussi sous les noms de perforante de May ou de mild-calf perforator.

Cependant, un travail, présenté au XIV<sup>ème</sup> Congrès Mondial de l'Union Internationale de Phlébologie à Rome en Septembre 2001, par un comité d'experts anatomistes et cliniciens, a tenté une meilleure rationalisation de la terminologie veineuse des membres inférieurs [5] :

1) Elle passe par la définition de deux compartiments veineux :

a) le compartiment profond bordé par le fascia musculaire (aponévroses jambière et fémorale) ;

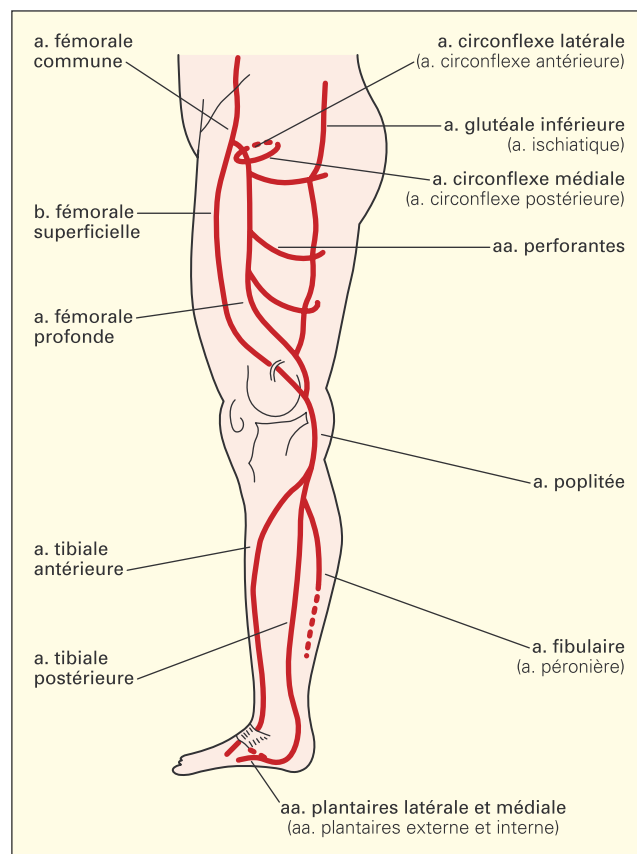


Fig. 2. – Artères du membre inférieur

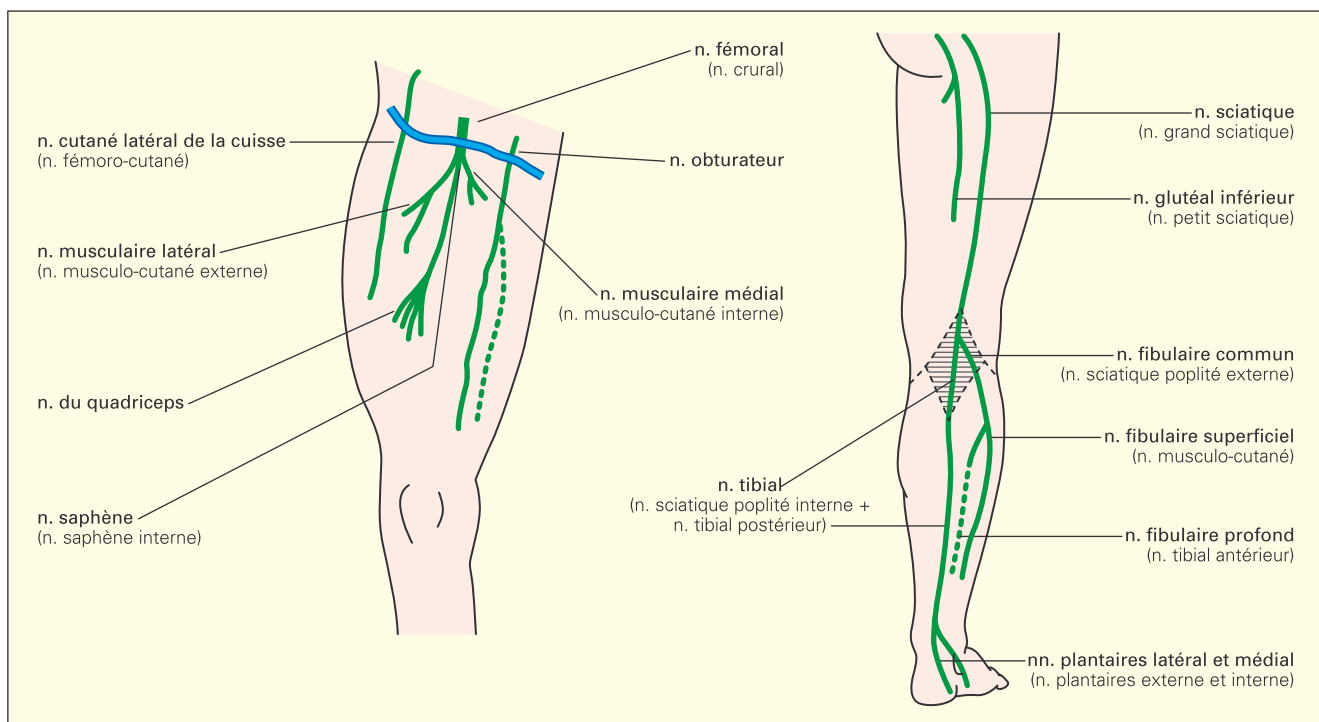


Fig. 1. – Nerfs du membre inférieur

b) Le compartiment superficiel limité par le fascia musculaire en dedans, par le derme en dehors.

Le terme de *fascia superficialis* ne désignant pas partout la même chose, il ne doit plus être employé. Le fascia bien mis en évidence en échographie au sein du compartiment superficiel prend le nom de *fascia saphène (saphenous fascia)*. Au sein du compartiment superficiel, entre fascia saphène et fascia musculaire, est ainsi défini le *compartiment saphène* qui contient le paquet vasculo-nerveux saphène lui-même.

2) On désigne par *veine saphène accessoire* toute veine montant parallèlement aux veines saphènes, soit antérieurement, soit postérieurement, par exemple la *veine saphène antérieure de cuisse* devient l'*accessoire antérieure de la GVS*.

3) Le terme de *perforantes* est réservé aux veines qui perforent le fascia musculaire pour connecter veines superficielles et veines profondes. Le terme de *communicantes* est réservé aux veines qui interconnectent des veines d'un même système.

Concernant les veines perforantes, nombreux sont ceux qui proposent de conserver les éponymes en l'absence de termes précis de remplacement. Il paraît encore licite de parler de veines *perforantes de Dodd*, de *Boyd*, de *Sherman*, de *Cockett* ou de *Bassi*, faute de meilleure appellation (Fig. 3).

4) Le *système veineux latéral (systema venosa lateralis, lateral venous system)* désigne la veine plus ou moins longue, vestige embryonnaire, qui peut courir à la face externe de la cuisse et parfois de la jambe (*vena marginalis lateralis*).

Les vaisseaux lymphatiques : les *ganglions lymphatiques* deviennent des *nœuds lymphatiques (nods)* ou *lymphonœuds*, si peu euphoniques, la *citerne de Pecquet* est la *citerne du chyle*, encore moins euphonique...

## AU TOTAL, LA NOUVELLE NOMENCLATURE RÉALISE UNE AVANCÉE INCONTESTABLE

Avant tout, elle propose un langage commun, universel, précis et, à quelques réserves près, sans équivoque.

Elle est désormais incontournable et son enseignement se fait actuellement partout (étudiants, spécialistes, disciplines para-médicales).

La NPA est déjà vieille d'une cinquantaine d'années, ce qui fait plusieurs générations d'étudiants. Elle ne s'est imposée que de façon très progressive et ceci pourrait être comparé aux difficultés d'adaptation aux nouvelles monnaies en Europe. C'est souvent dans les pays de langues latines que la résistance à la nouvelle nomenclature est la plus tenace. Par contre, la plupart des publications anglo-saxonnes adoptent la NPA. Celle-ci est exigée en général dans tout article proposé, quelle que soit la langue, avec un résumé en langue anglaise accompagnant le texte.

Pour les étudiants, apprendre la nouvelle terminologie ne crée pas de difficultés supplémentaires ; elle irait plutôt dans le sens de la simplification et

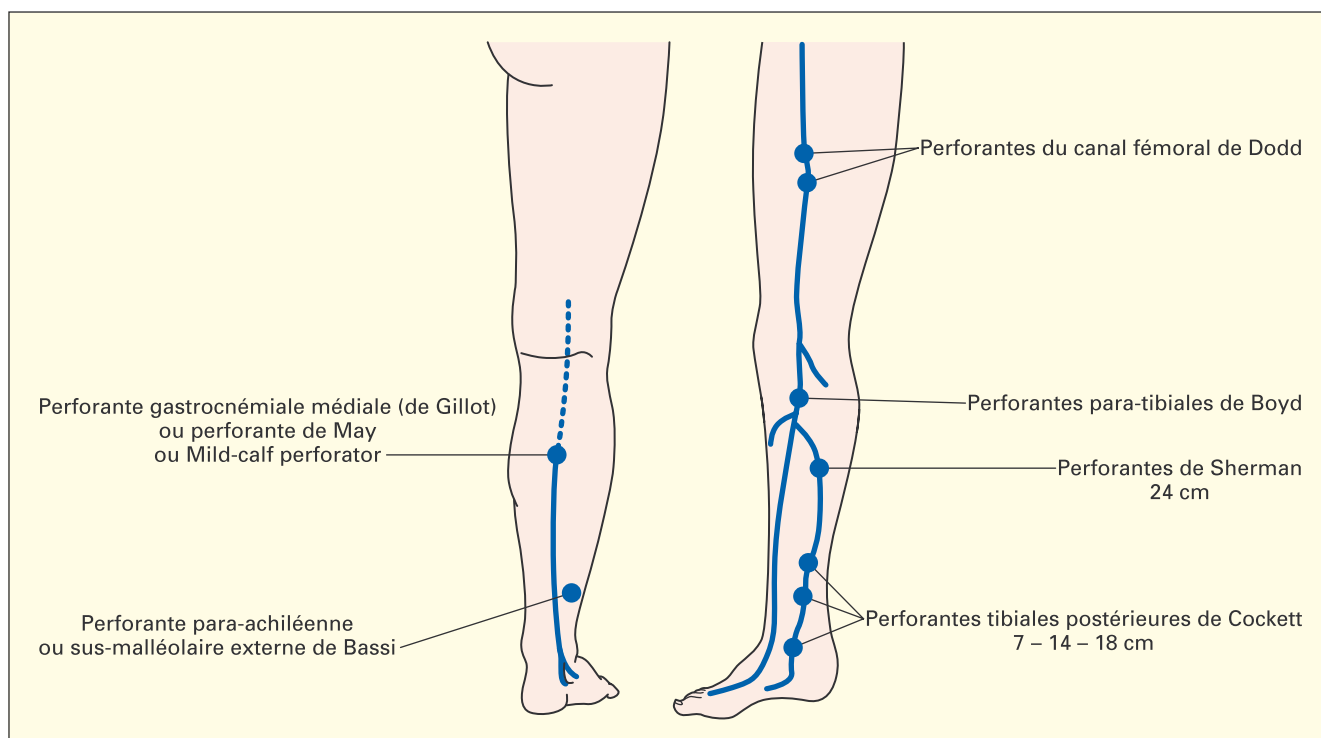


Fig. 3. – Perforantes du membre inférieur

d'une certaine logique. Nombre d'entre eux devront cependant être « bilingues » assez longtemps.

Pour les plus anciens, la difficulté tient à la force de l'habitude, à la nostalgie et au regret du charme des éponymes (*pressoir d'Hérophile*) ou des métaphores (*tabatière anatomique – muscles de la patte d'oie*). Malgré quelques réserves, il paraît indispensable d'adopter le nouveau langage, tout comme en pathologie où l'on ne parle plus d'*ulcère variqueux*

mais d'*ulcère veineux*, ni de *phlébite* mais de *thrombose veineuse superficielle* ou *profonde*.

Certains nostalgiques garderont, quoi qu'il adienne, leurs habitudes. L'un des rapporteurs à la conférence de la NPA concluait d'ailleurs de bien triste façon :

« Une idée juste ne triomphe jamais parce qu'elle est juste mais parce que ses détracteurs finissent toujours par mourir. »

## OUVRAGES D'ANATOMIE À CONSULTER

1 Gillot C. Atlas anatomique des dispositifs veineux superficiels du membre inférieur. *Éditions Phlébologiques Françaises*, 1998.

2 Rouvière H., Delmas A. Anatomie humaine descriptive, topographique et fonctionnelle. 15<sup>ème</sup> édition révisée par Delmas Vincent. *Masson*, 2002, 4 tomes.

3 Dufour M. Lexique de nomenclature anatomique de l'appareil locomoteur, *Masson*, 2001.

4 Olivier G. Les nouveaux termes anatomiques. Lexique conforme à la nomenclature internationale *PNA*. *Vigot*, Paris, 1959.

5 Caggiati A., Bergan J.J., Glociczki P., Jantet G., Wendell-Smith C.P., Partsch H. and an International Interdisciplinary Consensus Committee on Venous Anatomical Terminology. Nomenclature of the veins of the lower limbs : an international interdisciplinary consensus statement. *J Vasc Surg* 2002 ; 36 : 416-22.