

Le LÉIOMYOSARCOME de la VEINE CAVE INFÉRIEURE et AUTRES TUMEURS VEINEUSES

LEIOMYOSARCOMA of the INFERIOR VENA CAVA and OTHER VENOUS TUMORS

R. HASSEN-KHODJA

R É S U M É

Les tumeurs veineuses primitives sont des lésions très rares, le plus souvent malignes. Les léiomyosarcomes constituent la variété histologique la plus fréquente. Les tumeurs bénignes (léiomyomes) sont exceptionnelles. Les deux tiers des localisations tumorales intéressent la veine cave inférieure (VCI); environ 250 cas de léiomyosarcome de la VCI ont été rapportés dans la littérature. Le segment de la VCI le plus souvent intéressé par la tumeur est le segment comprenant l'origine des deux veines rénales et le segment rétro-hépatique de la VCI. Les localisations périphériques de ces tumeurs (veine fémorale surtout) ont été beaucoup plus rarement rapportées, le plus souvent sous la forme de cas isolés. L'hémangio-endothéliome constitue le deuxième type de tumeur veineuse. Il s'agit d'une tumeur à malignité réduite, très rare, car moins de 20 cas ont été rapportés dans la littérature.

Le traitement des tumeurs veineuses primitives est avant tout chirurgical. Il comprend une exérèse la plus large possible de la tumeur. La place des reconstructions veineuses est restreinte. Une radiothérapie postopératoire a souvent été réalisée et semble réduire le taux de récurrence locale. La chimiothérapie n'a pas fait la preuve de son efficacité. Néanmoins, les résultats du traitement de léiomyosarcomes sont difficiles à évaluer, compte tenu de la rareté des observations. Il semble que le pronostic soit mauvais avec un fort potentiel métastatique et une médiane de survie de 35 mois. Quelques cas de survie à long terme et de guérison ont cependant été rapportés. L'utilisation d'une chimiothérapie pré et postopératoire pourrait peut être améliorer le pronostic de ces tumeurs.

Mots-clefs : léiomyosarcome, veine cave inférieure, tumeurs veineuses.

INTRODUCTION

Les tumeurs veineuses primitives sont très rares, le plus souvent malignes. Les léiomyosarcomes constituent la variété histologique la plus fréquente. Une grande majorité des localisations tumorales intéresse la veine cave inférieure (VCI). Ainsi, le léiomyosarcome de la VCI constitue la forme la plus fréquente des tumeurs veineuses: 250 cas de léiomyosarcome de la VCI ont été rapportés dans la littérature [1-6].

S U M M A R Y

Primary venous tumors are very rare, mostly malignant. Leiomyosarcoma constitutes the most frequent histological variety. Benign tumors (leiomyoma) are exceptional. The two thirds of tumorous locations interest the inferior vena cava (IVC), approximately 200 cases of leiomyosarcoma of the IVC were reported in the literature. The segment of the IVC mostly interested by the tumor is the segment including the origin of both renal veins and the retro-hepatic segment of the IVC. The peripheral locations (femoral vein especially) were reported much more rarely, mostly under the form of isolated cases. Hemangio-endothelioma constitutes the second type of venous tumors. This is a very rare tumor, with a reduced malignancy, less than 20 cases were reported in the literature.

The treatment of the primary venous tumors is above all surgical. It includes the widest resection of the tumor. The place of venous reconstructions is very restricted. A postoperative radiotherapy was often realized and seems to reduce the rate of local recurrence. Chemotherapy did not give evidence of its efficiency. Nevertheless, the results of the treatment of leiomyosarcoma are difficult to evaluate, considering the rarity of the observations. It seems that the prognosis is poor with a strong potential of recurrence and a median survival of 35 months. Some cases of long-term survival and recovery were however reported. The use of preoperative and postoperative chemotherapy could improve the prognosis of these tumors.

Keywords : leiomyosarcoma, vena cava, venous tumor.

A l'occasion d'un cas de léiomyosarcome de la VCI que nous avons observé récemment, nous avons réalisé une revue de la littérature sur ce sujet.

OBSERVATION

Un homme de 54 ans, sans antécédent particulier, a été hospitalisé en urgence dans notre hôpital pour des douleurs abdominales localisées au niveau de

l'hypochondre droit. L'examen clinique était sans particularité ; le malade ne présentait pas d'œdème des membres inférieurs. Le bilan biologique était normal, en dehors de la créatininémie qui était à 160 μ moles/l.

Le scanner abdominal retrouvait une volumineuse tumeur de la VCI. La limite inférieure de la tumeur était située au niveau de la VCI inter-rénale (Fig. 1). Au niveau sous-hépatique, la tumeur présentait un développement extravasculaire en arrière du duodénum

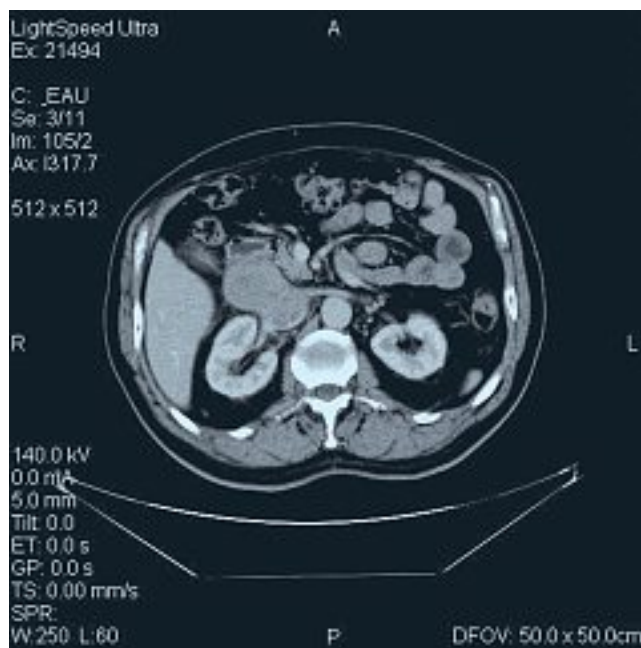

Fig. 1. – Scanner abdominal montrant la tumeur de la veine cave inférieure, dans sa portion inter-rénale et sous-hépatique. Noter le développement extravasculaire de la tumeur, en arrière du duodénum

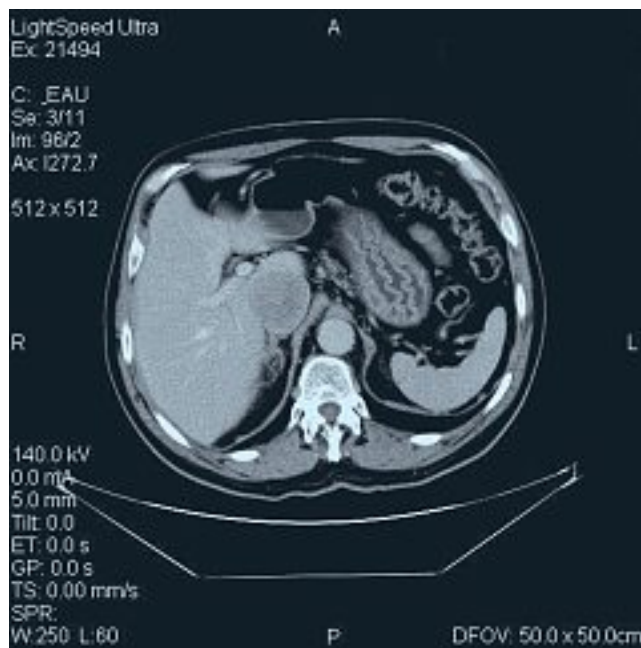


Fig. 2. – Scanner abdominal montrant la tumeur de la veine cave inférieure dans sa portion rétro-hépatique (développement intravasculaire)

(Fig. 1). La tumeur remontait au niveau de la VCI rétro-hépatique où elle présentait un développement intravasculaire (Fig. 2). Une cavographie montrait une occlusion complète de la VCI supra-rénale (Fig. 3).

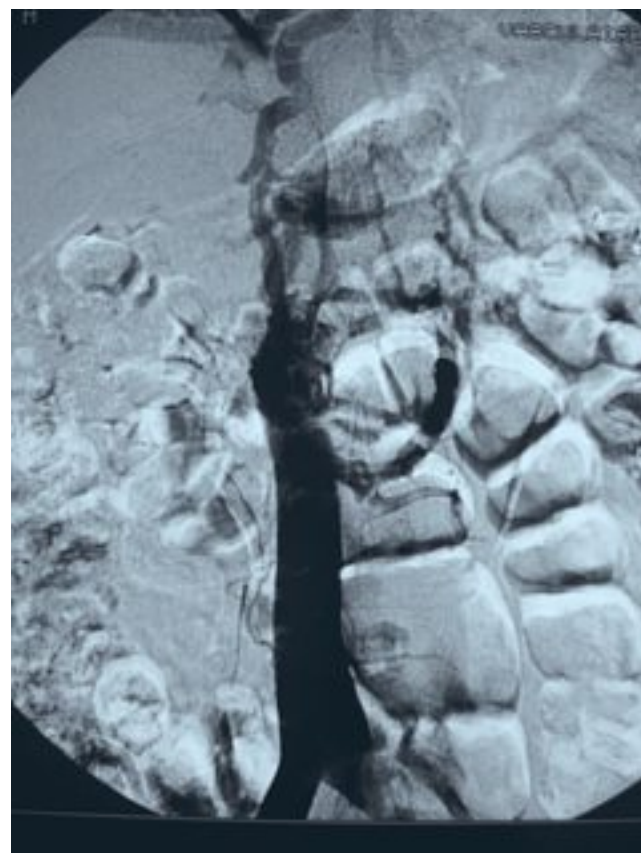


Fig. 3. – Cavographie inférieure montrant l'occlusion complète de la veine cave inférieure supra-rénale et la circulation collatérale

L'intervention chirurgicale a été réalisée par une voie sous-costale. Elle a consisté en une résection complète de la tumeur et de la VCI inter-rénale et rétro-hépatique. La suture de la VCI a été faite en haut à 1 centimètre de l'abouchement des veines sus-hépatiques. La VCI n'a pas été reconstruite mais la veine rénale droite a été réimplantée dans la VCI sous-rénale qui était libre et la veine rénale gauche a été ligaturée (Figs 4 et 5).

Les suites opératoires ont été simples, en particulier sur le plan de la fonction rénale avec une normalisation en 6 jours de la créatininémie. Le malade n'a pas présenté d'œdème des membres inférieurs en post-opératoire. L'examen anatomopathologique de la pièce opératoire a confirmé qu'il s'agissait d'un léiomyosarcome de grade 2. Les recoupes passaient en zone saine. Le malade a eu de principe une radiothérapie complémentaire, un mois après l'intervention chirurgicale. Il va bien actuellement avec un recul de 7 mois.

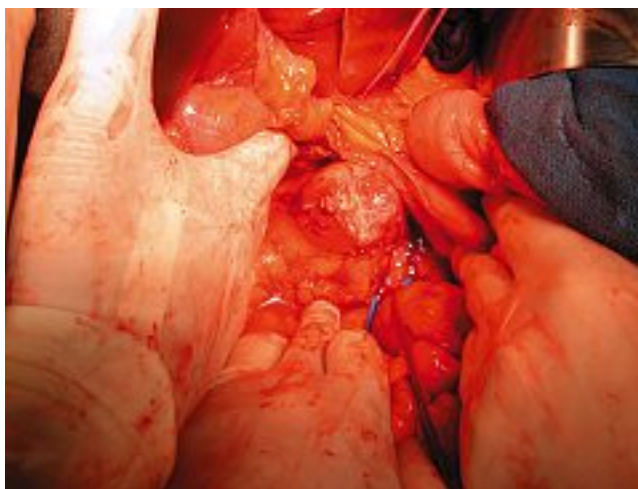


Fig. 4. – Vue opératoire montrant la tumeur de la veine cave inférieure dans sa portion inter-rénale et sous-hépatique

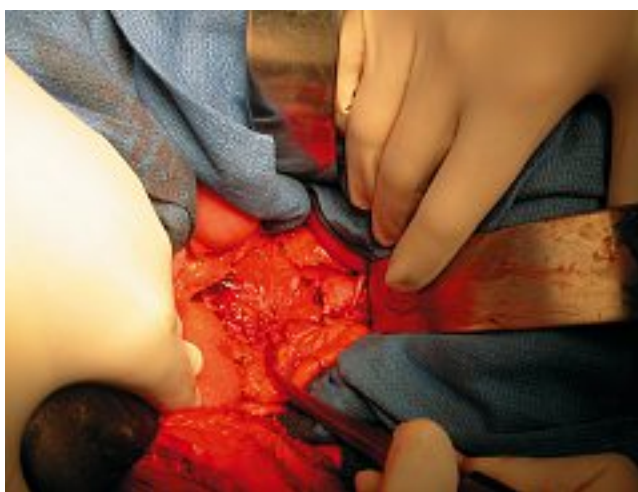

Fig. 5. – Vue opératoire montrant la résection complète de la tumeur et de la veine cave inférieure inter-rénale et rétro-hépatique

DISCUSSION

Fréquence

Les léiomyosarcomes de la VCI sont rares : près de 250 cas bien documentés ont été rapportés dans la littérature. En 1996, après avoir fait une revue exhaustive de la littérature, Mingoli et coll. rapportaient 218 cas colligés dans un registre international [6]. En fait, si les publications cliniques sont nombreuses, il s'agit le plus souvent de cas isolés ou de courtes séries de moins de 5 cas [5]. En 1985, Kieffer et coll. rapportaient 5 cas [4]. En 1992, Dzsinič et coll. rapportaient une série de 8 cas observés sur une période de 35 ans [1]. En 1999, Hines et coll. rapportaient une série de 14 cas sur 20 ans [2]. La série la plus importante est celle de Hollenbeck et coll. qui rapportaient, en 2003, 25 cas observés sur une période de 20 ans [3].

Age et sexe

Les léiomyosarcomes de la VCI se rencontrent dans 80 % des cas chez la femme ; cette large prédominance féminine n'a pas d'explication satisfaisante [7]. L'âge moyen des malades au moment du diagnostic est de 54 ans [5].

Anatomie pathologique et topographie

Macroscopiquement, les léiomyosarcomes de la VCI sont des tumeurs lobulées, avec une pseudocapsule fibreuse externe (Fig. 6). L'examen histologique montre habituellement une prolifération fasciculée de cellules fusiformes allongées, avec tourbillons et formations palissadiques. La présence de gros noyaux hyperchromatiques et de nombreuses mitoses rend habituellement évidente la malignité de ces tumeurs [5].

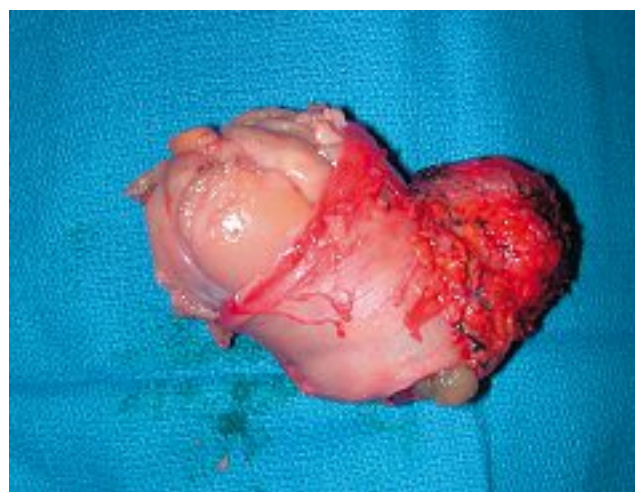

Fig. 6. – Pièce opératoire : vue macroscopique du léiomyosarcome de la veine cave inférieure

D'un point de vue chirurgical, on divise la VCI en 3 segments : le segment I sous-rénal, le segment II comprenant la terminaison des veines rénales et le segment rétro-hépatique de la VCI, et le segment III comprenant la terminaison des veines sus-hépatiques et le segment supra-hépatique de la VCI. Le segment II est le segment le plus souvent intéressé (55 % des cas). Le léiomyosarcome de la VCI est localisé au segment I dans 28 % des cas et au segment III dans 17 % des cas [5].

Le développement de la tumeur peut être extravasculaire, intravasculaire ou mixte. Les tumeurs à développement extravasculaire s'observent surtout dans la portion sous-hépatique de la VCI. Les tumeurs à développement intravasculaire se voient essentiellement dans le segment rétro-hépatique de la VCI ; l'occlusion complète de la VCI est fréquente dans ces formes.

Manifestations cliniques

Les manifestations cliniques des léiomyosarcomes de la VCI dépendent de la topographie de la tumeur.

Du fait de leur localisation profonde dans l'abdomen, ces tumeurs deviennent parlantes cliniquement assez tardivement [7].

La douleur de l'hypochondre droit est fréquemment retrouvée. Elle peut être associée à un amaigrissement ou une altération de l'état général. Une masse palpable est souvent la circonstance de découverte des tumeurs intéressant le segment infra-hépatique de la VCI. Des symptômes veineux (œdème des membres inférieurs, circulation veineuse sous-cutanée abdominale ou thrombophlébite des membres inférieurs) sont parfois présents mais ils sont le plus souvent absents en raison du développement progressif de la tumeur et de l'installation d'une circulation collatérale satisfaisante. Enfin, l'atteinte des veines sus-hépatiques peut entraîner un syndrome de Budd-Chiari [5].

Examens complémentaires

L'échographie abdominale est fréquemment réalisée : elle retrouve une tumeur rétropéritonéale, hétérogène, ayant des relations étroites avec la VCI. Mais c'est le scanner abdominal qui permet d'établir le diagnostic. L'examen tomodensitométrique localise la tumeur, précise son extension locale et met en évidence d'éventuelles métastases. Une cavographie inférieure est parfois réalisée pour préciser le degré de l'obstruction cave, les limites proximale et distale de la tumeur, le degré et le type d'une éventuelle circulation collatérale [5, 7]. Dans certains cas, une ponction percutanée écho-guidée a pu être réalisée, permettant d'avoir une preuve histologique avant l'intervention chirurgicale [7].

Principes thérapeutiques

Le traitement des léiomyosarcomes de la VCI est avant tout chirurgical [6]. Il consiste en une exérèse la plus large possible de la tumeur, comprenant le plus souvent une résection complète de la VCI. La place de la reconstruction de la VCI est restreinte. En effet, le remplacement prothétique de la VCI par un tube de PTFE renforcé peut présenter un risque infectieux et thrombo-embolique en postopératoire. Or, la résection de la VCI sans reconstruction veineuse est souvent bien tolérée cliniquement du fait de l'existence d'une circulation collatérale. La difficulté du geste chirurgical dépend du siège de la tumeur. Les tumeurs du segment I (sous-rénal) de la VCI sont les plus simples à traiter.

Les tumeurs du segment II (inter-rénal et rétro-hépatique) sont les plus fréquentes : le problème principal est alors la conservation de la veine rénale droite [5]. Des gestes associés sont parfois réalisés : néphrectomie droite, hépatectomie droite... Les tumeurs du segment III (segment sus-hépatique) sont souvent considérées comme inopérables ; mais certains auteurs ont pu réaliser une résection complète de la tumeur associée à un remplacement prothétique de la VCI et à une transplantation hépatique [8].

Une radiothérapie postopératoire a souvent été réalisée et semble réduire le taux de récurrence locale [2]. La chimiothérapie n'a pas fait la preuve de son efficacité [9]. Néanmoins, les résultats du traitement des léiomyosarcomes sont difficiles à évaluer compte tenu de la rareté des observations. Il semble que le pronostic soit mauvais avec un fort potentiel métastatique et une médiane de survie qui varie selon les séries de 25 à 51 mois [2, 6, 9, 10]. La survie à 5 ans diffère selon les séries de 33 % à 53 % [2, 3]. L'évolution est marquée par la possibilité de récurrence locale ou la survenue de métastases à distance (hépatiques ou pulmonaires). Quelques cas de survie à long terme et de guérison ont cependant été rapportés. L'utilisation d'une chimiothérapie pré et postopératoire pourrait peut être améliorer le pronostic de ces tumeurs [2].

AUTRES TUMEURS VEINEUSES

Les localisations périphériques des tumeurs veineuses primitives (en dehors de la VCI) ont été beaucoup plus rarement rapportées, le plus souvent sous la forme de cas isolés [11, 12]. Il s'agit là encore essentiellement de léiomyosarcomes localisés surtout au niveau de la veine fémorale, plus rarement au niveau de la veine iliaque, de la veine poplitée ou de la veine saphène. Les principes thérapeutiques sont les mêmes que pour le léiomyosarcome de la VCI, avec une exérèse large de la tumeur sans reconstruction veineuse associée à une radiothérapie [12].

À côté du léiomyosarcome, l'hémangio-endothéliome constitue le deuxième type histologique de tumeur veineuse. Il s'agit d'une tumeur à malignité réduite, très rare avec moins de 20 cas rapportés dans la littérature. Les tumeurs veineuses bénignes (léiomyomes) sont exceptionnelles [5, 12].

CONCLUSION

Les tumeurs veineuses primitives sont rares. Le léiomyosarcome de la veine cave inférieure est la forme la plus fréquente. Le traitement de ces tumeurs consiste le plus souvent en une exérèse chirurgicale sans reconstruction veineuse associée à une radiothérapie. Pour améliorer le pronostic qui semble assez mauvais, certains ont proposé d'y associer une chimiothérapie.

RÉFÉRENCES

- 1 Dzsinih C., Gloviczki P., Van Heerden J.A., Nagorney D.M., Pairolero P., Johnson C.M. et coll. Primary venous leiomyosarcoma : a rare but lethal disease. *J Vasc Surg* 1992 ; 15 : 595-603.
- 2 Hines O.J., Nelson S., Quinones-Baldrich W.J., Eilber F.R. Leiomyosarcoma of the inferior vena cava : prognosis and comparison with leiomyosarcoma of other anatomic sites. *Cancer* 1999 ; 85 : 1077-83.
- 3 Hollenbeck S.T., Grobmyer S.R., Kent K.C., Brennan M.F. Surgical treatment and outcomes of patients with primary inferior vena cava leiomyosarcoma. *J Am Coll Surg* 2003 ; 197 : 575-9.
- 4 Kieffer E., Berrod J.L., Chomette G. Primary tumors of the inferior vena cava. In : Bergan J.J., Yao J.S.T. *Surgery of the veins*. New York, Grune and Stratton, 1985 : 422-43.
- 5 Kieffer E., Petitjean C., Labastie J., Marisio G. Tumeurs primitives de la veine cave inférieure. In : Kieffer E. *Chirurgie de la veine cave inférieure*. Paris, AERC V, 1989 : 146-61.
- 6 Mingoli A.Q., Cavallaro A., Sapienza P., Di Marzo L., Feldhaus R.J., Cava N. International registry of inferior vena cava leiomyosarcoma : analysis of a world series on 218 patients. *Anticancer Res* 1996 ; 16 : 3201-5.
- 7 Marcheix B., Dambrin C., Muscari F., Joseph-Hein K., Guimbaud R.C. Leiomyosarcome de la veine cave inférieure. *J Chir* 2003 ; 140 : 140.
- 8 Brekke I.B., Mathisen O., Line P.D., Hauss H.J. Hepatic autotransplantation with ex situ neoplasm extirpation and vena cava replacement. *Hepatogastroenterology* 2003 ; 50 : 2169-72.
- 9 Cacoub P., Piette J.C., Wechsler B., Ziza J.M., Bletry O., Bahnini A., et coll. Leiomyosarcoma of the inferior vena cava. Experience with 7 patients and literature review. *Medicine* 1991 ; 70 : 293-306.
- 10 Hardwigsen J., Balandraud P., Ananian P., Saisse J., Le Treut Y.P. Leiomyosarcoma of the retrohepatic portion of the inferior vena cava : clinical presentation and surgical management in five patients. *J Am Coll Surg* 2005 ; 200 : 57-63.
- 11 Pietri J., Abet D., Gamain J., Rakotoariveilo Z., Gruel C. Tumeurs veineuses malignes des membres inférieurs. A propos de 6 cas. *J Chir* 1988 ; 125 : 575-81.
- 12 Reix T., Sevestre H., Sevestre-Pietri M.A., Szycha P., Pietri J. Tumeurs veineuses primitives des membres inférieurs. In : Kieffer E. *Chirurgie veineuse des membres inférieurs*. Paris, AERC V, 1996 : 389-405.