

SYNDROME de CONGESTION PELVIENNE : DIAGNOSTIC et TRAITEMENT

PELVIC CONGESTION SYNDROME: DIAGNOSIS and TREATMENT

M. GREINER

R É S U M É

Le syndrome de congestion pelvienne correspond à une entité clinique souvent méconnue et donc non traitée, source de médicalisation chronique. Il constitue l'expression clinique d'une stase veineuse pelvienne secondaire à une insuffisance veineuse d'un ou plusieurs secteurs pelviens. L'intérêt des différents examens paracliniques conduisant au diagnostic est développé. La phlébographie pelvienne sélective, peu invasive, réalisée selon des règles précises, reste indispensable pour établir une cartographie anatomique et hémodynamique et définir une stratégie thérapeutique. Elle nous a permis d'établir une classification pré-thérapeutique des varicocèles. Les traitements endovasculaires dérivés des techniques d'embolisation sont les seuls envisageables à l'heure actuelle pour les varices issues des afférents iliaques internes. Les résultats à long terme sont excellents lorsque les contre-indications sont respectées et lorsque le traitement est complet.

Mots-clés : *syndrome de congestion pelvienne, varicocèles, varices pelviennes, embolisation veineuse pelvienne.*

S U M M A R Y

The pelvic congestion syndrome is a distinct clinical entity which is often overlooked. It is related to a pelvic venous stasis due to a venous insufficiency of one or several pelvic venous sectors. This venous incompetence of varying causes is responsible for stasis, venous leaks and varicose veins. The contribution of the different investigations to make the diagnosis is discussed. The retrograde selective pelvic phlebography is the only one procedure able to draw up an anatomic and hemodynamic cartography of pelvic veins. It enabled us to establish a pre-therapy classification of varicoceles and to define specific treatments. The endovascular treatment of varicose veins supplied by internal iliac tributaries, the only one conceivable treatment at the present time, is derived from embolization technics. The long-term results are good if it is complete. It must respect the contra-indications.

Keywords : pelvic congestion syndrome, varicoceles, pelvic varicose veins, pelvic venous embolization.

DÉFINITION

Le syndrome de congestion pelvienne (SCP) correspond à une entité clinique très fréquente, souvent méconnue et donc non traitée. Il constitue l'expression clinique d'une stase veineuse pelvienne secondaire à une altération du retour veineux d'un ou plusieurs secteurs pelviens voire de la totalité du pelvis.

Ce syndrome créé par Taylor [1] a beaucoup évolué. Il relève de causes multiples : varicoses suppléantes secondaires à des thromboses ; anomalie constitutionnelle du drainage veineux ; incontinence valvulaire acquise (grossesses) ou congénitale ; anomalie génétique de la paroi veineuse ; dysfonctionnements hormonaux ; facteurs mécaniques (grossesses, rétroversion utérine du post-partum) ; facteurs hémodynamiques (grossesses).

DIAGNOSTIC

Signes cliniques

Quelle que soit la cause, la symptomatologie clinique bien décrite par Hobbs [2] est univoque et stéréotypée. La douleur pelvienne chronique, expression directe de la stase veineuse est toujours présente. Elle est définie comme une douleur non cyclique, évoluant depuis plus de 6 mois, aggravée par la position debout, en fin de journée et en période pré-menstruelle. Elle est parfois localisée à une fosse iliaque le plus souvent gauche. Elle est prolongée par une dysménorrhée. Une dyspareunie ou des douleurs post-coïtales sont souvent associées. Une pesanteur périnéale (en relation avec des varices pudendales), une dysurie inexpliquée à type d'urgence mictionnelle

(secondaire à des varices du trigone vésical), une sensation de lourdeur de jambes (due à des fuites veineuses pelviennes vers les membres inférieurs) sont inconstantes mais néanmoins caractéristiques. Non identifiés, ces symptômes conduisent à des investigations itératives parfois très invasives, à l'anxiété, l'irritabilité, la frigidité et la dépression. Des suicides ont été rapportés [3, 4]. Rarement la douleur est isolée et focalisée à type de névralgie obturatrice, pudendale interne ou sacrale, rendant le diagnostic difficile à évoquer.

L'interrogatoire recherche un terrain familial d'insuffisance veineuse, des antécédents de varices pendant les grossesses (varices vulvaires, inguinales ; hémorroïdes). L'examen clinique peut mettre en évidence des varices de l'espace génito-crural, périnéales ou des membres inférieurs.

Examens complémentaires

L'identification de cette entité clinique doit conduire à l'échographie endo-vaginale couplée au Doppler. Cet examen permet une bonne étude des organes génitaux internes. Sa valeur prédictive est excellente dans le diagnostic des varicocèles mais le diagnostic des autres sites variqueux pelviens reste difficile en raison de la complexité du drainage veineux pelvien. Le nombre de plexus veineux, l'absence de systématisation des axes (en dehors des veines pariétales), l'absence d'indépendance des axes connectés sous forme de réseaux, la multiplicité des connexions pelviennes (antéro-postérieures, transversales, longitudinales) et extra-pelviennes, notamment avec les membres inférieurs (MI) et le réseau mésentérique, ne permet pas de décider d'une thérapeutique. La présence de varices périnéales ou de l'espace génito-crural doit lui faire associer un écho-Doppler périnéal à la recherche de points de fuite superficiels alimentés par un reflux pudental au canal d'Alcock (point P) et un écho-Doppler de l'orifice superficiel du canal inguinal à la recherche d'un flux à contre courant des veines du ligament rond (point I) [5]. Un écho-Doppler couleur de la veine rénale gauche peut être réalisé devant la découverte d'une varicocèle gauche ; cet examen est essentiel surtout dans le suivi et l'évaluation post-thérapeutiques du Nutcracker syndrome.

Le scanner est capital pour l'étude du retour veineux rénal gauche et du système veineux ovarique gauche mais il n'est pas performant dans l'étude des varices issues des afférents iliaques internes. L'IRM veineuse présente les mêmes limites. La coelioscopie est réalisée chez la quasi-totalité des patientes souffrant d'un SCP à la recherche de maladies inflammatoires, d'endométriase ou autres pathologies génitales. La constatation de varices ovariennes ou du ligament large conduit au diagnostic de varices pelviennes mais en position couchée ou en Trendelenbourg et avec l'insufflation de la cavité abdominale, les dilatations veineuses sont peu visibles et sous-estimées. Les varices rétro-péritonéales ne sont jamais vues et sont rarement mises en cause par le gynécologue dans la symptoma-

tologie douloureuse pelvienne, ce qui retarde le diagnostic.

Dans tous les cas, une symptomatologie typique ou la présence de varices symptomatiques à l'écho-Doppler doit conduire à la phlébographie rétrograde pelvienne sélective. C'est un examen qui ne connaît aucune complication en dehors de l'allergie au produit de contraste et qui ne nécessite aucune hospitalisation. Cette procédure, bien standardisée, est réalisée après ponction de la veine fémorale commune sous anesthésie locale et cathétérisme sélectif des vaisseaux iliaques par technique de Seldinger à l'aide de cathéter 4 Fr. C'est, à l'heure actuelle, le seul examen capable de dresser une cartographie anatomique et hémodynamique du pelvis veineux. Il recherche une pathologie des axes ilio-caves et rénal, le degré de dilatation des 4 axes (hypogastriques et ovariennes) ; il évalue le degré de valvulation des afférents rénaux et iliaques internes ; il objective le degré de stase veineuse et l'inversion des flux ; il recherche enfin la présence de points de fuite c'est-à-dire le passage rétrograde du flux d'un secteur pelvien dans un autre ou du pelvis vers les MI et met en évidence la présence de varices d'un ou plusieurs secteurs.

Diagnostic étiologique

La première étiologie du syndrome de congestion pelvienne est représentée par la varicocèle.

Sa définition est anatomique : il s'agit d'une dilatation d'un plexus pampiniforme responsable de varices occupant le paramètre. Le drainage après passage de la ligne médiane via les veines arquées utérines n'est pas obligatoire et ne constitue pas un critère de définition. De très volumineuses varicocèles sont à drainage exclusivement homolatéral. Le diamètre de la veine ovarique, parfois peu augmenté (en relation avec l'absence de compliance liée à la fibrose de la paroi veineuse), n'est qu'un élément d'orientation mais ne préjuge en rien de l'importance de la varicocèle.

Nous distinguons 3 types de varicocèle.

Le type 1 correspond aux incontinences congénitales ou acquises des veines ovariennes responsables d'une pathologie de reflux du sang veineux rénal gauche dans la veine ovarique gauche ou de l'absence correcte de drainage de la veine ovarique droite dans la veine cave inférieure (Fig. 1). Le traitement endovasculaire est le plus adapté et le moins invasif.

Le type 2 correspond à une circulation de suppléance (Fig. 2). Le traitement de la varicocèle, passage obligé du sang, est une contre-indication quelle que soit la technique utilisée si l'obstacle qui lui a donné naissance ne peut être levé. Il est notamment rencontré dans les syndromes obstructifs ilio-caves et les anomalies embryologiques du retour veineux cave ou rénal dont le plus connu est la compression de la veine rénale gauche dans la pince aorto-mésentérique [6, 7] (Nutcracker syndrome) et la veine rénale rétro-aortique isolée.

Le type 3 est secondaire à une cause locale : dys-

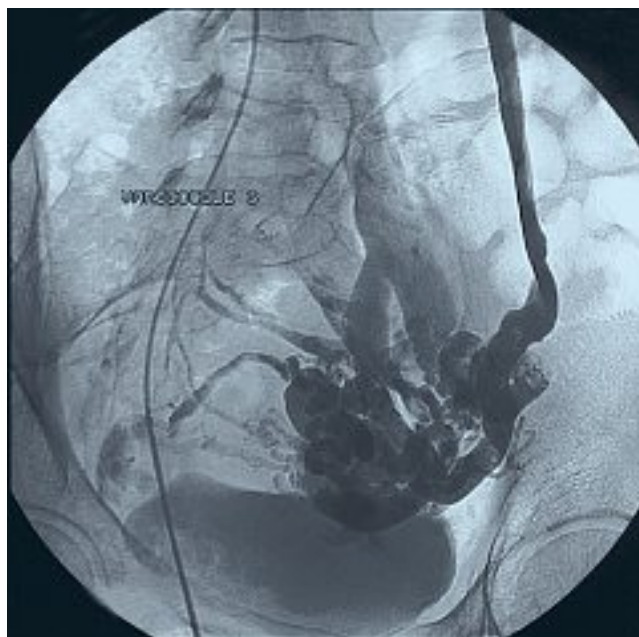
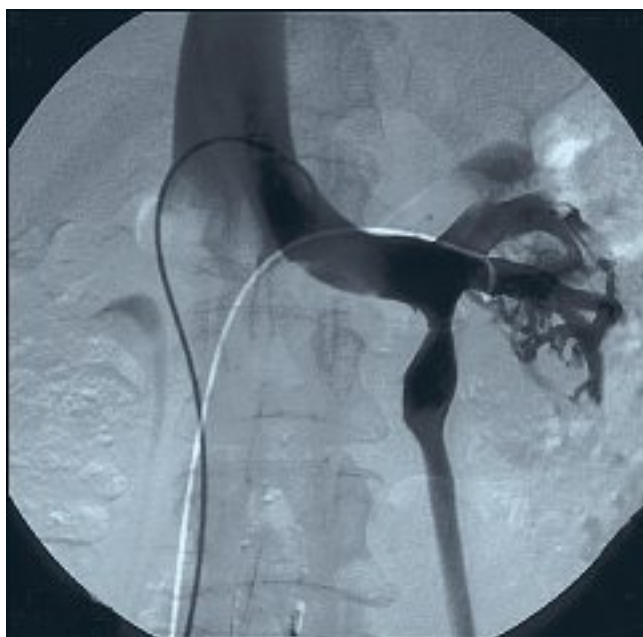
Fig. 1. – Varicocèle gauche type 1 secondaire à une pathologie de reflux du sang veineux rénal gauche dans la veine ovarique gauche. Noter l'opacification homogène de la veine rénale gauche sur tout son trajet

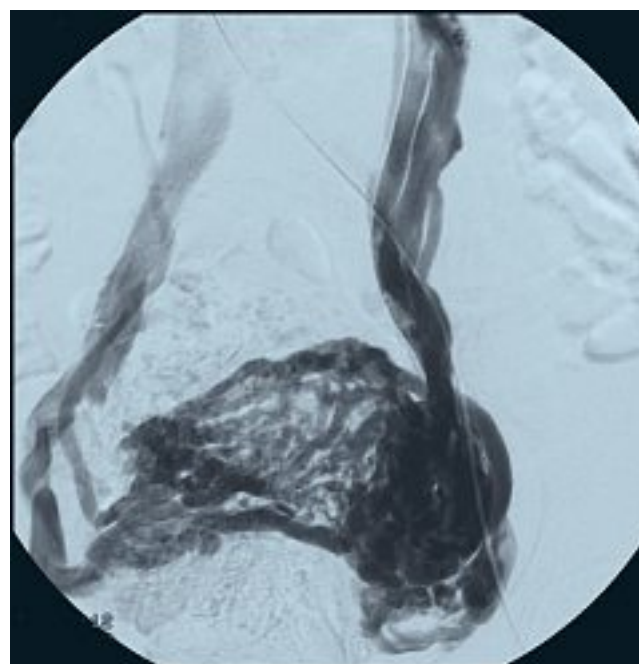
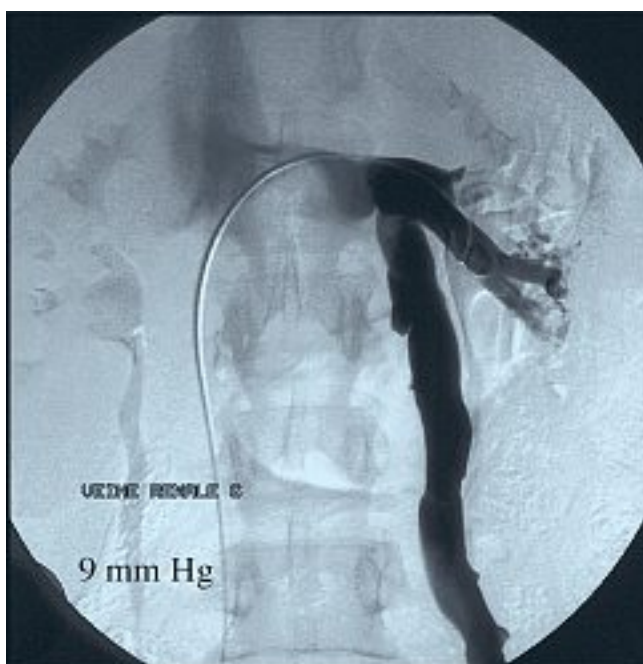

Fig. 2. – Varicocèle gauche type 2 secondaire à une circulation de suppléance : anomalie du retour veineux rénal gauche : Nutcracker syndrome. Noter l'aspect en demi-teinte de la terminaison veineuse rénale gauche due à la compression dans la pince aorto-mésentérique

trophie veineuse du plexus pampiniforme ; rétroversion utérine mobile du post-partum ; phénomène adhérentiel post-infectieux ou post-chirurgical intéressant une annexe ou la totalité du système génital, responsable de contrainte au retour veineux ; destruction du tissu de soutien des paramètres telle que rencontrée dans le syndrome de Masters-Allen (Fig. 3). L'imagerie phlébographique est typique lorsqu'elle montre de volumineux paquets variqueux occupant un ou les deux hémi-

pelvis, contrastant avec l'opacification tardive et pauvre, des voies de drainage. Le diagnostic sera confirmé par la cœlioscopie. Ces varicocèles peuvent être accentués par une pathologie de reflux mais le traitement isolé du reflux n'est jamais suffisant. Les patientes doivent en être informées.

Le SCP peut être secondaire à des varices pelviennes issues des afférents iliaques internes, notamment veines pudendales internes ou obturatrices (Fig. 4). L'associa-

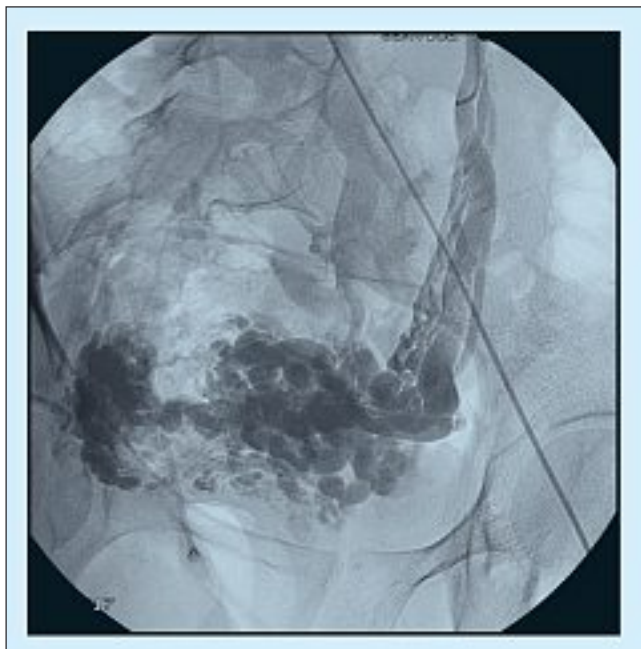


Fig. 3. – Varicocèle type 3 secondaire à une cause locale : syndrome de Masters-Allen (associé à une pathologie de reflux). Opacification faible et tardive des voies de drainage contrastant avec l'importance des varices génitales

tion à une varicocèle est possible (Fig. 5). La disparition de la symptomatologie nécessitera le traitement de la totalité des secteurs atteints. Enfin le SCP est parfois secondaire à une anomalie constitutionnelle du drainage pelvien ou à une insuffisance veineuse globale du pelvis responsable d'une dilatation de l'ensemble des afférents iliaques internes (Fig. 6), de stase et de varices.

TRAITEMENT

Seul le traitement endovasculaire sera envisagé.

Il impose une bonne connaissance anatomique et hémodynamique du pelvis veineux. Il doit intéresser l'ensemble de la veine pathologique et de ses afférents et concerner la totalité des secteurs pathologiques, notamment les varices issues des afférents iliaques internes. Enfin il doit respecter les contre-indications.

Le traitement des varicocèles a été rapporté dans de nombreux articles [8-10]. La technique que nous utilisons préférentiellement exige une bonne maîtrise des colles chirurgicales qui polymérisent en quelques secondes au contact du sang pour former un conglomerat imperméable à toutes substances organiques. Le résultat est définitif. Elle associe des coils permettant de bloquer le flux des principaux afférents ovariens au paramètre suivi, après constatation de la stase du flux par injection à la main d'une faible quantité de produit de contraste, de l'embolisation de la veine génitale par une émulsion de colle chirurgicale et de lipiodol. Les afférents iliaques internes incontinents injectant la varicocèle sont également embolisés.

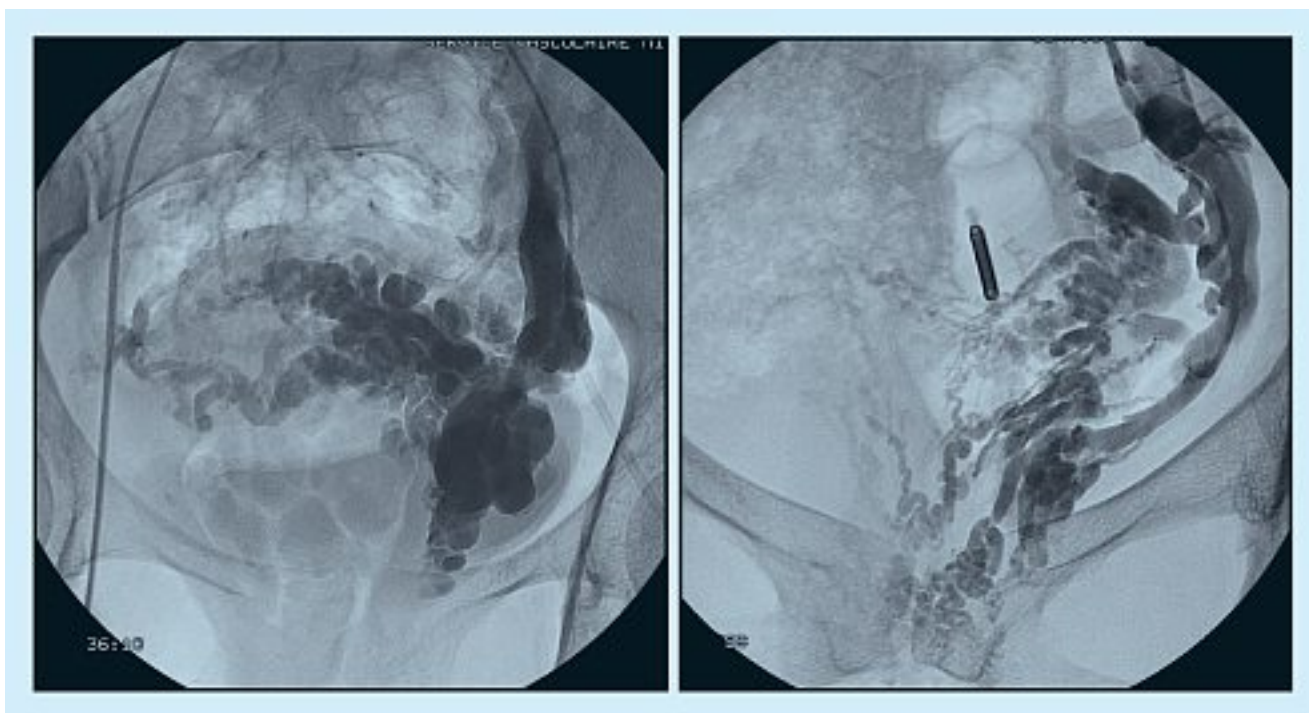


Fig. 4. – Varices pudendales internes gauches

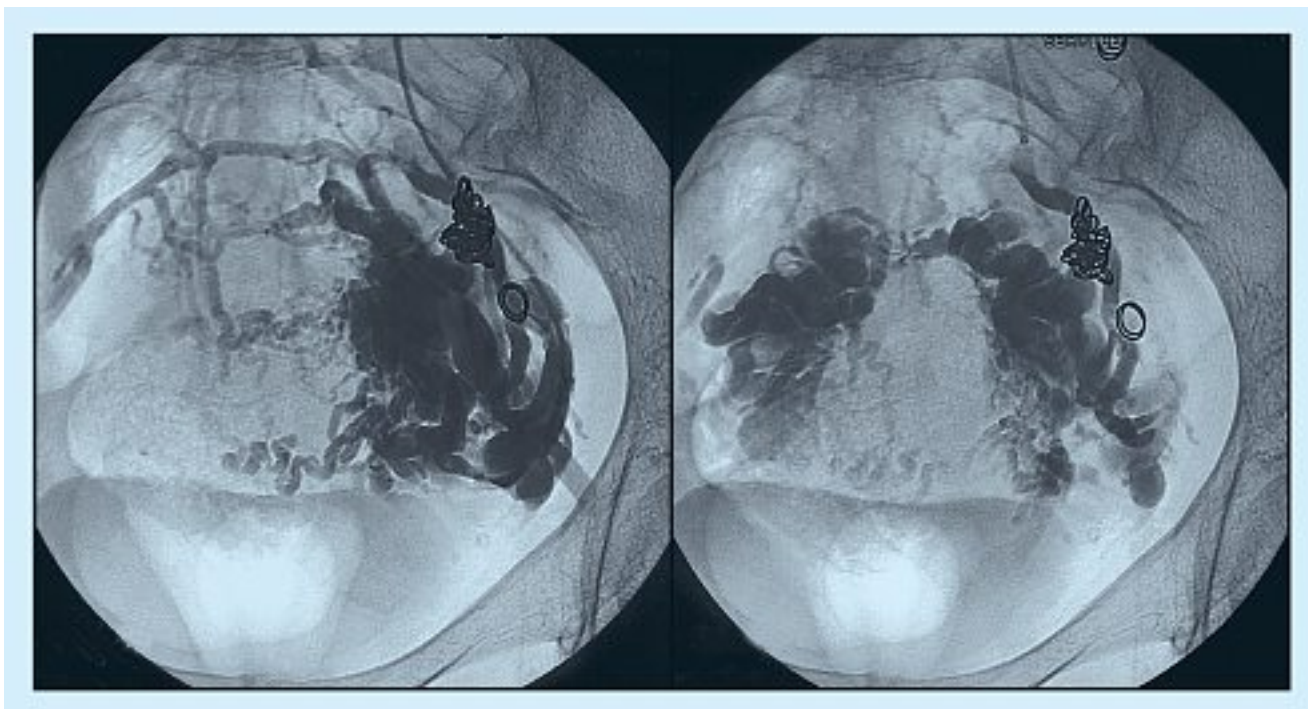


Fig. 5. – Association varicocèle gauche type 1 (déjà traité par coils) et varices des afférents iliaques internes gauches (immédiatement avant traitement)

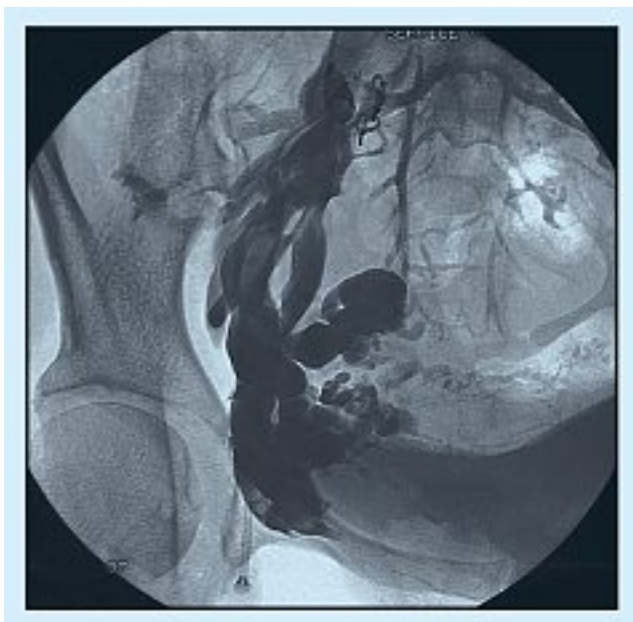

Fig. 6. – Dilatation globale des afférents iliaques internes droits dans le cadre d'une insuffisance veineuse pelvienne globale

Le traitement des varices issues des afférents iliaques internes est très récent [11]. Il est plus dangereux compte tenu de la possibilité d'expulsion du matériel injecté au début de la procédure et des multiples connexions. Pour éviter tous risques d'embolie pulmonaire, le traitement des afférents iliaques internes de gros diamètre (supérieur à 4 mm) à l'origine de varices pelviennes commence par un arrêt de sécurité à l'émergence de la fuite phlébographique. Celui-ci est réalisé par mise en place à l'aide d'une sonde 4 Fr de un ou deux coils en platine fibrés 0,035 ; ces coils sont franchis par micro-cathéter permettant le cathétérisme puis l'embolisation des varices par injection de colle. Les points de fuite de petit calibre (< 4 mm) sont embolisés par la pose de micro coils fibrés 0,018 sur toute la longueur de la fuite. Les points de fuite directs de gros calibre nécessitent l'utilisation de coils en platine fibrés 0,035 et parfois de colle prise en sandwich entre les coils posés au pôle proximal et distal de la fuite.

CONCLUSION

L'anamnèse et l'examen clinique suggèrent le diagnostic de syndrome de congestion pelvienne. Le Doppler recherche des anomalies veineuses. La phlébographie pelvienne confirme le diagnostic et permet de décider de la conduite à tenir.

Le traitement endovasculaire est le seul traitement actuel des varices issues des afférents iliaques internes. Il doit respecter les contre-indications. Bien toléré, peu invasif, il entraîne une occlusion veineuse sélective et complète. Les résultats sont remarquables lorsqu'il intéresse la totalité des secteurs pathologiques.

RÉFÉRENCES

- 1 Taylor H.C. Jr. Vascular congestion and hyperemia : the effect on function and structure in the female reproductive organs. Part II. Clinical aspects of the congestion-fibrosis syndrome. *Am J Obstet Gynecol* 1949 ; 57 : 637-53.
- 2 Hobbs J.T. The pelvic congestion syndrome. *Br Med J* 1990 ; 43 : 200-6.
- 3 Magny G., Salmi A., Leo D., Ceola A. Chronic pelvic pain and depression. *Psychopathology* 1984 ; 17 : 132-6.
- 4 Gomez J., Dally P. Psychologically mediated abdominal pain in surgical and medical outpatient clinics. *Br Med J* 1977 ; 1 : 1451-3.
- 5 Franceschi C., Bahnini A. Points de fuite pelviens viscéraux et varices des membres inférieurs. *Phlébologie* 2004 ; 57 : 37-42.
- 6 Takebayashi S., Ueki Ikeda Fujikawa. Diagnosis of the Nutcracker syndrome with color Doppler sonography : correlation with flow patterns on retrograde left renal venography. *AJR* 1999 ; 172 : 39-43.
- 7 Scultetus A.H., Villavicencio J.L., Gillespie D.L. The Nutcracker syndrome : its role in the pelvic venous disorders. *J Vasc Surg* 2001 ; 34 : 812-9.
- 8 Zubicoa S., Carrion O., Castro J., Monedero J.L. Embolización en el varicocele pelvico. In : Leal J., ed. *Insuficiencia venosa crónica de la pelvis y de los miembros inferiores*. Madrid, Mosby/Doyma Libros SA, 1997 ; 115.
- 9 Cordts P.R., Eclavea A., Buckley P.J., De Maioribus C.A., Cockerill M.L., Yeager T.D. Pelvic congestion syndrome: early clinical results after transcatheter ovarian vein embolisation. *J Vasc Surg* 1998 ; 28 : 862-8.
- 10 Venbrux A.C., Chang A.H., Kim H.S., Montague B.J., Hebert J.B., Arepally A., et al. Pelvic congestion syndrome (pelvic venous incompetence) : impact of ovarian and internal iliac vein embolotherapy on menstrual cycle and chronic pelvic pain. *JVIR* 2002 ; 13 : 171-8.
- 11 Greiner M. Venous pelvic leakage : an effective technique for treating some patients with recurrent varicose veins. *Veith Symposium New York* 2004 ; *Vascular* 2004 ; 12 : S128.