

Monsieur le Rédacteur en Chef,

L'article « *Méthode ASVAL (Ablation Sélective des Varices sous Anesthésie Locale) : principes et résultats préliminaires* » (2005, 58, n.2, 175-181) décrit avec grand enthousiasme une chirurgie conservatrice (ce qui est très bien) et essaie de donner une base de recherche à une pratique empirique de traitement des varices. Mais cela est fait de façon incorrecte pour trois raisons : une historique, une méthodologique et, enfin, une hémodynamique.

**Historique :** Les Auteurs ont pratiqué des phlébectomies sous anesthésie locale dans 303 cas de varices et un stripping dans 270 autres cas.

Ils ont constaté de bons résultats même en laissant en place une saphène incontinente. Ils ont appelé « ASVAL » cette technique conservatrice qui n'est autre, en réalité, que la phlébectomie ambulatoire proposée par Robert Muller il y a... 40 ans !

Muller n'utilisait évidemment pas le Doppler. Les saphènes incontinentes étaient « Muller positives » si, lors de la manoeuvre de Schwartz, elles étaient bien perceptibles et « Muller négatives » si on ne les percevait pas. Quand elles étaient positives (20% des cas environ), son ami Crossetti (curieux les noms!!!) les opérait par stripping sous anesthésie locale. Quand elles étaient négatives, la phlébectomie était suffisante pour obtenir un bon résultat souvent durable.

J'ai fait de même pendant 30 ans, ne sachant pas que je faisais des « ASVALs » !

**Méthodologique :** les critères de sélection « *semblent pertinents au vu des résultats* » affirment les Auteurs. Ces critères, non spécifiés, sont basés sur des mots comme « *plus jeune, souvent, plus faible, moins avancé, plus souvent asymptomatiques, plus souvent continents...* » qui ne sont scientifiquement ni valables ni acceptables.

Une anesthésie semi-tumescente est citée. De quoi s'agit-il ?

On évoque, dans les résultats, « *un reflux réduit d'au moins de moitié* » : qu'est-ce que cela veut dire ? Moitié de la durée, moitié de la vitesse ? Et d'une « *réduction de calibre* » : a-t-elle été visualisée ?

Et, à propos des 16 à 29 % de cas de « *saphènes extra fasciales* » (en réalité hypoplasie des saphènes) qui sont décrits dans la littérature [1-2], ont-elles été visualisées ? Quel geste a été pratiqué ?

**Hémodynamique :** ce que les Auteurs appellent « *test de réversibilité* » comme prévision d'une possible guérison de la saphène a déjà été décrit par Zamboni et Coll. comme « *Reflux elimination test* » [3].

En fait, la compression digitale sur la perforante de ré-entrée (ou sur la varice principale) bloque le flux

rétrograde et rend donc impossible la visualisation du signal de reflux mais laisse la saphène incontinente dans son état antérieur (Fig 1. A-B). Il ne s'agit donc pas de réversion de la maladie (à condition bien sûr qu'il n'existe pas une autre voie de vidange à travers une autre perforante qui puisse maintenir actif le flux rétrograde).

C'est exactement le résultat hémodynamique qui dérive d'une CHIVA 2 – 1° temps et, de même, d'une phlébectomie selon Muller (ou méthode ASVAL !) (Fig. 2. C-D). Si, après une de ces interventions, un reflux reste détectable sur la saphène, cela signifie qu'il y a

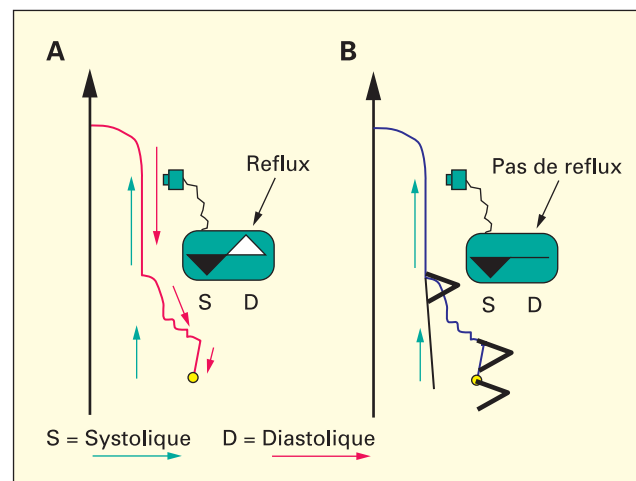


Fig 1. – A. En diastole le sang présente un flux rétrograde sortant de la crosse, parcourant le trajet variqueux et rentrant à travers la perforante de ré-entrée. Le Doppler montre un signal systolique (vers le bas) et un signal diastolique (vers le haut). B. Si une des composantes du trajet du flux rétrograde est interrompue (par compression digitale par exemple), le signal diastolique est impossible

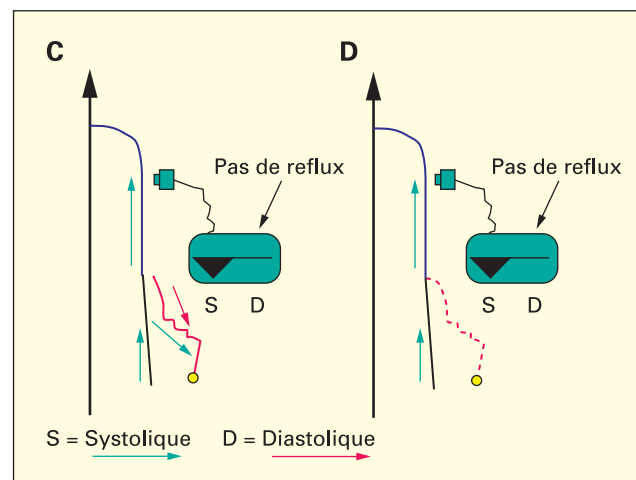


Fig 2. – C. Interruption du flux rétrograde par déconnexion selon CHIVA. D. Interruption du flux rétrograde après phlébectomie des collatérales

une autre voie de vidange du reflux signant une exploration préopératoire insuffisante.

Après un CHIVA 2 – 1° temps ou une phlébectomie, avec négativation du reflux, si un nouveau reflux apparaît, cela peut constituer une bonne nouvelle pour le CHIVA (ouverture d'une perforante sur l'axe saphène = 2° temps CHIVA 2) mais, en général, pour les deux méthodes (ASVAL aussi), cela signifie qu'une récurrence est en cours. Si la récurrence devient importante, le reflux le devient aussi. (Fig 3. E-F).

Ce phénomène hémodynamique ne peut pas être ignoré.

C'est la raison de cette lettre.

C'est, en fait, la base de beaucoup d'événements phlébologiques : réduction du calibre saphène après phlébectomie ou sclérose, absence de reflux après n'importe quel traitement, amélioration des varices à la cuisse par simple bas jarret, guérison des ulcères par bandes jusqu'au genou...

En conclusion, il est très louable de proposer une chirurgie conservatrice. Laisser des saphènes incontinentes ce n'est finalement plus un péché ! Mais il faut appeler les choses par leur nom, être scientifiquement plus attentif, soigner avec attention les concepts d'hémodynamique sinon... les bonnes idées ne seront pas appréciées !

Stefano Ricci

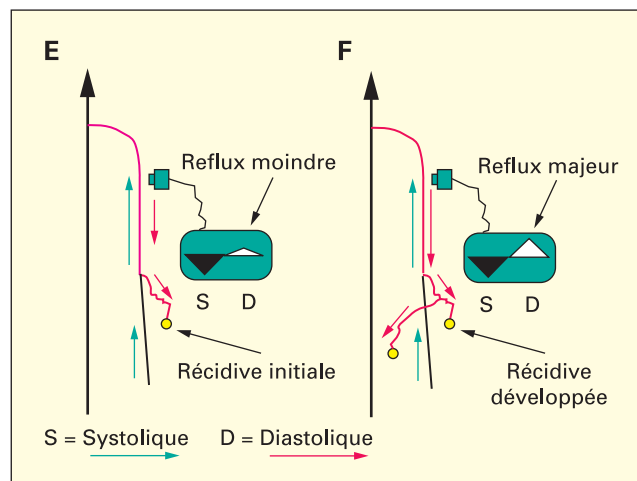


Fig. 3. – E. Réapparition du flux rétrograde initial au début d'une récurrence. F. Reflux complet dans la saphène quand la récurrence est bien établie

## RÉFÉRENCES

- 1 Lemasle P., Baud J.M., Lefebvre-Villardebo M., Uhl J.F. Proposition d'une définition échographique de la grande saphène et des saphènes accessoires à l'étage crural. *Phlébologie* 1996 ; 49 : 279-86.
- 2 Ricci S., Cavezzi A. Echo-anatomy of long saphenous vein in the knee region: proposal for a classification in five anatomical patterns. *Phlebology* 2002 ; 16: 111-6.
- 3 Zamboni P., Cisno C., Marchetti F., Quaglio D., Mazza P., Liboni A. Reflux elimination without any ablation or dissection of the saphenous vein. An haemodynamic model for venous surgery. *Eur J Vasc Endovasc Surg* 2001 ; 21 : 361-9.