

Les TRAITEMENTS ENDOVASCULAIRES des VARICES

ENDOVASCULAR TREATMENT of VARICES

P. BLANCHEMAISON

R É S U M É

Depuis 40 ans différentes techniques de traitement endovasculaire des varices ont été proposées.

Des procédés d'électrocoagulation effectuée grâce à une électrode diathermique jusqu'aux lasers endoveineux, une dizaine de techniques ont été proposées utilisant les coils et les clips endoveineux, le froid (cryochirurgie des varices) et la chaleur (électrocautérisation, radiofréquence, laser).

Aujourd'hui, trois techniques bénéficient d'études publiées : la radiofréquence (Closure®), le laser (laser endoveineux) et la sclérose (sclérose à la mousse sur cathéter).

Ces techniques ont pour avantage d'éviter une section chirurgicale de la veine saphène, source de récurrence par néovasculogénèse. Elles sont appelées à se développer dès que les trois conditions suivantes seront réunies :

- standardisation des procédures,
- publication des résultats d'études homogènes avec un recul supérieur à deux ans,
- validation par la Haute Autorité de Santé et inscription à la nomenclature des actes médicaux.

Mots-clés : traitements endovasculaires, varices, Closure®, radiofréquence, laser, laser endoveineux, sclérose à la mousse, sclérose sur cathéter, clip endoveineux, cryochirurgie.

Le nombre de personnes sujettes aux varices augmente dans la population française.

En 1996, les chiffres publiés par l'INSEE [1] nous apprenaient que 18 millions de Français souffraient de maladie veineuse qui pouvait se manifester sous forme de jambes lourdes, de varicosités ou de varices. Parmi ces 18 millions, 10 millions étaient porteurs de varices apparentes.

En 2004, une nouvelle étude réalisée par IPSOS-Santé [2] sur une population de 1 001 individus, issus d'un échantillon national représentatif de la population française, révélait que la maladie veineuse concernait 22 millions de Français. Ainsi, en 8 ans, nous sommes passés de 30 % de la population atteinte à 36 %. Moins importante que la progression de l'obésité ou du diabète, l'augmentation du nombre de sujets atteints de maladie veineuse souligne la nécessité de

S U M M A R Y

During the past 40 years different endovascular techniques for the treatment of varices have been developed. They range from electrocoagulation with a diathermy electrode, endovenous laser, ten or so techniques using coils, endovenous clips, to the use of heat (electrocauterisation, radiofrequency, laser) or cold (cryosurgery of varices). At the present time there are published results on three techniques : radiofrequency (Closure®), laser (endovenous laser) and sclerosis (foam sclerotherapy via catheter). These techniques have the advantage of avoiding surgical division of the saphenous vein, source of recurrences through neovasculogenesis. Before they are adopted three conditions must be fulfilled :

- standardisation of the procedures ;
- published results of homogeneous studies with a follow-up of over two years ;
- validation by the Health Authorities and registration as a medical procedure.

Keywords : endovascular treatments, varices, Closure®, radiofrequency, laser, endovenous laser, foam sclerotherapy via catheter, endovenous clips, cryosurgery.

développer la prévention et les traitements curatifs les moins agressifs possible [3-4].

Il est donc logique que, depuis une quarantaine d'années, on cherche à développer les traitements endovasculaires des varices, de la même façon que l'on a développé les traitements endovasculaires de l'artériosclérose (ballonnets gonflables endo-artériels, stents).

Où en sont aujourd'hui les traitements endovasculaires des varices des membres inférieurs ?

EXISTE-T-IL UNE DÉFINITION COMMUNE DES VARICES ?

Depuis quelques années, l'Organisation Mondiale de la Santé définit les varices comme « des veines

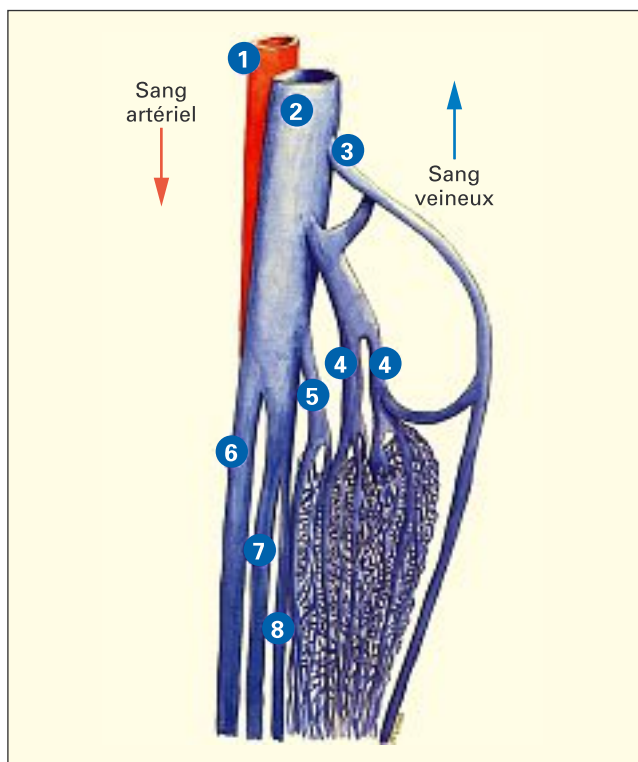


Photo 1. – Les varices concernent les veines superficielles. Le concept de varices internes n'a plus cours (1 = artère poplitée, 2 = veine poplitée, 3 = saphène, 4, 5, 6 = veines musculaires)

superficielles, tortueuses et dilatées». Cette définition claire, commune pour tous les pays, permet de comparer les résultats des traitements d'un pays à l'autre, en étant sûr de parler de la même chose. Par exemple, des veines simplement dilatées comme on peut les voir chez les tennismen en compétition, à partir du moment où elles restent rectilignes et non tortueuses, ne sont pas définies comme des « varices ». De même, le concept de « varices internes » que l'on utilisait souvent autrefois face aux patientes présentant des lourdeurs de jambes sans aucune veine apparente, n'a plus cours (Photo 1).

Si la cause des varices n'est pas clairement identifiée, on admet aujourd'hui qu'il existe des facteurs aggravants ou facteurs de risque [5]. Le traitement moderne repose sur la suppression des varices et la correction des facteurs de risque pour limiter les récurrences. Les traitements endovasculaires s'inscrivent dans le premier cadre : la suppression des varices apparentes (Photo 2).

QUELS SONT LES TRAITEMENTS CLASSIQUES DES VARICES ?

Les médecins phlébologues et les chirurgiens vasculaires disposent de deux moyens d'action : la sclérose ou la chirurgie. Dans le premier cas, il s'agit d'injecter

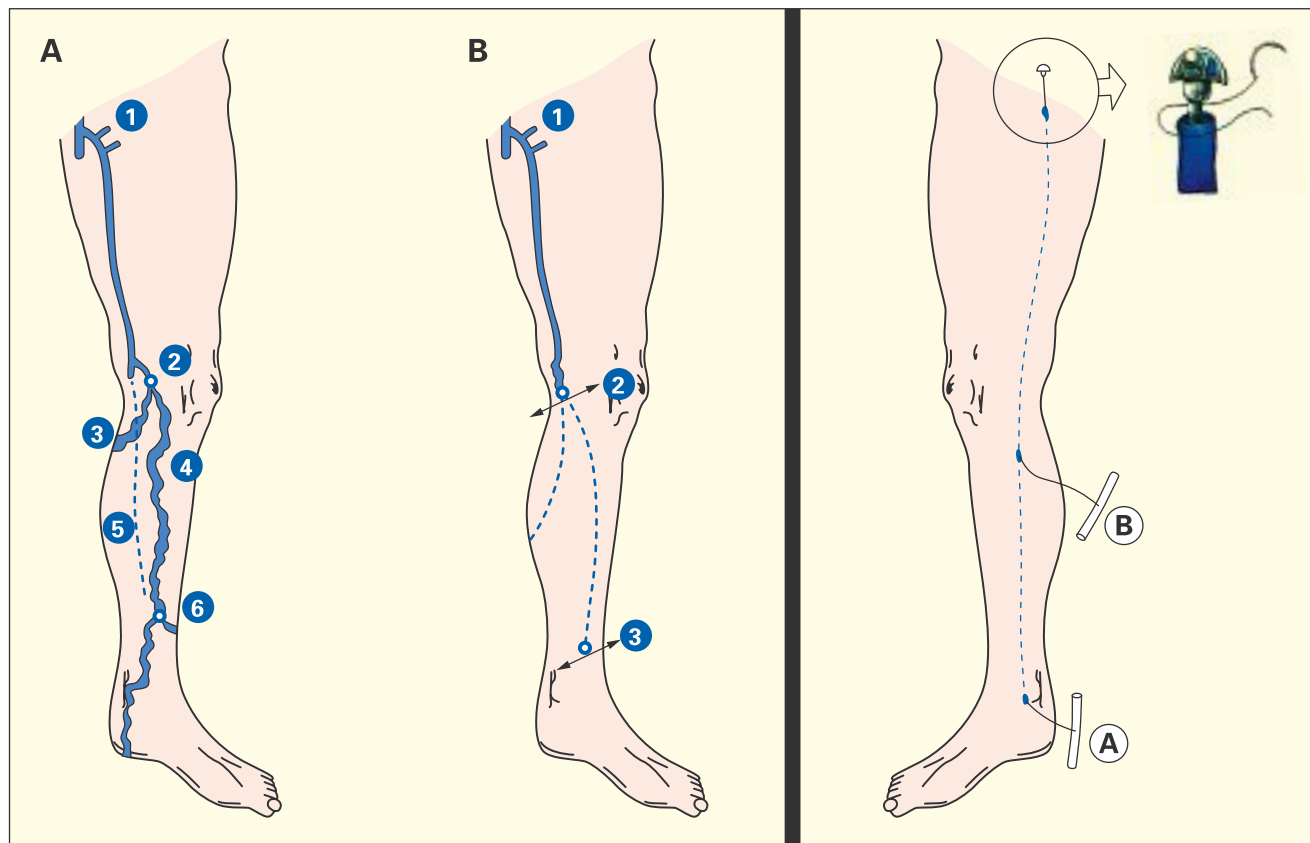


Photo 2. – Varices jambières alimentées par une grande veine saphène incontinente (A). Le traitement endovasculaire consiste à introduire une fibre en 2, jusqu'à l'aîne en 1 pour effacer les varices sous-jacentes
Photo 3. – Stripping d'une grande veine saphène

un produit sclérosant qui va progressivement réduire le calibre de la varice dilatée et apparente; mais, pour être efficace, ce traitement nécessite d'avoir préalablement repéré les veines d'alimentation grâce à un examen écho-Doppler car ces veines sont le plus souvent inapparentes, situées dans l'hypoderme [6-9]. Le second consiste à retirer par stripping ou éveinage les veines malades (*Photo 3*).

Entre ces deux méthodes, se développe un troisième moyen d'action: les traitements endovasculaires des varices.

Bien qu'ils ne soient pas encore considérés comme un traitement classique, cela fait environ 40 ans que les médecins cherchent à les développer.

QUELLE EST L'« HISTOIRE » DES TRAITEMENTS ENDOVASCULAIRES DES VARICES ?

L'idée est de traiter les veines de « l'intérieur » en introduisant une sonde (comme en endoscopie) à l'intérieur de la veine [10]. Depuis une quarantaine d'années, différents procédés endoveineux ont été proposés pour occlure les veines saphènes d'une façon simplifiée, sans éveinage [11].

En 1964, l'Américain Werner propose une technique d'électrocoagulation des varices effectuée grâce à une électrode diathermique introduite au niveau de la veine saphène jambière, vers la jonction saphéno-fémorale. L'auteur parle de résultats encourageants sur une série de 40 patients suivis pendant un an.

En 1966, l'Américain Schanno utilise un générateur électrique de courant haute fréquence pulsé sur une série de 34 patients suivis pendant un an.

En 1972, le Britannique Watts tente à nouveau l'électrocautérisation par diathermie en y associant une ligature de la jonction saphéno-fémorale.

En 1974, l'Australien O'Reilly utilise la même technique chez 68 patients suivis pendant un an.

En 1979, l'Américain Manly Stallworth utilise une sonde de haute fréquence chez 705 patients, avec des résultats à un an intéressants.

Tous ces essais ont été décrits comme encourageants à un an [12, 13], mais ils comportent un risque de brûlure cutanée important, un risque de lésions des nerfs adjacents à la veine saphène lié au caractère aveugle de la technique, et un risque de repermeation de la veine au-delà de un an qui n'a pas pu être évalué faute de moyens d'explorations performants (pas d'examen échographique et Doppler, études non publiables au-delà de un an compte tenu du nombre important de perdus de vue qui laisse supposer une récurrence des varices).

Il faut retenir de tous ces essais que, quelle que soit la méthode utilisée, les résultats immédiats sont généralement encourageants lorsque l'on traite les varices par voie endoveineuse car les veines se thrombosent et les varices s'estompent. Tout matériel introduit dans

une veine dilatée entraîne une thrombose immédiate avec disparition à court terme (trois mois à un an) des varices. Mais à plus long terme (au-delà de un an), la veine thrombosée se reperméabilise, laissant réapparaître les varices. C'est pourquoi on considère aujourd'hui qu'il faut obtenir un effet de rétraction de la veine pour avoir un résultat durable. Une technique endovasculaire ne peut être validée que grâce à un suivi à long terme des patients et une exploration par examen écho-Doppler.

En 1994, l'Américain Gradman reprend la technique en utilisant une sonde de haute fréquence et en contrôlant ses patients grâce à l'examen écho-Doppler en per- et postopératoire. Il réalise un suivi de 12 patients associant photographie et examen écho-Doppler tous les deux mois. Il constate qu'à un an 7 patients présentaient des reflux séquellaires; des brûlures cutanées sont apparues chez 4 patients lorsque la puissance a dépassé 20 watts.

C'est pourquoi les techniques d'endocautérisation des veines par diathermie ont été abandonnées du fait des risques de brûlure cutanée, des lésions neurologiques et du risque élevé de récurrence au-delà de un an.

Il a fallu attendre 1998 pour que revienne une nouvelle technique d'endocautérisation utilisant cette fois la radiofréquence: la technique Closure®.

QU'EST-CE QUE LA TECHNIQUE CLOSURE® UTILISANT LA RADIOFRÉQUENCE ?

Technique américaine proposée en 1998 [14], la radiofréquence utilise les cathéters présentant à leur extrémité des électrodes bipolaires qui délivrent une température de 85 °C (*Photo 4*).

L'occlusion de la veine est obtenue sur toute sa longueur; cette technique peut s'effectuer en ambulatoire, au cabinet du médecin ou au bloc opératoire. Elle ne nécessite qu'une anesthésie locale et permet au patient de rentrer chez lui dans les heures qui suivent, avec la jambe bandée.




Photo 4. – Sonde de radiofréquence (technique Closure®)

Cependant les douleurs sont possibles, pouvant survenir dans les heures ou les jours qui suivent l'intervention. Pour cette raison, certains médecins préfèrent l'anesthésie par neuroleptanalgie plutôt que l'anesthésie locale et conserver les patients alités en clinique pendant 24 heures plutôt que de les laisser rentrer au domicile le jour même.

Si le type d'anesthésie et la durée d'hospitalisation sont variables d'un médecin à l'autre, par contre la technique elle-même est bien codifiée : la sonde de radiofréquence est introduite par cathétérisme de la veine saphène jusqu'à la source des varices, en général la jonction saphéno-fémorale. Puis l'occlusion de la veine est obtenue sur toute sa longueur en retirant progressivement le cathéter. Simultanément la veine est comprimée sur toute sa longueur et le geste est contrôlé par l'échographie effectuée en même temps.

L'occlusion complète de la veine saphène est obtenue dans 98 % des cas [15].

Du fait de sa standardisation, cette technique a fait l'objet de plusieurs études multicentriques qui ont confirmé sa valeur [16-20].

Du fait de la qualité des publications et des études effectuées, elle a effacé d'autres méthodes qui ont été proposées parallèlement : la cryothérapie et les clips endoveineux.

QU'EST-CE QUE LA CRYOTHÉRAPIE DES VARICES ?

Proposée en 1987 [21], grâce à l'adaptation de deux appareils de cryothérapie déjà utilisés dans d'autres indications, deux médecins, l'un Français et l'autre Allemand, ont proposé cette technique dans le traitement des varices.

Il s'agissait d'introduire une sonde de cryothérapie (réfrigérante) de 45 cm de long et de 5 mm de diamètre dans la veine saphène par une petite incision de 1/2 cm effectuée à la hauteur du genou.

La cryosonde était ensuite introduite jusqu'à la jonction saphéno-fémorale, au niveau de l'aïne, puis retirée progressivement en portant sa température à -90°C , permettant de réaliser une sclérose point par point par le froid.

Il s'agissait donc bien d'une cryosclérose au départ.

Comme pour les méthodes de diathermie, les résultats immédiats ont paru excellents car la veine se thrombose lorsque l'on introduit la cryosonde à l'intérieur. Mais le risque est la perméation au-delà d'un an.

Après des campagnes médiatiques prématurées annonçant « la fin des varices grâce au froid », les médecins équipés du matériel ont commencé à déchanter en voyant le taux important de reperméations, supérieur à 60 % des cas au-delà d'un an. Le fait d'introduire la sonde à partir de l'aïne en associant le geste à une crossectomie ne diminuait pas le nombre de récidives.

La méthode a été abandonnée par la plupart des médecins et chirurgiens, à l'exception de quelques uns qui ont réussi à obtenir des résultats plus durables en effectuant non plus une cryosclérose mais un cryoéveinage (la veine est retirée avec le bloc de glace qui se forme autour de la cryosonde) ou en associant des injections per-opératoires de produits sclérosants.

EXISTE-T-IL DES CLIPS ENDOVEINEUX ?

Les premiers matériaux endoveineux pouvant être largués grâce à un cathéter par voie percutanée datent de la fin des années 80.

En 1976, Wallace et Gianfurco [22] proposent des coils fibreux entourés d'un support de tissu métallique se scellant dans la paroi veineuse à ses extrémités. Ces modèles ont été utilisés chez le chien, puis chez l'homme, démontrant leur capacité à rester in situ et l'absence de perforation veineuse.

D'autres modèles ont ensuite été réalisés, de type « stent », constitués de mailles d'acier circulaires tapissées de polycarbonates d'uréthane devenant auto-extensibles lors de leur largage en dehors du cathéter. Puis un modèle recouvert de Dacron, ayant une forme en V avec deux branches qui s'ancrent dans la paroi veineuse, a été proposé en 1995 par Grifka et Mullins [23].

Un autre modèle de ce type a été proposé en France en 1994, testé chez l'animal en 1998 puis chez l'humain [24].

La tolérance de tous ces matériaux endoveineux a été jugée correcte à court terme mais la pose d'un clip endoveineux sur un endroit ponctuel de la veine ne permet pas un effacement des varices sous-jacentes [25] : constatant cet écueil, les auteurs à l'origine de ces matériaux ont proposé d'associer des scléroses des troncs saphéniens sous-jacents effectuées lors du retrait des cathéters.

Ces procédures sont lourdes, non dénuées de risque, et associées à une forte probabilité de reperméation des veines au-delà de deux ans [26].

Ces échecs expliquent l'intérêt que l'ensemble de la profession a porté à la technique Closure® par radiofréquence. La qualité des publications sur le Closure® a montré pour la première fois que le traitement endovasculaire des varices était possible avec peu de risques et de bons résultats à long terme [27].

Puis est arrivé le laser endoveineux qui semblait permettre des résultats identiques, voire meilleurs, avec une procédure plus simple et plus rapide.

QU'EST-CE QUE LE LASER ENDOVEINEUX ?

Même procédure que la technique par radiofréquence, il s'agit d'introduire par une piqûre (cathétérisme) effectuée à la hauteur du genou sur le trajet de la veine saphène, en général sans incision, une fibre laser très fine (0,2 à 0,6 mm) (Photo 5), de la faire

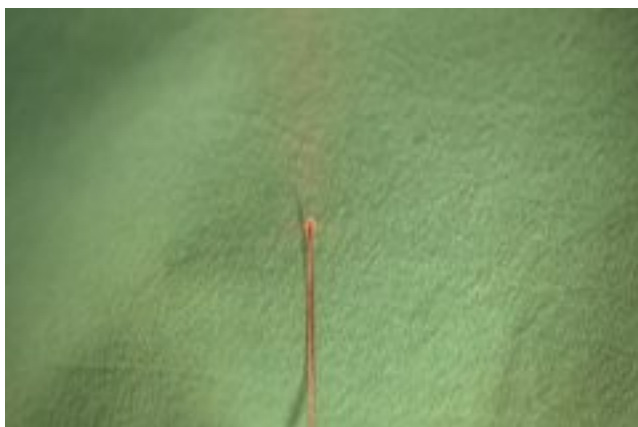


Photo 5. – Fibre laser diode

progresser jusqu'à l'aîne au niveau de la jonction saphéno-fémorale, puis en retirant la fibre laser de cautériser par émission d'un faisceau laser la veine saphène point par point en descendant ; pas d'anesthésie générale, pas d'hospitalisation, pas de bistouri (absence de crossectomie à l'aîne).

La première présentation du laser endoveineux a été faite par un médecin espagnol en 1999, le docteur Carlos Bone ; la première publication dans une revue médicale a été effectuée en février 2000 par les Docteurs Navarro et Min (USA) [28-31].

Nous avons, pour notre part, effectué les premiers essais chez l'animal (Photo 6) à l'INRA (Institut National de Recherche Agronomique) de Tours en janvier 2001 avec H. Desse, résultats qui ont été présentés à la Société Française de Phlébologie lors du congrès du 16 juin 2001 [32].

Nous avons, à l'époque, mis en garde nos confrères sur le fait que les premiers résultats chez l'animal montraient que le risque de brûlure périveineuse restait possible et qu'il fallait probablement adapter les paramètres du laser (puissance et durée du pulse) en fonction du diamètre des varices traitées. En cas de fluence et de durée de pulse trop élevée,

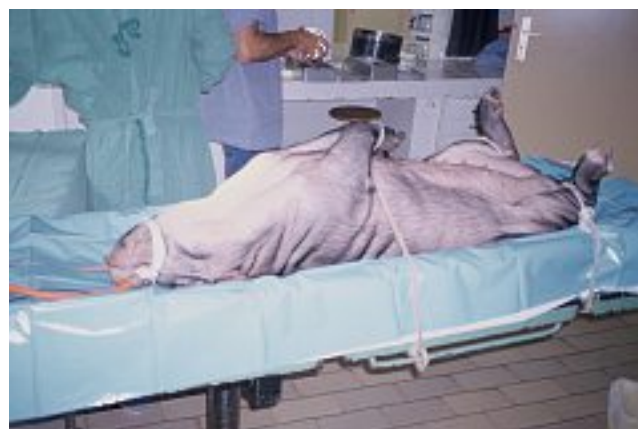

Photo 6. – Essai du laser endoveineux sur les veines jugulaires de porc

une brûlure du tissu veineux apparaissait (Photo 7). En cas de paramètres insuffisants, on obtenait une simple thrombose sans rétraction de la paroi veineuse. Des paramètres adaptés au diamètre veineux permettaient d'obtenir une thrombose associée à une rétraction

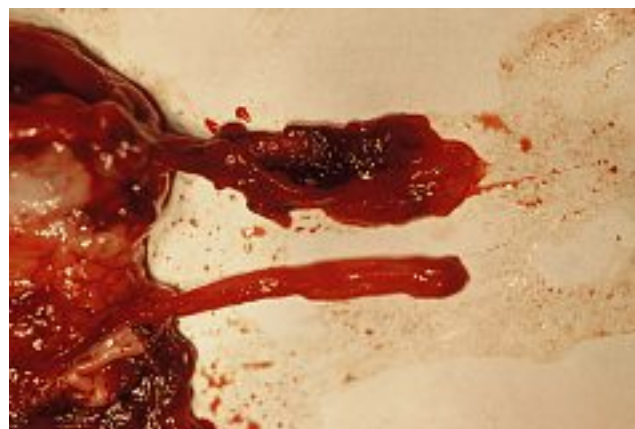

Photo 7. – Veines jugulaires de porc traitées par laser endoveineux
En haut : fluence et durée de pulse trop élevées par rapport au diamètre veineux : brûlures périveineuses.
En bas : fluence et durée de pulse insuffisantes : thrombose intraveineuse sans rétraction de la paroi

complète de la veine (Photo 8). La preuve était faite en même temps de l'action du faisceau laser sur le collagène des parois veineuses qui se rétractent. Cette action propre à l'effet laser est la raison principale de l'intérêt que nous portons à cette technique. Mais nous avons indiqué à cette époque la nécessité d'effectuer un travail de standardisation des paramètres en fonction du diamètre des veines traitées. Les notions de fluence (énergie par unité de surface) couramment employées dans l'utilisation des lasers transcutanés, pour traiter des surfaces, n'étaient probablement pas adaptées au laser endoveineux qui se propose de traiter un volume sanguin intraveineux, variable en fonction du diamètre de la veine. Il serait préférable de

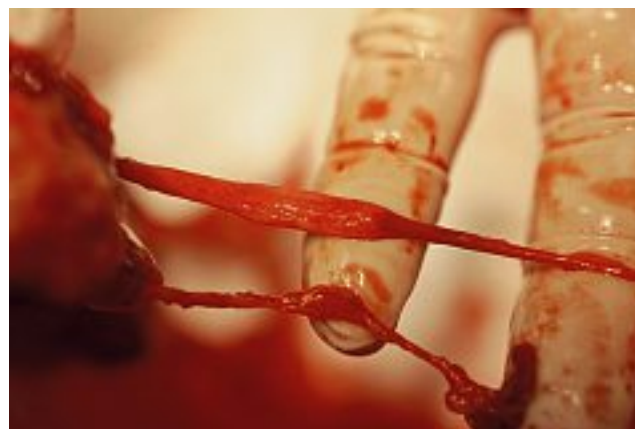

Photo 8. – Veines jugulaires de porc traitées par laser endoveineux.
En haut : sur la partie droite de la veine, les paramètres de fluence et de durée de pulse ont été corrects par rapport au diamètre, entraînant une thrombose avec rétraction de la paroi, laissant supposer un bon résultat à long terme

parler d'énergie par unité de volume et non de surface [33, 34].

Plusieurs essais ont été effectués par différentes équipes chez l'humain. La plupart d'entre eux ont été réalisés à puissance et durée de pulse constantes, soit en mode pulse, soit en mode continu [35-43].

Les procédures n'étaient pas standardisées, chaque équipe utilisant un matériel et des paramètres différents (contrairement à la technique Closure®).

Le nombre de publications et le recul n'ont pas été jugés suffisants par l'ANAES, Agence Nationale d'Accréditation et d'Évaluation des Procédures de Santé, aujourd'hui renommée HAS, Haute Autorité de Santé, qui demande un délai supplémentaire et d'autres études pour autoriser un remboursement par la Sécurité Sociale.

Les objectifs des équipes de travail aujourd'hui sont de proposer une méthode standardisée, reproductible d'une équipe à l'autre, tenant compte du diamètre de la veine traitée en y adaptant la puissance et la durée de pulse [44-50].

Nombreux sont les médecins, dont nous faisons partie, qui croient au développement futur de cette technique qui devrait être au stripping ce que les ballonnets endoartériels sont aux pontages. Aux États-Unis, la technique s'est rapidement développée, effectuée directement au cabinet du médecin et se substituant dans certains cas au stripping.

En France, les médecins encore peu nombreux à pratiquer cette technique, attendent vraisemblablement une validation par la HAS, un remboursement par la Sécurité Sociale avec une cotation, et surtout une technique bien standardisée qui explique clairement comment éviter les échecs et les complications (difficulté de ponction cutanée, difficulté à positionner la fibre, perforation de la paroi veineuse, brûlures cutanées, douleurs postopératoires) [33, 51].

L'un des freins au développement des techniques de radiofréquence par Closure® et de laser endoveineux est le coût du matériel.

C'est pourquoi, parallèlement, s'est développée une technique de sclérose sur cathéter sous échographie des veines saphènes.

QU'EST-CE QUE LA SCLÉROSE À LA MOUSSE SUR CATHÉTER SOUS ÉCHOGRAPHIE ?

Cette technique, la plus simple, est probablement la plus logique. Déjà proposée dans les années 80, elle a eu un regain d'intérêt dans les années 90 grâce à la mise au point d'un cathéter appelé Phlebocath® de la société Vygon dont l'extrémité était visible à l'échographie [52]. Son inconvénient principal était lié à la nécessité de renouveler les scléroses saphéniennes. Compte tenu du coût d'un cathéter Phlebocath® et du temps nécessaire à sa mise en place, cette technique ne s'est pas imposée par rapport à la sclérose directe du tronc saphénien à l'aiguille sous contrôle échographique.

La sclérose directe sous contrôle échographique figure depuis avril 2000 à la nomenclature générale des actes médicaux publiée par l'ANAES. Elle est actuellement considérée comme la technique de référence d'occlusion non chirurgicale d'une veine saphénienne.

Mais la sclérose a connu un très net regain d'intérêt qui la met directement en concurrence avec le laser endoveineux grâce à l'utilisation de la mousse [53]. En effet, la mousse, c'est-à-dire la mise en émulsion du produit sclérosant permet d'augmenter considérablement l'efficacité et donc d'éviter d'avoir à renouveler fréquemment les injections. Dans la majorité des cas, une seule séance est suffisante [54-60] à condition de respecter les principes de sclérothérapie des axes saphéniens [61].

Cette technique est amenée à devenir directement concurrente du Closure® et du laser endoveineux.

CONCLUSION

Les traitements endovasculaires des varices représentent probablement la solution d'avenir. Actuellement, trois techniques sont en concurrence : la radiofréquence (Closure®), le laser (laser endoveineux, LEV) et la sclérose à la mousse.

Le principal avantage de ces techniques est d'éviter une section chirurgicale du tronc veineux saphénien, source de récurrence par néovasculogenèse. Il a été en effet démontré que la section chirurgicale d'un tronc veineux entraînait la formation de néovaisseaux dans plus de 30 % des cas, source de récurrence de varices [62-64]. Les techniques endovasculaires éliminent cet inconvénient. Ces techniques sont appelées à se développer dès que les trois conditions suivantes seront réunies :

- standardisation de la procédure permettant de disposer d'une technique reproductible et sécurisée,
- publication des résultats d'études homogènes avec un recul supérieur à deux ans,
- validation par la Haute Autorité de Santé et inscription à la nomenclature des actes médicaux.

RÉFÉRENCES

- 1 Flourey N.C., Guignon N., Pinteaux M. La société française. Données sociales. Éditions INSEE, Paris 1996.
- 2 Blanchemaison P., Myon E., Martin N., Malezieux X., Taieb C. Maladie veineuse en France : approche épidémiologique. *Décision Thérapeutique* 2004 ; 17 : 29-34.
- 3 Frank P.J., et al. La maladie veineuse en France : un problème de santé publique méconnu. *J Mal Vasc* 1994 ; 19 : 185-9.
- 4 Blanchemaison P. Épidémiologie de l'insuffisance veineuse chronique des membres inférieurs. *Phlébologie* 1997 ; 50 : 293-6.
- 5 Blanchemaison P. Les facteurs de risque veineux. *Phlébologie* 2000 ; 53 : 387-92.
- 6 Vin F. Écho-sclérothérapie de la veine saphène. *Phlébologie* 1991 ; 44 : 79-84.
- 7 Schadeck M., Allaert F. Échotomographie de la sclérose. *Phlébologie* 1991 ; 44 : 111-30.
- 8 Schadeck M. Echographic sclerotherapy of the great saphenous vein. *Phlebology* 1993 ; 46 : 4.
- 9 Kanter A., Thibault P. Sapheno-femoral incompetence treated by ultrasound guided sclerotherapy. *Dermatol Surg* 1996 ; 22 : 648-52.
- 10 Blanchemaison P. Intérêt de l'endoscopie veineuse dans l'exploration et le traitement de l'insuffisance veineuse des membres inférieurs. *J Mal Vasc* 1992 ; 17 : 109-12.
- 11 Blanchemaison P., Muntlak H. Atlas d'endoscopie veineuse des membres inférieurs. Ed. Laboratoire Martinet 1990, Paris.
- 12 Blanchemaison P., Gouny A.M. Traitement endovasculaire des varices. *Actualités Vasculaires Internationales* 2001 ; 88 : 10-4.
- 13 Bergan J.J. Prospects for minimal invasion in venous disease. *Vascular Surgery* 1999 ; 33 : 247-50.
- 14 Weiss R.A., Weiss M.A. Controlled radiofrequency endovenous occlusion using a radiofrequency catheter under duplex guidance to eliminate saphenous varicose vein reflux : a 2-year follow-up. *Dermatol Surg* 2002 ; 28 : 38-42.
- 15 Pichot O., Perrin M., et al. Aspects échographiques de la jonction saphéno-fémorale après oblitération de la grande veine saphène par radiofréquence (Closure®). *Phlébologie* 2002 ; 55 : 329-34.
- 16 Lurie F., Creton D., Eklos B., Kabnick L.S., Kistner R.L., Pichot O., et al. Prospective randomized study of endovenous radiofrequency obliteration (Closure® procedure) versus ligation and stripping in selected patient population (EVOLVES Study). *J Vasc Surg* 2003 ; 38 : 207-14.
- 17 Perrin M. Varices des membres inférieurs traitées par radiofréquence (Closure®). Contrôle annuel des résultats : suivi sur 3 ans. *Phlébologie* 2004 ; 57 : 69-73.
- 18 Pichot O., Kabnick L.S., Creton D., et al. Duplex ultrasound scan findings two years after great saphenous vein radiofrequency endovenous obliteration. *J Vasc Surg* 2004 ; 39 : 189-95.
- 19 Perrin M. Traitement endoluminal des varices des membres inférieurs par laser endoveineux et radiofréquence. Revue de la littérature au 1^{er} mars 2004. *Phlébologie* 2004 ; 57 : 125-33.
- 20 Perrin M. Traitement endo-vasculaire des varices des membres inférieurs. *Encycl Méd Chir, Techniques Chirurgicales, Chirurgie Vasculaire*, Éditions Elsevier, Paris, 2003 ; 43-161-C.
- 21 Le Pivert P. Cryochirurgie contrôlée des varices des membres inférieurs. *Phlébologie* 1987 ; 40 : 123-48.
- 22 Wallace S., Gianfurco C., Anderson J.H., Goldstein H.M. Therapeutic vascular occlusion utilizing steel coil technic : clinical application. *American J Roentgenology* 1976 ; 127 : 381-7.
- 23 Grifka R.G., Mullines C.E., Gianfurco C. New Gianfurco-Grifka vascular occlusion device. Initial studies in a canine model. *Circulation* 1995 ; 91 : 1840-6.
- 24 Van Cleef J.F., Lefebvre J.M. Clip percutané endosaphénien. *Phlébologie* 1994 ; 47 : 251-4.
- 25 Schadeck M., Becquemin J.P. Le clip saphène. *Phlébologie* 1989 ; 42 : 591-7.
- 26 Onorati D., Rossi G., Schonholz C. Notre expérience de l'utilisation des occlusors endovasculaires dans le traitement des varices. *Phlébologie* 1999 ; 52 : 243-8.
- 27 Chandler J.G., Pichot O., Sessa C., et al. Treatment of primary venous insufficiency by endovenous saphenous vein obliteration. *Vascular Surgery* 2000 ; 34 : 201-14.
- 28 Navarro L., Bone C. L'énergie laser intraveineuse dans le traitement des troncs veineux variqueux : rapport sur 97 cas. *Phlébologie* 2001 ; 54 : 293-300.
- 29 Bone C., Navarro L. Le laser endoveineux : une nouvelle technique peu invasive pour le traitement des varices. *J Méd Esth et Chir Derm* 2002 Septembre, vol. XXIX, 115 : 179-83.
- 30 Min R.J., Zimmet S.E., Isaacs M.N., Forrestal M.D. Endovenous laser treatment of the incompetent greater saphenous vein. *J Vasc Interv Radiol* 2001 ; Oct, 12 : 1167-71.
- 31 Navarro L., Min R., Boné C. Endovenous laser : a new minimally invasive method of treatment for varicose veins. Preliminary observations using a 810 nm diode laser. *Dermatol Surg* 2001 ; 27 : 117-22.
- 32 Blanchemaison P. Les indications des lasers en phlébologie : lasers transcutanés et lasers endoveineux. Séance de la Société Française de Phlébologie du samedi 16 juin 2001.
- 33 Blanchemaison P., Gérard J.L. Comment limiter les échecs et les complications du laser endoveineux dans le traitement des varices ? *Phlébologie* 2005 ; 58 : 17-24.
- 34 Proebstle T., Krummenauer F., Gül D., Knop J. Non-occlusion and early reopening of the great saphenous vein after endovenous laser treatment is fluence dependent. *Dermatol Surg* 2004 ; 30 : 1-5.
- 35 Gérard J.L., Desgranges P., Becquemin J.P., Desse H., Mellièrre D. Peut-on traiter les grandes saphènes variqueuses par laser endo-veineux en ambulatoire ? *J Mal Vasc* 2002 ; 27 : 222-5.
- 36 Chang C., Chua J. Endovenous laser photocoagulation (EVLP) for varicose veins. *Laser Surg Med* 2002 ; 31 : 257-62.
- 37 Anastasie B., Celerier A., Cohen-Solal G., Anido R. et coll. Laser endoveineux. *Phlébologie* 2003 ; 56 : 369-82.
- 38 Weiss R.A. Comparison of endovenous radiofrequency versus 810 nm diode laser occlusion of large veins in an animal model. *Dermatol Surg* 2002 ; 28 : 56-61.

- 39 Oh C.K., Jung D.S., Jang H.S., Kwon S. Endovenous laser surgery of the incompetent greater saphenous vein with a 980-nm diode laser. *Dermatol Surg* 2003 Nov; 29; 1135-40.
- 40 Anido R. Traitement laser endoveineux des axes saphéniens en ambulatoire. Définition des critères cliniques de destruction per-opératoire (CCD). Étude sur 80 cas. *Phlébologie* 2003; 56: 233-9.
- 41 Min R., Khilnani N., Zimmet S. Endovenous laser treatment of saphenous vein reflux: long term results. *J Vasc Interv Radiol* 2003; 14: 991-6.
- 42 Proebstle T.M., Gül D., Kargl A., Knop J. Endovenous laser treatment of the lesser saphenous vein with a 940 nm diode laser: early results. *Dermatol Surg* 2003; 29: 357-61.
- 43 Guex J.J., Min R.J. Le traitement des varicoses de la veine grande saphène par laser endoveineux. Principes, indications, technique, résultats. *J Méd Esth et Chir Derm* 2002 Juin, vol. XXIX, 114; 131-3.
- 44 Mordon S. Les lasers médicaux. *Angiologie* 2001; 53: 45-55.
- 45 Proebstle T.M., Lehr H.A., Kargl A., Espinola-Klein, Rother W., Bethge S., Knop J. Endovenous treatment of the greater saphenous vein with a 940-nm diode laser: thrombotic occlusion after endoluminal thermal damage by laser-generated steam bubbles. *J Vasc Surg* 2002; 35: 729-36.
- 46 Proebstle T.M., Sandhofer M., Kargl A., Gul D., Toth W., Knop J., Lehr H.A. Thermal damage of the inner vein wall during endovenous laser treatment: key role of energy absorption by intravascular blood. *Dermatol Surg* 2002; 28: 596-600.
- 47 Zimmet S.E., Min R.J. Temperature changes in perivenous tissue during endovenous laser treatment in a swine model. *J Vasc Interv Radiol* 2003; 14: 911-5.
- 48 Proebstle T.M., Gul D., Lehr H.A., Kargl A., Knop J. Infrequent early recanalization of greater saphenous vein after endovenous laser treatment. *J Vasc Surg* 2003; 38: 511-6.
- 49 Guex J.J., Pittaluga P. Traitement laser endoveineux des grandes saphènes incontinentes: données complémentaires. *Phlébologie* 2004; 57: 43-4.
- 50 Guex J.J., Min R.J., Pittaluga P. Traitement de l'insuffisance de la grande veine saphène par photocoagulation laser endoveineuse: technique et indications. *Phlébologie* 2002; 55: 239-43.
- 51 Blanchemaison P. La technique V-nus, traitement endoveineux des varices: une alternative au stripping. *Act Vasc Inter* 2000; 8: 5-6.
- 52 Robert C., Robert J.L. La sclérose par écho-cathétérisme. *Phlébologie* 1995; 48: 13-6.
- 53 Monfreux A. Traitement sclérosant des troncs saphéniens et leurs collatérales de gros calibres par la méthode MUS. *Phlébologie* 1997; 50: 351-3.
- 54 Wollmann J.C. The history of the sclerosing foams. *Dermatol Surg* 2004; 30: 694-703.
- 55 Henriot J.P., et al. Foam sclerotherapy: state of the art. Editions Phlébologiques Françaises 2002; 85-8.
- 56 Hamel-Desnos C., Desnos .P, et col. Evaluation of the efficacy of polidocanol in the form of foam compared with liquid form in sclerotherapy of the greater saphenous vein: initial results. *Dermatol Surg* 2003; 29: 1170-5.
- 57 Hamel-Desnos C., Desnos P. L'écho-sclérothérapie à la mousse en 2004: technique de la ponction-injection directe. *Phlébologie* 2004; 57: 289-300.
- 58 Frullini A. Foam sclerotherapy: a review. *Phlebolympology* 2003; 40: 125-9.
- 59 Yamaki T., Nozaki M., et al. Comparative study of duplex-guided foam sclerotherapy and duplex-guided liquid sclerotherapy for the treatment of superficial venous insufficiency. *Dermatol Surg* 2004; 30: 718-22.
- 60 Breu F.X., Guggenbichler F. European consensus meeting on foam sclerotherapy, april 4-6 2003 Tegernsee Germany. *Dermatol Surg* 2004; 5: 709-17.
- 61 Vin F. Principes de la sclérothérapie des axes saphéniens des membres inférieurs et de leurs collatérales. *Phlébologie* 1994; 47: 399-406.
- 62 De Maeseneer M.G., Meller I.F., Van Schiel P.E., et al. Clinical relevance of neovascularisation on duplex ultrasound in the long-term follow-up after varicose vein operation. *Phlébologie* 1999; 14: 118-22.
- 63 Nyamekye I., Shephard N.A., Davies B., et al. Clinico-pathological evidence that neovascularisation is a cause of recurrent varicose veins. *Eur J Vasc Surg* 1998; 15: 412-5.
- 64 Jones L, Braithwaite B.D., Selwyn D., et al. Neovascularisation is the principal cause of varicose vein recurrence: results of a randomised trial of stripping the long saphenous vein. *Eur J Vasc Surg* 1996; 12: 442-5.