

EFFICACITÉ de la SCLÉROTHÉRAPIE à la MOUSSE en FONCTION de l'AIGUILLE UTILISÉE

NEEDLES-SIZE and EFFICACY of FOAM SCLEROTHERAPY

F. FERRARA¹, H.R. BERNBACH²

R É S U M É

L'objectif du travail était d'évaluer, dans 50 cas, les résultats de la sclérothérapie des télangiectasies avec de la mousse d'Aetoxisclérol 0,20 % injectée par des aiguilles de différents calibres (30 G et 26 G). Les résultats montrent que la perte en compacité et homogénéité de la mousse, lorsqu'elle est injectée à travers une aiguille très fine (30 G), entraîne une réduction de son efficacité.

Mots-clefs : mousse, sclérothérapie des télangiectasies.

OBJECTIF

L'objectif du travail était d'évaluer les résultats de la sclérothérapie des télangiectasies avec de la mousse injectée par des aiguilles de différents calibres.

MATÉRIELS ET MÉTHODES

Cinquante membres présentant des varices réticulaires et des télangiectasies (CEAP : C1, Ep, As1, Pr), ont été traités par sclérothérapie à la mousse [1]. Les sujets étaient tous de sexe féminin, âgés entre 20 et 60 ans (moyenne : 36,5 ans). Les critères de non-inclusion étaient :

- incontinence des veines saphènes,
- reflux veineux profond,
- grossesse,
- thérapie hormonale depuis moins de 6 mois,
- précédente sclérothérapie,
- phototype 4 et 5 Fitzpatrick.

La mousse a été obtenue [2] par les matériels suivants : 2 seringues en verre de 5 cc unies avec un cathéter court, 1 ml d'Aetoxisclérol à 0,20 % et 4 ml d'air (Fig. 1).

Un tampon d'ouate était appliqué après chaque

S U M M A R Y

The results of treating 50 cases of spider veins with foam-sclerotherapy (Aetoxysclerol 0,20 %) and using different size needles (30G and 26G) have been evaluated. A very fine needle (30G) changes the physical qualities of the foam, and therefore reduces its effectiveness.

Keywords : foam, sclerotherapy of telangiectasies.

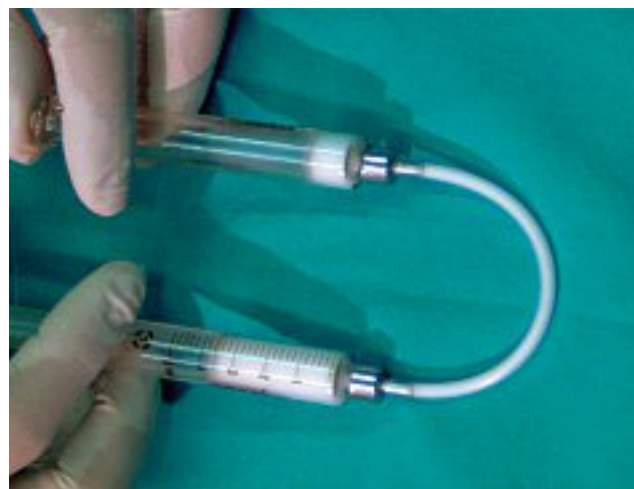

Fig. 1. - Préparation de la micromousse : 1 ml de médicament est mélangé avec 4 ml d'air avec des passages alternés d'une seringue en verre à l'autre

injection et conservé pendant 1 jour ; un bas de compression de classe II ou III a été prescrit pendant 30 jours.

Après avoir traité les varices réticulaires d'alimentation par phlébectomie selon Muller [3], nous procédions, une semaine plus tard, au traitement des télangiectasies. Au niveau du même membre, la mousse était injectée dans quelques bouquets de télangiectasies soit avec une aiguille de 26 G (zones A),

1. Via Kuliscioff, n 49, 80011 ACERRA (NA) Italie.
2. Viale Cattaneo, n 25, 6900 LUGANO Suisse.




Fig. 2. – La micromousse injectée avec une aiguille de diamètre 0,3 mm x 13 mm 30 G (en jaune) montre une instabilité avec des ruptures de bulles. La mousse injectée avec une aiguille de diamètre 0,45 mm x 12 mm 26 G (en marron) est par contre plus stable et compacte

soit, dans d'autres bouquets, avec une aiguille de 30 G (zones B).

Une documentation photographique de chaque zone était effectuée avant et après le traitement. Le nombre de zones A était de 341, les zones B de 356. Les contrôles étaient effectués après 7, 15, 30 et 90 jours en tenant compte de 4 critères :

- étendue de la zone télangiectasique (2 mm²),
- intensité de sa couleur (échelle des gris),
- calibre (diamètre),
- et densité (grille de 10 x 10 mm) des petits vaisseaux télangiectasiques [4].

Chaque paramètre était évalué par photographie digitale avec l'aide de l'ordinateur et son ampleur était lue sur une échelle de 0 à 10 (0 correspondant à la lésion initiale et 10 à l'absence de lésion). La moyenne des quatre paramètres constituait le score d'efficacité de chaque zone [5].

RÉSULTATS

Après les 3 mois d'observation (Tableau), la valeur moyenne des zones A était de 2,8/10 à J0 et de 8/10 à J90 et, pour les zones B, de 3,1/10 à J0 et 5,5/10 à J90.

Du point de vue des effets collatéraux, ne furent relevés ni symptômes généraux, ni nécrose ; mais seulement des microthrombi en 39 zones A et en 27 zones B, un matting au niveau de 8 zones A et de 4 zones B et des pigmentations au niveau de 9 zones A et de 5 zones B.

COMMENTAIRES

La mousse, en prolongeant le temps de contact sclérosant-endothélium, montre une efficacité supé-

Collectif de patients CEAP : C1, Ep, As1, Pr 50 membres			
Varices réticulaires : phlébectomie selon Muller			
Télangiectasies : sclérothérapie : mousse Aetoxisclérol 0,20 % Seringue en verre + aiguille de diamètre			
0,45 mm 26 G Zones A 341 2,8/10		score avant la sclérose	0,3 mm 30 G Zones B 356 3,1/10
↓			↓
8/10		score après la sclérose	5,5/10

Tableau. – Le meilleur résultat de la sclérothérapie est obtenu au niveau des zones A (injectées avec une aiguille de 26 G) avec un gain de 5,2 points

rieure à la forme liquide même dans la sclérose des télangiectasies. Cet avantage est en rapport direct avec la compacité de la mousse [6].

Au moment de l'injection, on peut noter des altérations de la stabilité de la mousse pendant son passage à travers l'aiguille. La compacité de la mousse est moins bonne lorsque l'aiguille est plus longue et plus mince, à cause du frottement des bulles contre sa paroi. La Figure 2 montre, sans agrandissement, l'homogénéité différente de la même mousse après passage à travers une aiguille de 30 G et une aiguille de 26 G.

L'examen de la mousse, à fort agrandissement, a montré que sa compacité n'est pas altérée si on utilise une aiguille de diamètre supérieur à 0,30 mm.

CONCLUSION

Les résultats de l'analyse des photographies montrent un score d'efficacité supérieur pour les zones A que pour les zones B, confirmant ainsi la plus grande efficacité de la mousse lorsqu'elle est injectée avec une aiguille de diamètre supérieur à 0,30 mm. Ceci est dû à la perte en compacité et homogénéité de la mousse lorsqu'elle est injectée à travers une aiguille très fine (30 G).

RÉFÉRENCES

- 1 Goldman M.P. Mechanism of action of sclerotherapy. Sclerotherapy : treatment of varicose and telangiectasic leg veins. Saint-Louis, Mosby-Yearbook, 1991 : 183-218.
- 2 European Consensus Meeting on Foam Sclerotherapy, April, 4-6, 2003. Tegernsee, Germany. Edited by Franz-Xaver Breu und Stephan Guggenbichler. *Dermatol Surg* 2004 ; 30 : 709-17.
- 3 Ramelet A.A. Le traitement des télangiectasies : indications de la phlébectomie selon Muller. *Phlébologie* 1994 ; 47 : 377-81.
- 4 Benigni J.P., et al. Foam of Lauromacrogol at 0,25 % and treatment of telangiectasia and reticular veins. XIII World Congress of Phlebology, 6-11 September 1998 : 157.
- 5 Henriot J.P. Un an de pratique quotidienne de la sclérothérapie (veines réticulaires et télangiectasies) par mousse de polidocanol : faisabilité, résultats, complications. *Phlébologie* 1997 ; 50 : 355-60.
- 6 Kern P. Place de la mousse dans la sclérothérapie des télangiectasies : une étude contrôlée. *Phlébologie* 2005 ; 58 : 183-7.