

# EFFICACITÉ de la SCLÉROTHÉRAPIE à la MOUSSE en FONCTION de l'AIGUILLE UTILISÉE

## NEEDLES-SIZE and EFFICACY of FOAM SCLEROTHERAPY

F. FERRARA<sup>1</sup>, H.R. BERNBACH<sup>2</sup>

### R É S U M É

L'objectif du travail était d'évaluer, dans 50 cas, les résultats de la sclérothérapie des télangiectasies avec de la mousse d'Aetoxisclérol 0,20 % injectée par des aiguilles de différents calibres (30 G et 26 G). Les résultats montrent que la perte en compacité et homogénéité de la mousse, lorsqu'elle est injectée à travers une aiguille très fine (30 G), entraîne une réduction de son efficacité.

**Mots-clefs :** mousse, sclérothérapie des télangiectasies.

### OBJECTIF

L'objectif du travail était d'évaluer les résultats de la sclérothérapie des télangiectasies avec de la mousse injectée par des aiguilles de différents calibres.

### MATÉRIELS ET MÉTHODES

Cinquante membres présentant des varices réticulaires et des télangiectasies (CEAP : C1, Ep, As1, Pr), ont été traités par sclérothérapie à la mousse [1]. Les sujets étaient tous de sexe féminin, âgés entre 20 et 60 ans (moyenne : 36,5 ans). Les critères de non-inclusion étaient :

- incontinence des veines saphènes,
- reflux veineux profond,
- grossesse,
- thérapie hormonale depuis moins de 6 mois,
- précédente sclérothérapie,
- phototype 4 et 5 Fitzpatrick.

La mousse a été obtenue [2] par les matériels suivants : 2 seringues en verre de 5 cc unies avec un cathéter court, 1 ml d'Aetoxisclérol à 0,20 % et 4 ml d'air (Fig. 1).

Un tampon d'ouate était appliqué après chaque

### S U M M A R Y

The results of treating 50 cases of spider veins with foam-sclerotherapy (Aetoxysclerol 0,20 %) and using different size needles (30G and 26G) have been evaluated. A very fine needle (30G) changes the physical qualities of the foam, and therefore reduces its effectiveness.

**Keywords :** foam, sclerotherapy of telangiectasies.

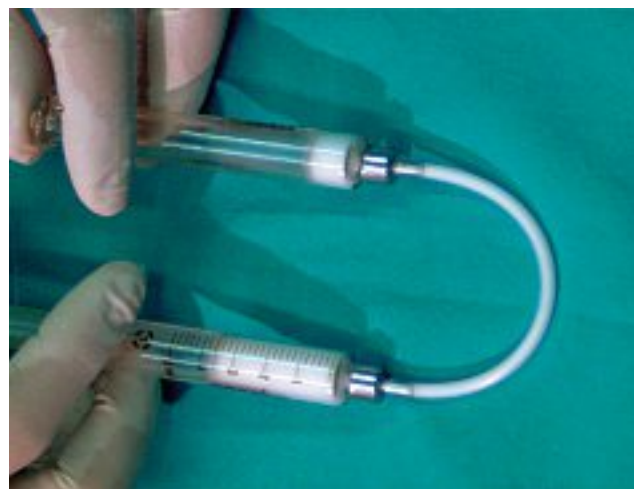

Fig. 1. - Préparation de la micromousse : 1 ml de médicament est mélangé avec 4 ml d'air avec des passages alternés d'une seringue en verre à l'autre

injection et conservé pendant 1 jour ; un bas de compression de classe II ou III a été prescrit pendant 30 jours.

Après avoir traité les varices réticulaires d'alimentation par phlébectomie selon Muller [3], nous procédions, une semaine plus tard, au traitement des télangiectasies. Au niveau du même membre, la mousse était injectée dans quelques bouquets de télangiectasies soit avec une aiguille de 26 G (zones A),

1. Via Kuliscioff, n 49, 80011 ACERRA (NA) Italie.  
2. Viale Cattaneo, n 25, 6900 LUGANO Suisse.




Fig. 2. – La micromousse injectée avec une aiguille de diamètre 0,3 mm x 13 mm 30 G (en jaune) montre une instabilité avec des ruptures de bulles. La mousse injectée avec une aiguille de diamètre 0,45 mm x 12 mm 26 G (en marron) est par contre plus stable et compacte

soit, dans d'autres bouquets, avec une aiguille de 30 G (zones B).

Une documentation photographique de chaque zone était effectuée avant et après le traitement. Le nombre de zones A était de 341, les zones B de 356. Les contrôles étaient effectués après 7, 15, 30 et 90 jours en tenant compte de 4 critères :

- étendue de la zone télangiectasique (2 mm<sup>2</sup>),
- intensité de sa couleur (échelle des gris),
- calibre (diamètre),
- et densité (grille de 10 x 10 mm) des petits vaisseaux télangiectasiques [4].

Chaque paramètre était évalué par photographie digitale avec l'aide de l'ordinateur et son ampleur était lue sur une échelle de 0 à 10 (0 correspondant à la lésion initiale et 10 à l'absence de lésion). La moyenne des quatre paramètres constituait le score d'efficacité de chaque zone [5].

## RÉSULTATS

Après les 3 mois d'observation (*Tableau*), la valeur moyenne des zones A était de 2,8/10 à J0 et de 8/10 à J90 et, pour les zones B, de 3,1/10 à J0 et 5,5/10 à J90.

Du point de vue des effets collatéraux, ne furent relevés ni symptômes généraux, ni nécrose ; mais seulement des microthrombi en 39 zones A et en 27 zones B, un matting au niveau de 8 zones A et de 4 zones B et des pigmentations au niveau de 9 zones A et de 5 zones B.

## COMMENTAIRES

La mousse, en prolongeant le temps de contact sclérosant-endothélium, montre une efficacité supé-

Collectif de patients CEAP : C1, Ep, As1, Pr 50 membres			
Varices réticulaires : phlébectomie selon Muller			
Télangiectasies : sclérothérapie : mousse Aetoxisclérol 0,20 %			
Seringue en verre + aiguille de diamètre			
0,45 mm 26 G Zones A 341		score avant la sclérose	0,3 mm 30 G Zones B 356
2,8/10			3,1/10
↓			↓
8/10		score après la sclérose	5,5/10

Tableau. – Le meilleur résultat de la sclérothérapie est obtenu au niveau des zones A (injectées avec une aiguille de 26 G) avec un gain de 5,2 points

rieure à la forme liquide même dans la sclérose des télangiectasies. Cet avantage est en rapport direct avec la compacité de la mousse [6].

Au moment de l'injection, on peut noter des altérations de la stabilité de la mousse pendant son passage à travers l'aiguille. La compacité de la mousse est moins bonne lorsque l'aiguille est plus longue et plus mince, à cause du frottement des bulles contre sa paroi. La *Figure 2* montre, sans agrandissement, l'homogénéité différente de la même mousse après passage à travers une aiguille de 30 G et une aiguille de 26 G.

L'examen de la mousse, à fort agrandissement, a montré que sa compacité n'est pas altérée si on utilise une aiguille de diamètre supérieur à 0,30 mm.

## CONCLUSION

Les résultats de l'analyse des photographies montrent un score d'efficacité supérieur pour les zones A que pour les zones B, confirmant ainsi la plus grande efficacité de la mousse lorsqu'elle est injectée avec une aiguille de diamètre supérieur à 0,30 mm. Ceci est dû à la perte en compacité et homogénéité de la mousse lorsqu'elle est injectée à travers une aiguille très fine (30 G).

## RÉFÉRENCES

- 1 Goldman M.P. Mechanism of action of sclerotherapy. Sclerotherapy : treatment of varicose and telangiectasic leg veins. Saint-Louis, Mosby-Yearbook, 1991 : 183-218.
- 2 European Consensus Meeting on Foam Sclerotherapy, April, 4-6, 2003. Tegernsee, Germany. Edited by Franz-Xaver Breu und Stephan Guggenbichler. *Dermatol Surg* 2004 ; 30 : 709-17.
- 3 Ramelet A.A. Le traitement des télangiectasies : indications de la phlébectomie selon Muller. *Phlébologie* 1994 ; 47 : 377-81.
- 4 Benigni J.P., et al. Foam of Lauromacrogol at 0,25 % and treatment of telangiectasia and reticular veins. XIII World Congress of Phlebology, 6-11 September 1998 : 157.
- 5 Henriot J.P. Un an de pratique quotidienne de la sclérothérapie (veines réticulaires et télangiectasies) par mousse de polidocanol : faisabilité, résultats, complications. *Phlébologie* 1997 ; 50 : 355-60.
- 6 Kern P. Place de la mousse dans la sclérothérapie des télangiectasies : une étude contrôlée. *Phlébologie* 2005 ; 58 : 183-7.