

A PROPOS de L'ARTICLE « MÉTHODE ASVAL (ABLATION SÉLECTIVE des VARICES sous ANESTHÉSIE LOCALE) : PRINCIPES et RÉSULTATS PRÉLIMINAIRES »

DES DOCTEURS P. PITTALUGA, B. REA ET R. BARBE
(*PHLÉBOLOGIE* 2005 ; 58 : 175-181).

Nous avons reçu des Docteurs Jean-Pierre VIDAL-MICHEL¹ et Jean EMSALLEM² les remarques suivantes concernant l'article « *Méthode ASVAL (Ablation Sélective des Varices sous Anesthésie Locale) : principes et résultats préliminaires* » publié dans le numéro 2/2005 de la Revue *PHLÉBOLOGIE* par les Docteurs P. PITTALUGA, B. REA et R. BARBE (*Phlébologie* 2005, 58 : 175-181).

Nous leur donnons bien volontiers un DROIT de RÉPONSE.

La Rédaction de *PHLEBOLOGIE*

À la suite de la communication « *Méthode ASVAL (ablation sélective des varices sous anesthésie locale) : principes et résultats préliminaires* » du Dr Pittaluga et coll. parue dans le numéro *Phlébologie* 2005 ; 58 : n° 2, 175-181, nous tenons à combler quelques lacunes.

En effet, cet article reprend la technique que nous avons déjà publiée pour la première fois dans vos colonnes sous le titre « *Respect chirurgical des crosses saphènes internes incontinentes par "effet siphon" chez les patients variqueux* ». *Phlébologie* 1993 ; 46 : 143-7.

Cette étude portant sur 145 cartographies de varices saphènes internes et de leurs collatérales, réalisées durant l'année 1991, nous avait permis de constater qu'une incontinence modérée d'une crosse saphène interne et/ou de son tronc crural pouvait être la conséquence d'un effet de siphonnage à partir d'un important reflux, siégeant en amont, au niveau de branches collatérales variqueuses.

Dans la plupart des cas, nous avons constaté la disparition du reflux saphénien après phlébectomie, s'accompagnant le plus souvent d'une diminution du calibre de la crosse saphène interne.

Cet article fut retenu et traduit dans les abstracts de la revue *Phlebology* en 1995.

Il nous restait à trouver la manœuvre hémodynamique nécessaire à mettre en évidence cet effet siphon lors de l'examen écho-Doppler préopératoire. En pratique, une simple exclusion manuelle de la branche collatérale variqueuse est suffisante pour rétablir la continence valvulaire dans le tronc saphénien, cette manœuvre restant sans effet en cas de destruction valvulaire (*Fig.*).

Nous avons pu vérifier le bien-fondé de notre technique sur plusieurs centaines de cas, ceci ne préjugant pas de l'évolution ultérieure de la maladie variqueuse.

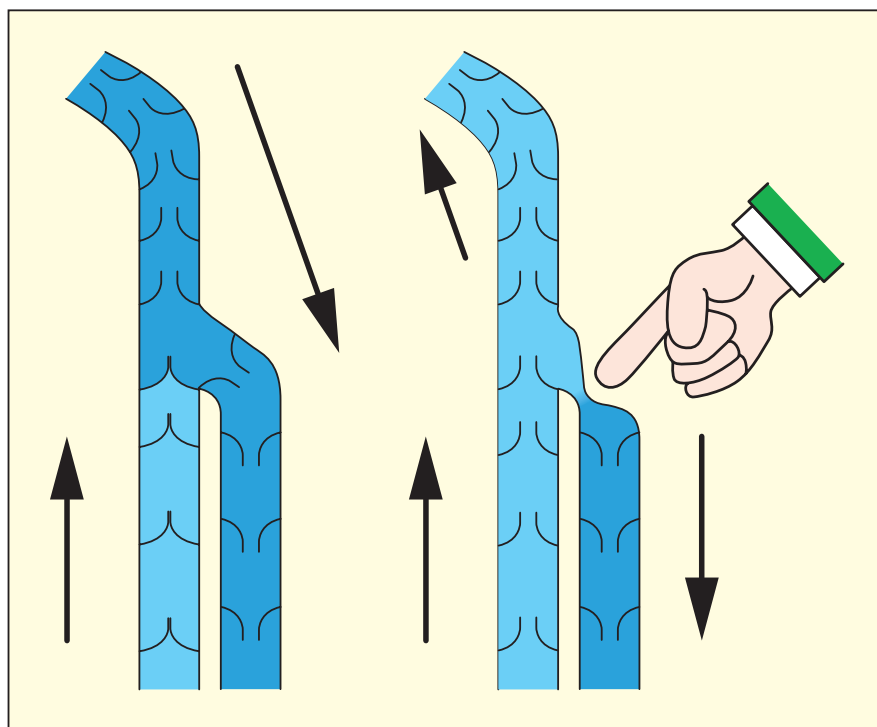
Nous avons par la suite repris le concept dans un film réalisé en septembre 1998 que nous avons présenté à divers congrès de Phlébologie en 1999 (6^{èmes} journées nationales de l'AFFCA, AFME, SEP...).

Nous y avons fait à nouveau référence dans notre communication « *Phlébectomie de la grande saphène* » à la séance de la Société Française de Phlébologie le 23 octobre 1999, publiée dans la revue *Phlébologie* 2000 ; 53 : n° 2, 176.

1. LCM, Groupe de recherche et développement en contention/compression, 1, rue Figarol 65000 TARBES.

2. Service d'information et d'informatique médicales, CHU 38700 GRENOBLE.

DROIT DE RÉPONSE



Il nous semble surprenant que les auteurs, le Dr Pit-taluga et coll., aient pu ignorer l'ensemble de ces publications.

Nous sommes persuadés de leur bonne foi mais pensons qu'ils sont très mal documentés lorsqu'ils sug-

gèrent avoir trouvé deux nouvelles méthodes de diagnostic et de traitement, méthodes que nous pratiquons à l'identique depuis près de 15 ans. De même que les nombreux collègues qui ont eu la gentillesse de nous communiquer leurs résultats et dont certains se sont formés auprès de nous.

Drs J.P. Vidal-Michel et J. Emsallem