

# FAIRE MOINS pour FAIRE MIEUX

## DOING LESS to DO BETTER

D. CRETON

### R É S U M É

Les progrès techniques de la chirurgie d'exérèse sont arrivés à maturité. Nous savons faire des crossectomies avec des incisions presque invisibles et avec des artifices limitant le risque de néo-vascularisation. La maîtrise de l'invagination nous a permis de réaliser des strippings longs avec seulement 2 % de lésions neurologiques et la pratique de l'anesthésie locale réduit ce risque à presque rien. L'utilisation du Pin-stripper nous a permis de retirer un tronc saphène par une mini-incision de 2 millimètres. Les techniques d'oblitération endoveineuse thermique ou chimique permettent de supprimer les troncs saphènes sans les enlever. La plupart de ces techniques sont réalisées sous anesthésie locale en ambulatoire avec un niveau de douleur postopératoire faible.

Mais à quoi servent toutes ces techniques si elles ne sont pas contraintes par un raisonnement hémodynamique ? En effet les progrès dans les explorations hémodynamiques ont rendu obsolètes ou moins urgents beaucoup de ces progrès techniques. L'insuffisance de la valve terminale n'existe que dans 55 % des cas d'incontinence de la grande veine saphène, et, si on considère l'insuffisance ou l'absence de la valve fémorale supra-saphène (41 %), cela ne rend la crossectomie indispensable que dans 33 % des incontinences tronculaires. Quand le tronc saphène est incontinent il l'est jusqu'à la malléole seulement dans 5 % des cas. De même, en supprimant les collatérales saphènes incontinentes, le tronc saphène proximal retrouve un diamètre normal et souvent une continence normale (ASVAL).

Il est probable que certaines récidives viennent de la suppression inutile de la jonction saphéno-fémorale ou de tout le drainage de la grande veine saphène.

La précision des explorations hémodynamiques devrait nous permettre de réduire encore le nombre d'exérèses sans perdre en efficacité et peut-être même en améliorant nos résultats.

Il faudra veiller à ce que ces nouvelles techniques ne nous poussent pas, par facilité, à supprimer inutilement des veines.

**Mots-clefs :** varices, chirurgie, hémodynamique, écho-Doppler.

### S U M M A R Y

*Technical progress in varicose vein surgery has been perfected. We can perform flush ligation through almost invisible incisions and with many tricks to limit the risk of neovascularization. The great skill of invagination allows us to carry out long stripping with only 2 % of neurological injuries and using local anaesthesia allows us to reduce this risk to almost nothing. The pin-Stripper allows us to remove the saphenous trunk through a 2 mm micro incision. The techniques of endovenous chemical or thermo obliteration even allows us to suppress the trunk without removing it. Most of these techniques are carried out under locoregional anaesthesia in ambulatory setting and with a low level of postoperative pain.*

*What are these techniques used for if they are not forced by a hemodynamical reflection ? Actually, the progresses in hemodynamical explorations have made these technical progresses obsolete or at least less urgent. Terminal valve insufficiency is found only in 55 % of the cases and considering the insufficiency or the absence of the suprasaphenous femoral valve (41 %) flush ligation becomes compulsory in only 33 % of truncal insufficiency cases. In the same way the suppression of the incompetent tributaries leads the trunk to restore a normal diameter of the proximal part and frequently a normal competence (ASVAL).*

*Some recurrences could probably be induced by an unnecessary flush ligation or by the suppression of all the drainage of the great saphenous vein. The precision of the hemodynamical explorations may lead to a reduction of the amount of exeresis without loosing effectiveness and perhaps even improving the results.*

*In the future, encouraged by all these interesting new techniques, we must be careful not to remove unnecessarily too many veins.*

**Keywords :** varicose vein, surgery, hemodynamic, duplex ultrasound.

## INTRODUCTION

Depuis 20 ans la recherche a mis à notre disposition des outils plus efficaces et moins traumatisants pour enlever, fermer ou faire disparaître des varices, des troncs ou

des communications entre les systèmes veineux profond et superficiel. On peut dire qu'aujourd'hui la technique ne présente plus de problème technique. Mais que vaut une technique en liberté, aussi géniale soit-elle, si elle n'est pas soutenue par un raisonnement intellectuel.

## LES CROSSECTOMIES

Aujourd'hui les crossectomies sont réalisées sous anesthésie locale en ambulatoire ; elles peuvent être complètes, élargies [1] tout en restant atraumatiques, très peu douloureuses, en situation esthétique, c'est-à-dire au-dessus du pli inguinal, cachées dans le triangle pubien. La crossectomie n'est plus un élément douloureux de l'intervention des varices [2].

La néovascularisation a été reconnue par certains comme étant un des facteurs essentiels de la récurrence [3], pour d'autres pas toujours [4]. Même si son rôle dans la récurrence n'est pas clairement défini, on sait maintenant utiliser des moyens techniques qui permettent de limiter ce risque de néovascularisation ou de néoreflux. Le plus intéressant consiste à fermer le fascia cribriformis devant le moignon de crossectomie. Cette suture permet de diminuer significativement le risque de reflux de 25 % à 3 % [5, 6]. La suture du moignon bord à bord par un surjet permet aussi de limiter significativement le risque de néoreflux de 11 % à 3 % [7].

Aujourd'hui les explorations hémodynamiques très fines de la région saphéno-fémorale montrent que tous ces travaux de recherche concernant la crossectomie et les moyens de limiter le risque de récurrence (veinographie par microclip [8], suture du moignon par du fil non résorbable, enfouissement du moignon, colle, patch) paraissent des recherches obsolètes. En effet, dans une incertitude de la grande veine saphène, il semble que la crossectomie ne se justifie que dans 52,3 % des cas [9] ou dans 55 % des cas [10], c'est-à-dire à peu près une fois sur deux. Si on ajoute un pourcentage d'incontinence de la valve fémorale supra-saphène qui a été évalué à 41 % [10], on est obligé de constater que l'association d'une incontinence à la fois de la valve terminale saphène et de la valve fémorale supra-saphène n'est retrouvée que dans 33 % des cas des insuffisances de la jonction saphéno-fémorale ; cela signifie qu'un stripping ne doit s'associer à une crossectomie que dans un tiers des cas.

Nous savons aussi que la crossectomie ne doit jamais être systématique. Dans une incontinence de la veine saphène accessoire antérieure, la crossectomie ne se justifie absolument pas ; c'est une situation hémodynamique qui avait été déjà retrouvée dans 2,5 % des cas lors d'une étude menée en 1994 [11] ; cette incontinence est alimentée par les veines sous-cutanées abdominales et épigastriques. Une simple ligature de la saphène accessoire antérieure au ras du tronc est suffisante. Par ailleurs, l'incontinence tronculaire saphène isolée avec, seulement, une incontinence de la valve sub-terminale a été retrouvée dans 4,9 % des cas [12]. Cette incontinence est alimentée par les veines épigastriques et périnéales et respecte dans ce cas la valve terminale. En pareille circonstance, il n'y a pas non plus l'obligation de réaliser une crossectomie en faisant un stripping.

La moindre importance de la crossectomie dans le résultat du stripping a été vérifiée par les études de résultats des techniques de thermo-abliteration par radiofréquence (Closure®) [13]. On peut même dire

que son aspect néfaste a été démontré dans l'étude EVOLVeS à 2 ans qui a comparé un groupe de patients ayant bénéficié d'un stripping et un groupe de patients ayant eu une thermo-abliteration par radiofréquence (Closure®). En effet, dans le groupe Closure® sans crossectomie, le pourcentage de néovascularisations était moins important que dans le groupe des stripings classiques avec crossectomie [14].

## LE STRIPPING

Le premier stripping a été réalisé par invagination en 1905 par Keller [15]. Il a été suivi par la technique d'ablation aux anneaux par Mayo en 1906 [16] puis par le stripping par télescopage de type Babcock en 1907 [17] qui a été réalisé pendant plusieurs décennies.

Depuis, le stripping par télescopage de type Babcock a été beaucoup amélioré ; on a utilisé des strippers métalliques puis des strippers à usage unique en plastique avec différentes olives de traction. Mais malgré l'utilisation d'olives de petit calibre, il reste très agressif car ce stripping emporte la graisse périveineuse, les lymphatiques et malheureusement aussi souvent les nerfs sensitifs. Ce traumatisme neurologique est la complication majeure de ce type de stripping. Elle a été la cause de la très mauvaise réputation de cette technique pendant les 20 ou 30 dernières années [18, 19].

Les pourcentages de complications neurologiques sont en effet très impressionnants ; ils ont été rapportés entre 30 et 50 % en fonction du sens de stripping, le stripping de bas et haut étant de loin le plus agressif [20, 21]. Plus récemment, une étude réalisée par Morrison [22] rapporte, avec l'utilisation de haut en bas d'un stripper de Godmann utilisant une olive moyenne sur la partie fémorale et une petite olive pour la partie jambière, des lésions neurologiques dans 40 % des cas avec une persistance des symptômes sous la forme d'une anesthésie locale de 50 cm<sup>2</sup> dans plus de 18 % des cas. Les auteurs concluent néanmoins que l'impact négatif sur la qualité de vie de 7 % est très acceptable.

Ces complications neurologiques, responsables de séquelles douloureuses irréversibles, ont été la raison du développement important de l'invagination [23] depuis les années 80. Cette invagination beaucoup moins traumatique résout une partie du problème neurologique. En effet, l'invagination décroche la veine des tissus sans arracher le tissu périveineux. Néanmoins, il reste toujours un problème anatomique au niveau de la partie haute de la jambe en raison du croisement de la veine saphène et du nerf saphène lorsque celui-ci traverse l'aponévrose et croise en avant la veine pour venir sur la face antéromédiale de la jambe. A cet endroit, lors de l'invagination, il existe parfois un étirement inévitable du nerf ou d'une branche du nerf par une collatérale de la veine invaginée. Sous anesthésie générale, ce risque d'arrachement neurologique est imparable : il a été évalué à 2 % lors des anesthésies générales. Cet arrachement

est responsable de lésions neurologiques avec zone d'anesthésie douloureuse au niveau de la face médiale de la cheville [24].

Sous anesthésie locale et bloc fémoral, les risques neurologiques dépendent en fait du traitement de cette douleur, ressentie comme une crampe par le patient lorsqu'il existe un blocage de l'invagination à l'emplacement du croisement. Dans cette circonstance, la crampe peut être traitée soit par un antalgique puisant avec une conséquence identique à celle survenant durant une anesthésie générale, c'est-à-dire une lésion neurologique dans 1,5% des cas.

L'autre possibilité consiste à arrêter le stripping, à le reprendre dans l'autre sens et à décrocher par phlébectomie une collatérale qui vient brider l'invagination ; de ce fait, on devrait pouvoir en théorie, en étant très attentif au ressenti du patient, éviter toute lésion neurologique pendant le stripping par invagination [25].

Il est donc possible de limiter au maximum le risque de lésion neurologique pendant le stripping, de réduire le risque de traumatisme ; on peut aussi réduire le risque de fausse route en descendant le stripper de haut en bas plutôt qu'en le montant de bas en haut ; cette diminution du nombre de contre-incisions dues à des fausses routes du stripper est significative [26].

L'usage du Pin stripper nous a permis de diminuer significativement la taille de l'incision permettant d'extraire le tronc saphène [27]. L'existence d'un Pin stripper d'une longueur d'un mètre nous permet même de faire des strippings longs avec une simple incision de phlébectomie sur le dos de la cheville.

Nous savons aussi depuis 1999 supprimer le tronc saphène sans faire de stripping en utilisant la thermo-oblitération par laser endoveineux ou par radiofré-

quence Closure® (pour la partie fémorale) ou en utilisant la sclérose à la mousse sur long cathéter. Ces techniques permettent donc de supprimer le tronc complètement sans l'enlever, mais en fait, comme pour la crossectomie, quelle est la justification réelle hémodynamique de réaliser un éveinage tronculaire complet ? En effet, l'extension du reflux jusqu'au niveau de la malléole n'est retrouvée suivant les études que dans 21,8% des cas [9], dans 42,7% [28], dans 18% [29] et dans 17% [26].

Sur une étude récente des 100 dernières incontinences de la jonction saphéno-fémorale propagées sur le tronc, les longueurs d'incontinence se répartissaient ainsi (Photo 1) : 4% jusqu'à la jonction tiers moyen-tiers supérieur de cuisse, 19% jusqu'à la jonction tiers moyen-tiers inférieur de cuisse, 12% jusqu'au bord interne du genou, 55% jusqu'à la jonction tiers moyen-tiers supérieur de jambe, 7% jusqu'à la jonction tiers moyen-tiers inférieur de jambe et 4% jusqu'à la malléole. Cela signifie qu'une attitude systématique de stripping long est une erreur d'indication et une faute technique dans 96% des cas et, d'autre part, cela signifie qu'une attitude systématique de stripping court, comme le réalisent les équipes anglo-saxonnes pour limiter le risque de lésion neurologique, est une mauvaise indication une fois sur deux.

D'autres études ont montré que l'incontinence de la valve terminale avec incontinence de la saphène antérieure accessoire associée à une continence complète du tronc saphène et de la valve préterminale est retrouvée dans 8,8% des cas [30]. Dans ces circonstances, malgré une insuffisance vérifiée de la jonction saphéno-fémorale, la suppression complète du tronc n'a aucune justification.

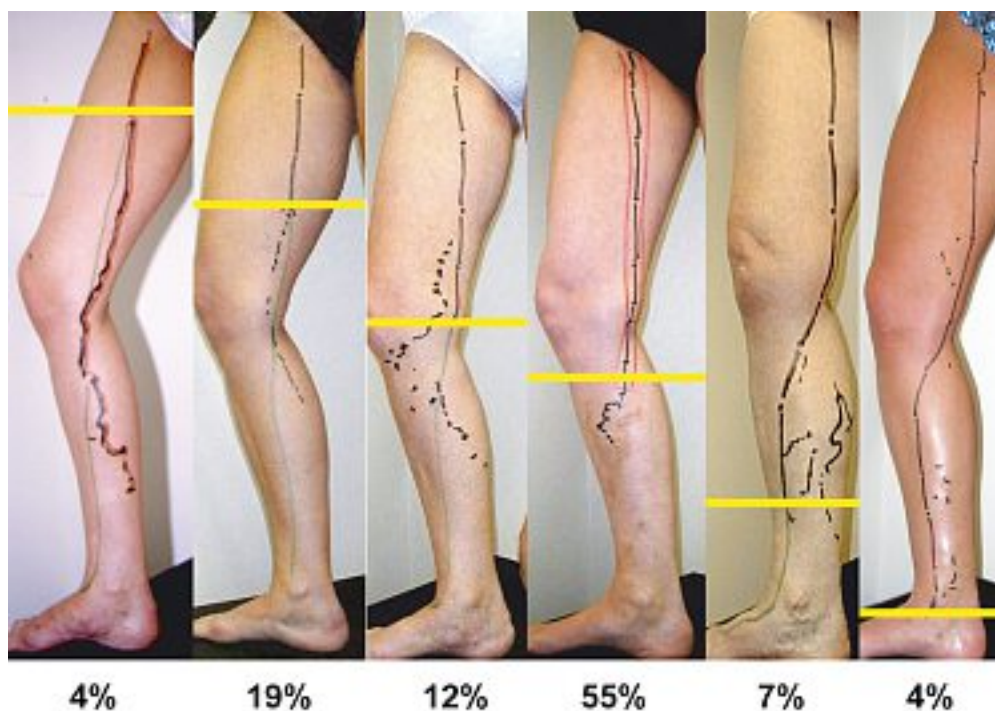


Photo 1. – Répartition des longueurs de reflux vers le bas dans les insuffisances tronculaires de la grande veine saphène quand il existe une insuffisance de la jonction saphéno-fémorale

De la même façon, lorsqu'il existe des varices réparties sur les territoires de la grande veine saphène, dans 43 % des cas le reflux concerne les collatérales du tronc en respectant le tronc lui-même [31].

Respecter les portions tronculaires continentes en retirant uniquement les portions pathologiques paraît une évidence anatomique mais on peut aller plus loin en respectant des parties tronculaires dont l'incontinence est jugée réversible. En effet, lorsqu'il existe un tronc saphène continent et une collatérale incontinente, très souvent il existe une dilatation de la partie proximale du tronc. Cette dilatation régresse de façon significative quand on supprime simplement la collatérale incontinente [32, 33].

Des auteurs ont montré que la suppression de cette collatérale incontinente faisait disparaître également l'incontinence constatée parfois dans la partie proximale du tronc [34]. Cette réflexion est à la base de la méthode Asval [35] dont les premiers résultats sont encourageants puisque, sur les 303 premiers cas de ce type opérés par une simple résection de la collatérale avec un suivi de 7,8 mois, les auteurs ont constaté la disparition du reflux dans 73,2 % des cas et une diminution de moitié du reflux dans 20,1 % des cas. Cette façon de faire permet donc de traiter le tronc sans même y toucher. Même si cette suppression du reflux ne semble pas définitive, elle mérite d'être tentée (sur 40 patients opérés (CHIVA 2), 100 % n'avaient plus de reflux à un mois et 85 % n'avaient toujours pas de reflux à 6 mois [36] ; sur 58 patients opérés avec un très bon résultat immédiat, le reflux était réapparu dans le tronc de la grande veine saphène dans 88 % des cas avant 3 ans [33]. Cette réapparition d'un reflux tronculaire est due à l'ouver-

ture de perforantes de réentrée ; cela traduit simplement l'évolution spontanée de la maladie.

## LES EXCÈS D'EXÉRÈSE

L'expérience nous montre que les exérèses intensives de varices et de tronc de drainage ne protègent pas toujours le patient du risque de récurrence, loin s'en faut. Nous avons tous à l'esprit l'image de patients présentant des varices bilatérales, multi-opérés, d'un côté seulement depuis plusieurs dizaines d'années et qui présentent une asymétrie spectaculaire de résultat avec un bien meilleur état veineux du côté qui n'a pas encore été opéré pour des raisons parfois non médicales. L'étude des résultats à 5 ans de patients opérés de récurrences dans le territoire de la grande veine saphène, chez qui avait été pratiquée une exérèse complète des varices ainsi que des troncs résiduels quand ils existaient, a montré le mauvais pronostic inévitable des patients qui ne présentent plus de voies de drainage [37]. En effet, dans cette étude, les patients qui présentaient des varices diffuses et aucun tronc saphène de drainage avaient les plus mauvais résultats (72 % étaient toujours porteurs de varices à 5 ans après une exérèse de varices pourtant complète). On peut rapprocher ces mauvais résultats de ceux de Cappelli [38] constatés à 5 ans chez les patients opérés selon la méthode de CHIVA et qui présentaient un tronc saphène non drainé (69 % étaient toujours porteurs de varices). L'apparition de varicosités postopératoires survenant quelques mois après l'intervention, majorée chez la femme en activité hormonale [24], correspond probablement aussi à ce manque de drainage (Photo 2).

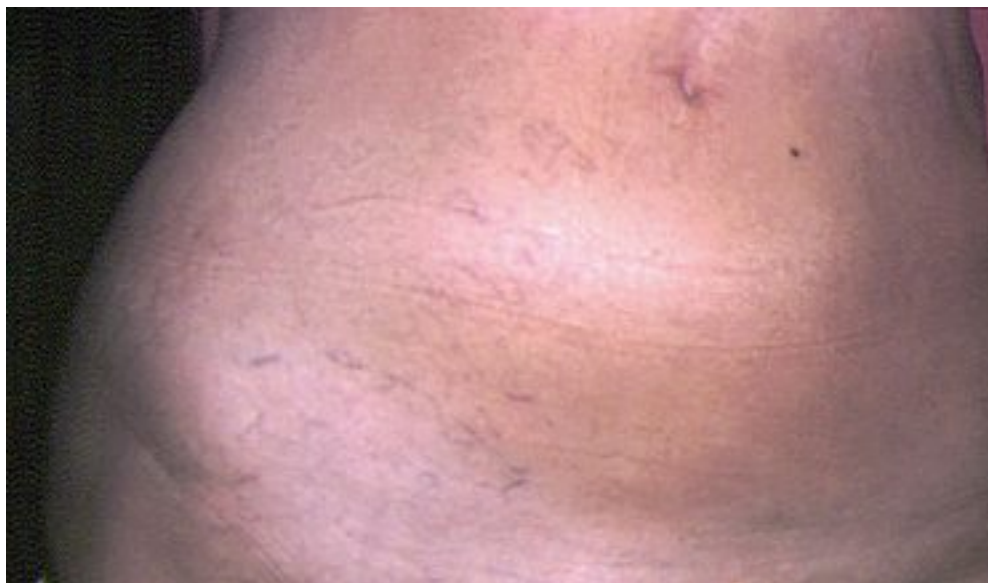

Photo 2. – Varicosités sur l'hémi-abdomen apparues chez une jeune patiente quelques mois après une crossectomie

## CONCLUSION

Malgré les évolutions techniques très intéressantes de ces 20 dernières années qui nous permettent de faire énormément de choses concernant les jonctions saphéno-fémorales et le tronc de la grande veine saphène, puisqu'on peut pratiquement les supprimer sans y toucher, il s'avère que les examens hémodynamiques très complets réalisés aujourd'hui, donnant une bien meilleure compréhension de la maladie, nous permettent très souvent de traiter les patients avec une même efficacité par des gestes chirurgicaux qui sont de plus en plus limités. En effet, la préservation du tronc saphène doit être un objectif permanent car, malgré les décalages entre l'insuffisance veineuse et la pathologie artérielle qui requiert un traitement chirurgical, il faudra dans l'avenir ne réserver les suppressions et les destructions tronculaires, qu'elles soient chirurgicales ou par thermoéveinage, que pour les portions tronculaires incontinentes et surtout dont l'incontinence est jugée définitivement irréversible.

Une nouvelle technique, aussi géniale soit elle, n'est pas forcément un progrès technique si elle n'est pas soutenue par un raisonnement hémodynamique complet. Sacrifier moins de veines dans nos traitements permet probablement de faire mieux et certainement de faire aussi bien en étant moins agressif. La seule technique, de loin la moins noble, la plus fastidieuse mais aussi la plus utile quant au résultat reste la phlébectomie.

## RÉFÉRENCES

- 1 Lefebvre Vilardebo M. The sapheno-femoral area : anatomic study and concepts for the prevention of varicose recurrences. *J Mal Vasc* 1991 ; 16 : 355-8.
- 2 Creton D., Albuissou L., Kohler F. La douleur dans la chirurgie des varices. *Phlébologie* 2005 ; 58 : 69-76.
- 3 Van Rij A.M., Jones G.T., Hill G.B., Jiang P. Neovascularization and recurrent varicose veins : more histologic and ultrasound evidence. *J Vasc Surg* 2004 ; 40 : 296-302.
- 4 El Wajeh Y., Giannoukas A.D., Gulliford C.J., Suvarna S.K., Chan P. Saphenofemoral venous channels associated with recurrent varicose veins are not neovascular. *Eur J Vasc Endovasc Surg* 2004 ; 28 : 590-4.
- 5 Glass G.M. Prevention of recurrent saphenofemoral incompetence after surgery for varicose veins. *Br J Surg* 1989 ; 76 : 1210.
- 6 Glass G.M. Prevention of recurrent saphenofemoral incompetence after surgery for varicose veins. *Phlebology* 1998 ; 13 : 3-9.
- 7 Frings N., Nelle A., Tran P., Fischer R., Krug W. Reduction of neoreflux after correctly performed ligation of the saphenofemoral junction. A randomized trial. *Eur J Vasc Endovasc Surg* 2004 ; 28 : 246-52.
- 8 Sadoun S., Dessoutter P., Bénigni J.P. Crossectomie de la grande veine saphène avec veinoraphie fémorale par micro-clips technique et résultats d'une étude prospective sur 145 patients consécutifs. *Phlébologie* 2003 ; 56 : 111-5.
- 9 Pichot O., Sessa C., Bosson J.L. Duplex imaging analysis of the long saphenous vein reflux : basis for strategy of endovenous obliteration treatment. *Int Angiol* 2002 ; 21 : 333-6.
- 10 Cappelli M., Molino Lova R., Ermini S., Zamboni P. Hemodynamics of the sapheno-femoral junction. Patterns of reflux and their clinical implications. *Int Angiol* 2004 ; 23 : 25-8.
- 11 Creton D. Influence des examens ultrasonores préopératoires pour une chirurgie d'exérèse variqueuse plus conservatrice. Évolution des techniques opératoires sur 7 ans. *Phlébologie* 1994 ; 47 : 327-34.
- 12 Jiang P. van Rij A.M., Christie R.A., Hill G.B., Thomson I.A. Non-sapheno-femoral venous reflux in the groin in patients with varicose veins. *Eur J Vasc Endovasc Surg* 2001 ; 21 : 550-7.
- 13 Lurie F., Creton D., Eklof B., Kabnick L.S., Kistner R.L., Pichot O., Schuller-Petrovic S., Sessa C. Prospective randomized study of endovenous radiofrequency obliteration (Closure<sup>®</sup> procedure) versus ligation and stripping in a selected patient population (EVOLVE Study). *J Vasc Surg* 2003 ; 38 : 207-14.
- 14 Lurie F., Creton D., Eklof B., Kabnick L.S., Kistner R.L., Pichot O., Sessa C., Schuller-Petrovic S. Prospective randomized study of endovenous radiofrequency obliteration (Closure<sup>®</sup>) versus ligation and vein stripping (EVOLVE) : two-year follow-up. *Eur J Vasc Endovasc Surg* 2005 ; 29 : 67-73.
- 15 Keller W.L. A new method of extirpating the internal saphenous and similar veins in varicose conditions : a preliminary report. *N Y Med J* 1905 ; 82 : 385-6.
- 16 Mayo C.H. Treatment of varicose veins. *Surg Gynecol Obstet* 1906 ; 2 : 385-8.
- 17 Babcock W.W. A new operation for the extirpation of varicose veins of the leg. *N Y Med J* 1907 ; 86 : 153-6.
- 18 Ramasastry S.S., Dick G., Futrell J.W. Anatomy of the saphenous nerve : relevance to saphenous vein stripping. *Am Surgeon* 1987 ; 53 : 274-7.
- 19 Soether J., Jensen H.P., Sjol N.B. Saphenous nerve injury caused by stripping of the long saphenous vein. *Acta Orthop Scand* 1987 ; 58 : 332-6.
- 20 Creton D. Éveinage conventionnel : techniques, complications, résultats. In : Kieffer E., et al. (eds). Paris, *AERCV*, 1996 : 125-43.
- 21 Sam R.C., Silverman S.H., Bradbury A.W. Nerve injuries and varicose vein surgery. *Eur J Vasc Endovasc Surg* 2004 ; 27 : 113-20.
- 22 Morrison C., Dalsing M.C. Signs and symptoms of saphenous nerve injury after greater saphenous vein stripping : prevalence, severity and relevance for modern practice. *J Vasc Surg* 2003 ; 38 : 886-90.
- 23 Van der Stricht J. La saphénectomie par invagination sur fil. *Presse Méd* 1963 ; 71 : 1081-2.
- 24 Creton D. Résultats comparés des strippings sous anesthésie générale et sous anesthésie loco-régionale. *Phlébologie* 1989 ; 42 : 121-30.
- 25 Creton D. Résultat des strippings saphène interne sous anesthésie locale en ambulatoire (700 cas). *Phlébologie* 1991 ; 44 : 303-8.
- 26 Creton D. Why insert the stripper from high to low when performing a stripping procedure ? Letter to Editor. *Phlebology* 1997 ; 12 : 118-9.
- 27 Durkin M.T., Turton E.P., Scott D.J., Berridge D.C. A prospective randomized trial of PIN versus conventional stripping in varicose vein surgery. *Ann R Coll Surg Engl* 1999 ; 81 : 171-4.
- 28 Yamaki T., Nozaki M., Sasaki K. Predictive values in the progression of chronic venous insufficiency associated with superficial venous incompetence. *Int J Angiol* 2000 ; 9 : 95-8.
- 29 Vin F., Lemasle P., Lefebvre Vilardebo M., Uhl J.F. Niveau de reflux de la grande veine saphène : indications thérapeutiques. *Phlébologie* 2004 ; 57 : 255-9.
- 30 Labropoulos N., Leon L., Engelhorn C.A., Amaral S.I., Rodriguez H., Kang S.S., Mansour A.M., Littooy F.N. Sapheno-femoral junction reflux in patients with a normal saphenous trunk. *Eur J Vasc Endovasc Surg* 2004 ; 28 : 595-9.
- 31 Seidel A.C., Miranda F. Jr., Juliano Y., Novo N.F., Dos Santos J.H., de Souza D.F. Prevalence of varicose veins and venous anatomy in patients without truncal saphenous reflux. *Eur J Vasc Endovasc Surg* 2004 ; 28 : 387-90.
- 32 Creton D. Diameter reduction of the proximal long saphenous vein after ablation of a distal incompetent tributary. *Dermatol Surg* 1999 ; 25 : 1-5.
- 33 Escribano J.M., Juan J., Bofill R., Maeso J., Rodriguez-Mori A., Matas M. Durability of reflux-elimination by a minimal invasive CHIVA procedure on patients with varicose veins. A 3-year prospective case study. *Eur J Vasc Endovasc Surg* 2003 ; 25 : 159-63.
- 34 Vidal-Michel J.P., Bourrel Y., Emsallem J., Bonerandi J.J. Respect chirurgical des crosses saphènes internes modérément incontinentes par effet siphon chez les patients variqueux. *Phlébologie* 1993 ; 46 : 143-7.
- 35 Pittaluga P., Réa B., Barbe R. Méthode ASVAL (Ablation Sélective des Varices sous Anesthésie Locale) : principes et résultats préliminaires. *Phlébologie* 2005 ; 58 : 175-81.
- 36 Zamboni P., Cisno C., Marchetti F., Quaglio D., Mazza P., Liboni A. Reflux elimination without any ablation or disconnection of the saphenous vein. An haemodynamic model for venous surgery. *Eur J Vasc Endovasc Surg* 2001 ; 21 : 361-9.
- 4 Creton D. A non draining saphenous system is a factor of poor prognosis for long term results in surgery of great saphenous vein recurrences. *Dermatol Surg* 2004 ; 30 : 744-9.
- 38 Cappelli M., Lova R.M., Ermini S., Turchi A., Bono G., Bahini A., Franceschi C. Ambulatory conservative hemodynamic management of varicose veins : critical analysis of results at 3 years. *Ann Vasc Surg* 2000 ; 14 : 376-84.