

# COMPLICATIONS INATTENDUES d'une THROMBOSE VEINEUSE DISTALE MUSCULAIRE

## UNSUSPECTED COMPLICATIONS of a DISTAL MUSCULAR VEIN THROMBOSIS

C. DANIEL

### R É S U M É

L'absence de traitement d'une thrombose veineuse profonde distale peut engendrer (outre le risque d'extension ainsi que la possibilité toujours à redouter d'embolie pulmonaire) des séquelles douloureuses et coûteuses pour la société. Ces thromboses, si elles sont négligées, peuvent être la source de séquelles obstructives et d'avalvulation à l'origine de troubles trophiques chroniques dont la prise en charge peut s'avérer très onéreuse pour la société. Nous décrivons ici une autre complication possible, associée à une thrombose veineuse récidivante, avec des conséquences musculaires graves.

**Mots-clefs :** thrombose veineuse profonde distale, dégénérescence graisseuse musculaire.

### INTRODUCTION

Certains auteurs préconisent de ne pas traiter les thromboses veineuses profondes à partir du moment où elles se situent sous la veine poplitée. Cette attitude peut être critiquée eu égard aux complications thrombo-emboliques possibles des thromboses veineuses profondes distales [1-3] mais aussi aux surcoûts engendrés par la négligence de ces thromboses veineuses sur le plan des séquelles valvulaires et obstructives. Le cas clinique que nous vous présentons apporte à notre avis d'autres voies de réflexion sur ce problème.

### OBSERVATION

Mme P.L. est une femme de 48 ans, en surpoids, traductrice de profession ; elle passe des heures assise devant son ordinateur. Elle marche peu et ne pratique

### S U M M A R Y

*Lack of treatment of a distal deep vein thrombosis may result (quite apart from the risk of extension of the thrombus and also of the ever-threatening possibility of a pulmonary embolus) in painful and costly sequelae. Neglected thromboses can lead to obstruction and to destruction of valves with the onset of chronic trophic changes the management of which may prove to be very costly to the community. The AA describe a further complication associated with recurrent thromboses and severe muscular sequelae.*

**Keywords :** deep venous thrombosis, muscular fat necrosis.

pas de sport. Elle présente des antécédents familiaux de varices et un antécédent de thrombose veineuse profonde chez sa mère en post-partum.

Le 11 juin 2002, dans les suites d'une ligamentoplastie du ligament latéral externe de la cheville droite, au retrait du plâtre, on objective une thrombose veineuse jumelle interne droite étendue malgré un traitement héparinique préventif.

Un traitement anticoagulant curatif est instauré le jour même.

Les anticoagulants sont stoppés en janvier 2003, le bilan écho-Doppler ne montrant que quelques séquelles pariétales simples sur deux veines jumelles internes sous la forme d'un épaissement fibroscléreux maximum de 3 mm sans aucun reflux valvulaire.

Fin janvier 2003, la patiente récidive une thrombose veineuse jumelle interne et soléaire du côté droit avec suspicion clinique d'embolie pulmonaire, celle-ci n'étant pas confirmée lors de l'hospitalisation (scintigraphie de ventilation-perfusion).

Elle est maintenue sous anticoagulant jusqu'à fin avril 2003. En juillet 2003 un examen hémato-biologique complet est effectué : il est totalement négatif. La patiente ne présente aucune activation de sa coagulation à ce jour ni aucune pathologie évolutive.

Il est décidé de laisser madame P.L. sous antivitamine K avec un objectif d'INR de 2,5 maximum.

En juin 2005, un avis universitaire est sollicité. En se référant aux données de la littérature anglo-saxonne, la décision est prise de stopper les anticoagulants, ce qui est effectif le 3 septembre 2005.

Le 27 septembre 2005, la patiente consulte à nouveau pour une douleur intense du mollet avec impotence fonctionnelle du membre inférieur droit ainsi qu'un important œdème inflammatoire et douloureux à la palpation. L'écho-Doppler retrouve quelques séquelles pariétales de thrombose veineuse apparemment anciennes mais pas de récurrence thrombotique. Par contre on note une importante zone hypoéchogène étendue du jumeau interne (Photo 1) avec des plages anéchogènes pouvant évoquer une déchirure musculaire. Il existe un aspect hypoéchogène global du muscle jumeau interne ainsi que du soléaire du côté droit. Il n'y a aucun signe d'épanchement inter-aponévrotique ni intramusculaire ; il n'y a pas de kyste articulaire ni de séquelle de kyste fibrosé de ce côté.

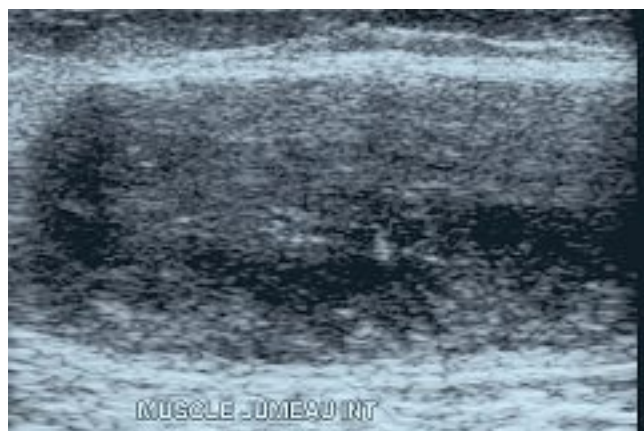


Photo 1. – Aspect hypoéchogène du muscle jumeau interne droit par rapport aux muscles adjacents

L'IRM du mollet, réalisée le 31 octobre 2005, montre (Photo 2) une involution graisseuse du muscle jumeau interne du triceps droit, et à un moindre degré externe, surtout dans sa partie inférieure avec un petit décollement de l'aponévrose entre le jumeau interne et le soléaire.

## COMMENTAIRES

– La dégénérescence musculaire graisseuse est une affection très grave aboutissant à une sclérose rétractile avec atrophie musculaire.

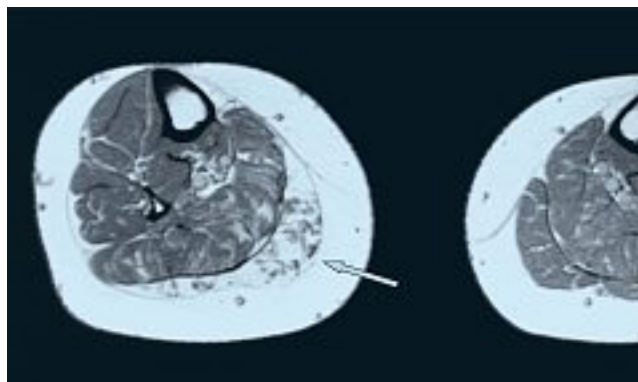


Photo 2. – Dégénérescence musculaire graisseuse : on distingue bien la différence de structure à droite (flèche) par rapport au côté opposé

Nous n'avons pas retrouvé dans la littérature de description de cas similaires dans les suites d'une thrombose distale. Cependant, des observations concernant l'apparition d'une dégénérescence musculaire graisseuse sont décrites dans certains traumatismes locaux et en présence d'une instabilité musculaire, essentiellement dans les suites d'une rupture de la coiffe des rotateurs [4].

Dans le cas présenté ici, il n'y avait eu aucune rupture musculaire ni tendineuse et la ligamentoplastie intéressait le ligament latéral externe uniquement ; il n'y a pas eu de séquelles articulaires ni ligamenteuses. On ne peut donc retenir une origine traumatique musculaire. La première thrombose a été découverte à l'ablation du plâtre et seuls les épisodes répétitifs de thromboses musculaires peuvent être évoqués comme facteur inflammatoire local. Ces épisodes thrombotiques, y compris l'épisode initial, ont à chaque fois été très inflammatoires et douloureux. Ainsi, il est possible que cet état inflammatoire soit à l'origine d'une fragilisation du muscle jumeau interne en appui (rappelons également que cette patiente est en surpoids).

– En 2006, faut-il traiter les thromboses veineuses profondes distales sous-poplitées ? Voici quelques éléments de réponse.

En l'absence de traitement, ce type de thrombose distale n'est pas dénué de complications emboliques et présente également un risque d'extension proximale [2, 3, 5, 6]. Les séquelles (valvulaires et thrombotiques) sont souvent très lourdes et entraînent une dégradation tissulaire importante (troubles trophiques, ulcères douloureux insomniants et récidivant souvent malgré le port d'une contention forte). Et que dire de la qualité de vie des patients...

– La décision de ne pas traiter un épisode de thrombose veineuse aiguë sous-poplitée n'est peut-être pas plus économique que la prise en charge de toutes les séquelles engendrées par l'absence de traitement [7]. Dans le cas particulier, celles-ci risquent d'être fort lourdes sachant que cette patiente est encore en activité professionnelle.

## CONCLUSION

Face à des patients présentant des thromboses veineuses récidivantes d'allure inflammatoire, on est en droit de se demander s'il ne faut pas, en l'absence d'autre possibilité thérapeutique validée, continuer les AVK avec un INR proche de 2,5.

Cette attitude nous paraît économiquement fondée et également répondre en 2006 à la nécessité de prévenir les complications et les séquelles, de soulager la douleur du patient et son angoisse face à la récurrence et ainsi être à même d'améliorer sa qualité de vie.

## RÉFÉRENCES

- 1 Pellegrini V.D., et al. Embolic complications of calf thrombosis following total hip arthroplasty. *J Arthroplasty* 1993 ; 8 : 449-57.
- 2 Nielsen H.K., Husted S.E., Krussel L.R., Fasting H., Charlesz P., Hansen H.H. Silent pulmonary embolism in patients with deep venous thrombosis. Incidence and fate in randomized, controlled trial of anticoagulation versus no anticoagulation. *J Intern Med* 1994 ; 235 : 457-61.
- 3 Daniel C. Faut-il rechercher systématiquement les thromboses veineuses distales ? A propos d'un cas documenté de thrombose veineuse tibiale postérieure avec embolie pulmonaire. Communication aux III<sup>èmes</sup> rencontres internationales franco-vietnamiennes de pathologie cardio-vasculaire médico-chirurgicales, Hué, 14 au 17 décembre 2005.
- 4 Goutallier D., et al. Fatty muscle degeneration in cuff rupture : pre and postoperative evaluation by CT scan. *Clin Orthop Relat Res* 1994 ; 304 : 78-83.
- 5 Lagarstedt C.I., Olsson C.G., Fagher B.O., Oqvist B.W., Albrechtsson U. Need long-term anticoagulation treatment in symptomatic calf-vein thrombosis. *Lancet* 1985, 2 ; 8454 : 515-8.
- 6 Belcaro G., Laurora G., Cesarone M.R., De Sanctis M.T., Incandela L., Dugall M., Mezzanotte L. Prevention of the extension of distal deep venous thrombosis. A randomized controlled trial with a 6-month follow-up. *Minerva Med* 1997 ; 88 : 507-14.
- 7 Berqvist D., Jendteg S., Johansen L., Persson U., et al. Cost of long-term complications of deep venous thrombosis of the lower extremities : an analysis of a defined patient population in Sweden. *Ann Int Med* 1997 ; 126, 6 : 454-7.