

APPORTS de NOUVELLES TECHNOLOGIES ULTRASONOGRAPHIQUES (B-FLOW, SRI et X-CROSS-BEAM) dans les EXPLORATIONS des SYSTÈMES VEINEUX SUPERFICIELS

CONTRIBUTION of NEW ULTRASONOGRAPHIC TECHNOLOGY
(B-FLOW, SRI, X-CROSS-BEAM) in the ASSESSMENT of the SUPERFICIAL VEIN SYSTEM

V. CRÉBASSA

R É S U M É

Les nouvelles technologies telles que le mode B-flow, le mode d'acquisition « X-Cross-Beam » et l'algorithme de traitement des informations SRI nous permettent de visualiser différemment les flux artériels et veineux tant physiologiques que pathologiques. Elles permettent une nouvelle approche des structures pariétales et endoluminales (thrombus, scléros, plaques artérielles) ainsi que le contrôle des thérapeutiques comme la sclérose écho-guidée à la mousse sous un angle que nous ne pouvions imaginer jusqu'alors. Aucune de ces nouvelles technologies n'utilise l'effet Doppler ou les post-traitements informatiques que nous connaissions jusqu'alors. C'est sans doute pour cela que les flux, les parois et leurs comportements nous apparaissent différemment. C'est en cela qu'elles sont complémentaires des modes Doppler utilisés jusqu'à présent.

Nous envisageons ici leurs intérêts notamment dans l'exploration des jonctions saphéno-fémorales (JSF) ou saphéno-poplitées (JSP) ou dans les sténoses carotidiennes et étudions les prémices de nouveaux signes échographiques (Vortex, cœur lipidique).

Dans ce travail, seuls les signes les plus évidents nous sont apparus mais de nombreux travaux complémentaires sont indispensables pour permettre de les valider en pratique quotidienne d'autant que certains pourraient remettre en cause à l'avenir quelques « dogmes » d'aujourd'hui.

Mots-clefs : B-flow ultrasound, SRI, X-Cross-Beam, Vortex, jonction saphéno-fémorale, jonction saphéno-poplitée, valvules, sténose carotidienne, sclérose mousse, thrombose.

L'arrivée de nouvelles technologies dans l'étude échographique des vaisseaux et des flux sanguins change nos habitudes, notre pratique au quotidien et, sans doute, nos diagnostics.

Le mode B-flow est un mode d'imagerie des flux en mode B ne faisant pas appel à l'effet Doppler ; le mode d'acquisition dit « X-Cross-Beam » permet de limiter les cônes d'ombre ainsi que l'effet de tangence ; l'algo-

S U M M A R Y

New technologies such as mode B-flow, acquisition mode « X-Cross-Beam » and information treatment algorithm SRI allow to show differently the arterial and venous streams as well physiological as pathological. They allow a new approach of parietal structures and endoluminales (thrombus, scléros, arterial patches) and the control of therapeutics as sclerosis echo guided in the foam under an angle which we couldn't imagine hitherto.

None of these new technologies use Doppler effect or computer post-treatments which we knew hitherto. It's certainly for this reason that streams, walls and their behaviors appear differently. It's for that they are additional modes Doppler used until now.

We envisage here their interests notably in the investigation of saphénofémoral (JSF) or saphenopopliteal (JSP) junctions or in carotid stenosis and we study the beginnings of new signs échographiq Vortex, heart lipidics).

In this work only the most obvious signs appeared but numerous additional works are indispensable to allow to validate them in our daily practice as far as some people could question some current « dogmae ».

Keywords : B-flow ultrasound, SRI X-cross-Beam, Vortex, saphénofémoral junction, saphenopopliteal junction, valves, carotid stenosis, sclerosis foam, thrombosis.

ritme de traitement des informations SRI (Speckle Reduction Imaging) élimine les « bruits » permettant une image comparable à la qualité de celle de l'imagerie par résonance magnétique (IRM) dont il est issu.

Nous exposons ici notre expérience débutante de ces nouveaux moyens d'investigations en espérant qu'elle suscitera l'intérêt de quelques-uns et qu'à plusieurs nous prouverons leur utilité.

Instima : Institut Méditerranéen d'Angiologie, Service d'Explorations fonctionnelles vasculaires, Hôpital Saint-Joseph, 13000 MARSEILLE.

© Éditions Phlébologiques Françaises, vol. 59, n° 3/2006, p. 221-230

LE MODE B-FLOW [1-6]

Théorie

C'est un mode d'imagerie des flux sanguins artériels ou veineux en mode échographique, c'est-à-dire en mode B, ne faisant pas appel à l'effet Doppler. Il permet la visualisation directe des échos des éléments figurés échogènes du sang.

En échographie, la résolution de l'image (de contraste, spatiale et temporelle) est meilleure si le faisceau incident est perpendiculaire à l'interface rencontrée. Cette interface est la surface séparant deux tissus biologiques d'impédance acoustique différente. L'image échographique est de meilleure qualité si l'angle du faisceau incident d'ultrasons est à 90° (Schéma 1).

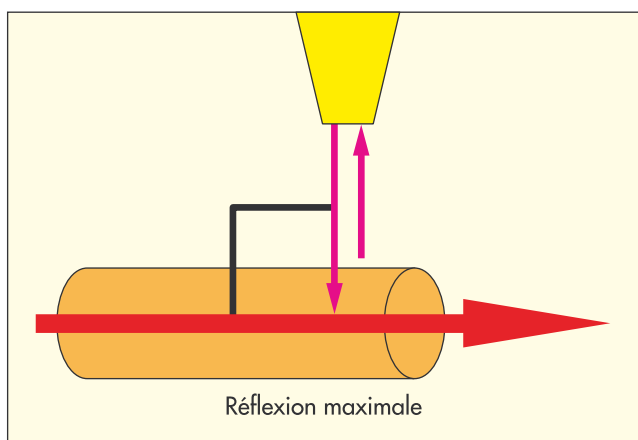


Schéma 1. – La réflexion est maximale si le faisceau incident est perpendiculaire à l'interface

L'effet Doppler est lié au fait que « tout phénomène périodique propagé est perçu par le récepteur à une fréquence différente de la fréquence d'émission s'il existe un déplacement relatif entre les deux ».

Sa traduction mathématique (Schéma 2) en est la suivante :

$$\delta F = 2F_e (C/V) \text{Cos}\theta$$

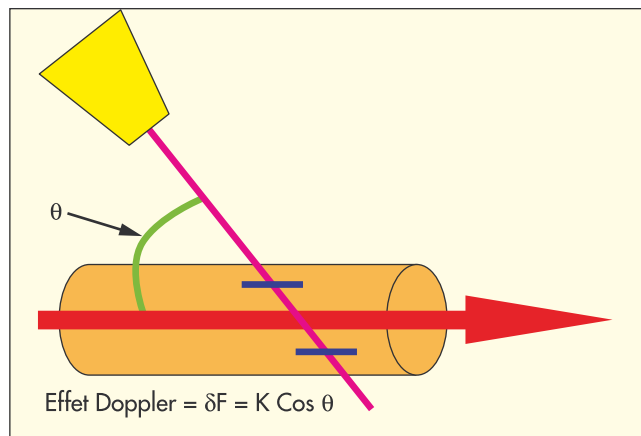


Schéma 2. – Rôle du cosinus dans l'acquisition des informations selon l'effet Doppler

Nous visualisons immédiatement le rôle du cosinus de l'angle (Schéma 3).

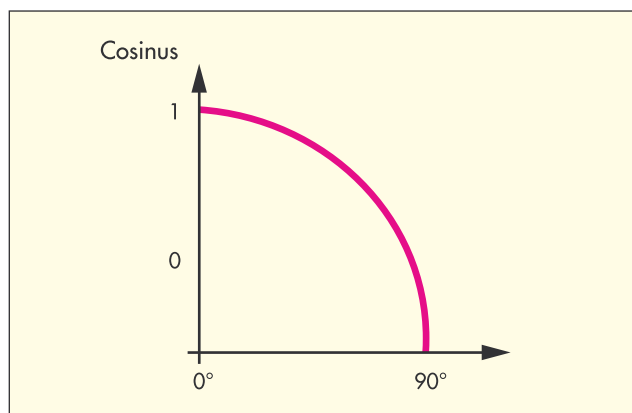


Schéma 3. – Le cosinus diminue quand l'angle entre le faisceau incident et la direction du flux augmente, réduisant et annulant l'effet Doppler

Ainsi plus l'angle se rapproche de zéro, plus le cosinus se rapproche de 1 ; plus il est élevé, plus le cosinus est proche de zéro et annule l'effet Doppler. Il ne peut y avoir de flux à 90° avec l'effet Doppler sans « artefacts » aléatoires (gains, persistance...). Il existe donc une opposition entre une imagerie des flux avec l'effet Doppler (angle du faisceau incident le plus faible possible) et l'image du vaisseau en mode échographique (angle le plus perpendiculaire possible). Ce qui se traduit en pratique par un adage simple :

« Entre Doppler et échographie, il faut choisir ».

Le mode B-flow permet de visualiser les flux et l'image échographique en un même temps, sans compétition, à 90°. **En effet, l'image est obtenue par soustraction d'une image échographique avec une autre image échographique.** La différence entre ces deux images correspond aux mouvements, c'est-à-dire au flux. Ce flux peut être visionné seul ou avec l'image échographique (avec ou sans fond).

Cette imagerie échographique dynamique est de meilleure qualité si le faisceau incident d'ultrasons est perpendiculaire à l'interface, ici la paroi du vaisseau. (Schéma 1). **Les flux sont ainsi visualisables à 90°.**

Du fait de cette soustraction, **aucun débordement n'est possible** sur les parois vasculaires ou sur un thrombus.

Dans les artères, la précision des mesures des plaques semble meilleure tout en étant plus fiable. Notre étude intermédiaire comparant les mesures de 10 sténoses significatives de carotides internes en préopératoire en mode B-flow à leurs moulages en silicone est encourageante (Photo 1). Un nombre plus important de mesures est toutefois indispensable pour confirmer cette suspicion.

Cette soustraction empêche le flux de « baver » sur les parois en masquant ou réduisant l'importance d'un

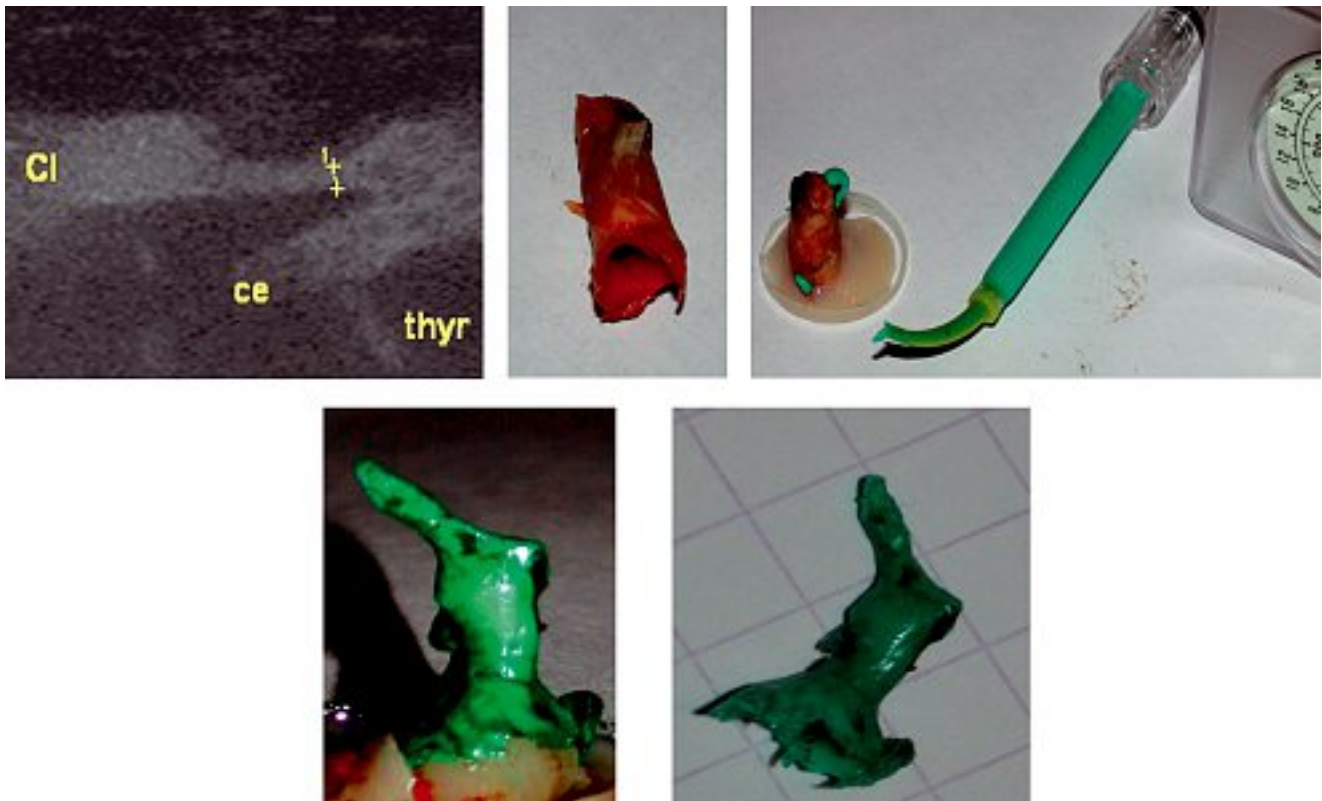


Photo 1. – Comparaison d'une sténose carotidienne en mode B-flow à son moulage en silicone sous pression (pression artérielle du patient lors de l'examen ultrasonographique)

thrombus veineux ou d'une plaque athéromateuse artérielle. Aucune modification de paramétrage ne permet, par ailleurs, de « forcer » l'imagerie des flux comme c'est le cas en Doppler où l'on parle alors d'overpainting. En Doppler le débordement des flux sur d'autres structures rend cette exploration « praticien dépendant ». En effet, nous pouvons tous, aisément, faire disparaître dans un flux Doppler un thrombus non occlusif ou une surcharge athéromateuse grâce à l'existence de seuils réglables. Ce n'est pas le cas en mode B-flow, limitant ainsi le caractère « opérateur dépendant ».

Complémentarité théorique du B-flow et du Doppler

Il existe une **complémentarité théorique** entre le mode B-flow et l'effet Doppler liée à la complémentarité d'angle du faisceau incident d'ultrasons par rapport à la direction du flux (Schéma 4).

Intérêts du B-flow en pratique quotidienne

Ce mode d'exploration permet de ne plus « jongler » avec l'orientation du volume d'échantillonnage et des seuils des modes Doppler, ces manipulations devenant fastidieuses lors de l'exploration des jonctions saphéniennes. Grâce au B-flow, il semble possible de **tout explorer en un même temps** (flux ascendants, descendants, physiologiques ou non et image échographique), ce qui facilite notamment l'étude des segments inter-valvulaires et ce notamment avec le B-flow couleur directionnel.

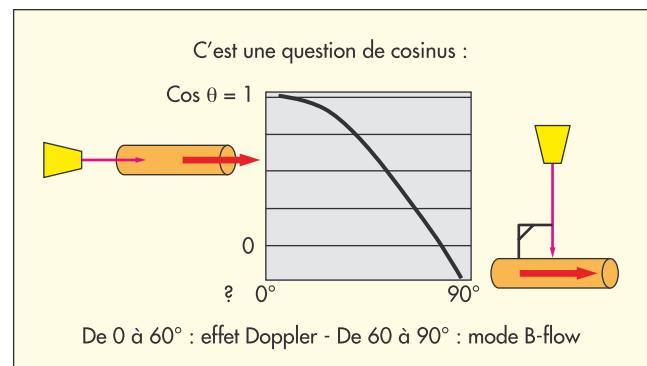


Schéma 4. – Complémentarité d'angle du faisceau incident d'ultrasons entre le mode B-flow et l'effet Doppler

Cette technologie permettrait un **renforcement des structures pariétales et endoluminales** (thrombus et valves) et une **détection des flux filiformes à faibles vitesses** : flux résiduels en périphérie d'un thrombus (Photo 2), recanalisation débutante, sommet fixé ou non.

Par ailleurs les **perforantes** sont plus facilement détectées et la visualisation des éléments figurés du sang permet l'étude de leur continence (Photo 2).

La précision dans la mesure des flux (pas de débordement) n'a une importance que relative dans l'exploration des flux veineux alors qu'elle devient essentielle dans l'étude des flux artériels.

En revanche, le B-flow nous a permis de découvrir un nouveau signe échographique et une nouvelle don-

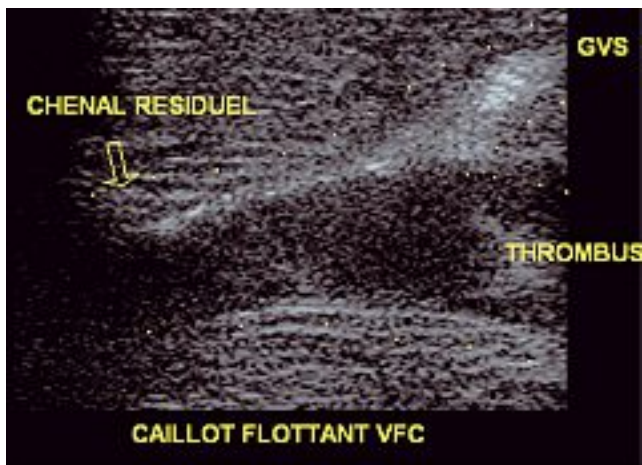


Photo 2. – Flux résiduel antérieur à un caillot enclavé dans la veine fémorale commune

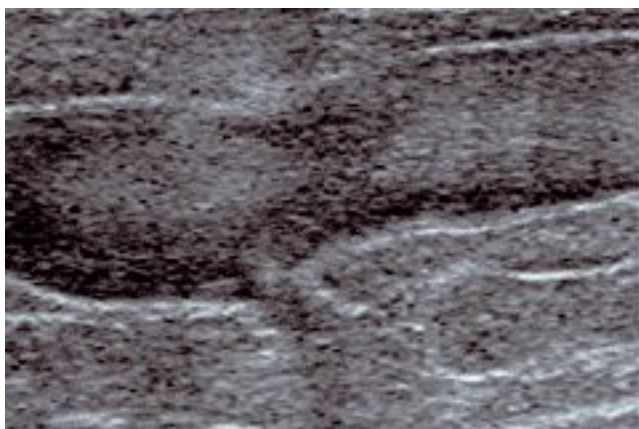


Photo 3. – Perforante incontinente en mode B-flow

née hémodynamique que nous avons nommée **Vortex ou tornade érythrocytaire**. En effet, un véritable **tourbillon** se crée s'il existe une différence de pression suffisante entre l'amont et l'aval d'une plaque dans une artère ou d'un thrombus dans une veine. Plusieurs conditions semblent nécessaires à l'apparition d'un tel tourbillon [7] et, en médecine vasculaire, nous retiendrons essentiellement deux critères générateurs de cet écoulement tourbillonnaire :

– **le degré de sténose** dans un système à haute pression qui peut suffire à lui seul à créer un tel écoulement ;

– **l'étirement du Vortex**, c'est-à-dire la longueur de la sténose artérielle ou du thrombus dans un système à basse pression, comme c'est le cas dans un système veineux où un thrombus non occlusif peut générer un tourbillon.

Les hématies se positionnent sur le pourtour de ce Vortex dessinant un « entonnoir d'échos » qui est visualisé en imagerie B-flow par un **vide d'échos dans le centre du tourbillon** se traduisant par un « V » en coupe longitudinale et comme un « O » en coupe transversale (Photo 4).

Décrit dans les sténoses carotidiennes, ce Vortex semble être le siège de l'accélération maximale des vitesses. Il se situe à l'entrée de la plaque, à la zone de convergence des flux. Apparaît-il systématiquement ? Permettra-t-il d'établir de nouveaux rapports carotidiens de vitesses ?

La visualisation du jet post-sténotique au sein de turbulences permet d'adapter l'angle du faisceau incident d'ultrasons en réduisant le volume d'échantillonnage au jet lui-même. Cette amélioration des mesures sur le jet post-sténotique améliore-t-elle la cohérence des rapports carotidiens systolique et diastolique ?

Le Vortex est décrit dans les sténoses artérielles mais existe également dans les thrombi longs, non occlusifs, sur des veines collectrices comme, par exemple, la veine axillaire.

TECHNOLOGIE X-CROSS-BEAM

C'est une particularité de la construction de l'image échographique basée sur le fait que **les faisceaux incidents d'ultrasons ne sont pas parallèles entre eux**. La réflexion des ultrasons sur les parois latérales d'un vaisseau en coupe transversale est donc possible, la diffusion en est atténuée.

Ceci permet de **réduire l'effet de tangence** sur les bords d'un vaisseau (Photo 5), de **diminuer les cônes d'ombre** créés par des plaques calcifiées ou

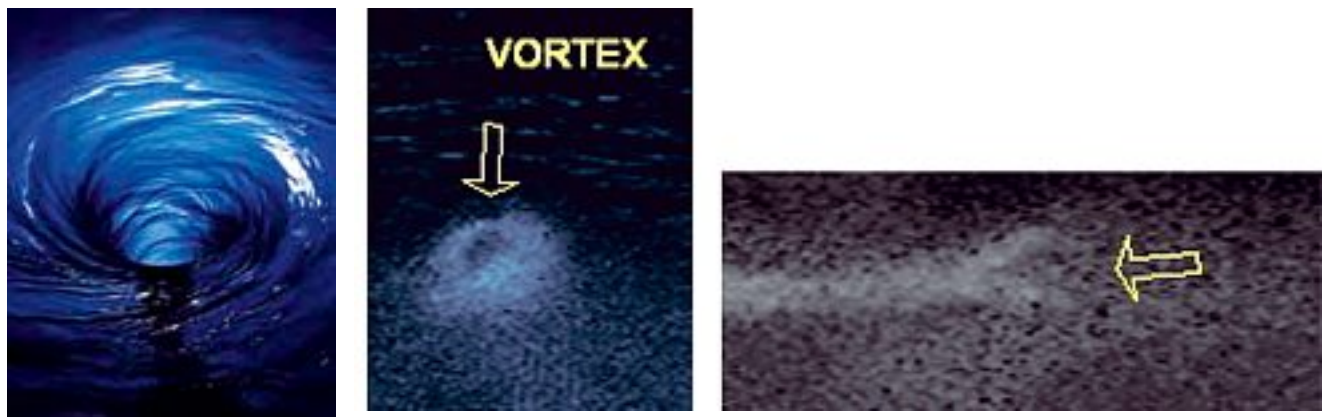


Photo 4. – Les hématies se positionnent sur le pourtour du tourbillon ou Vortex. Le vide central (liquide sans éléments figurés) est visualisé en coupe longitudinale (« V ») et transversale (« O ») par un vide d'échos

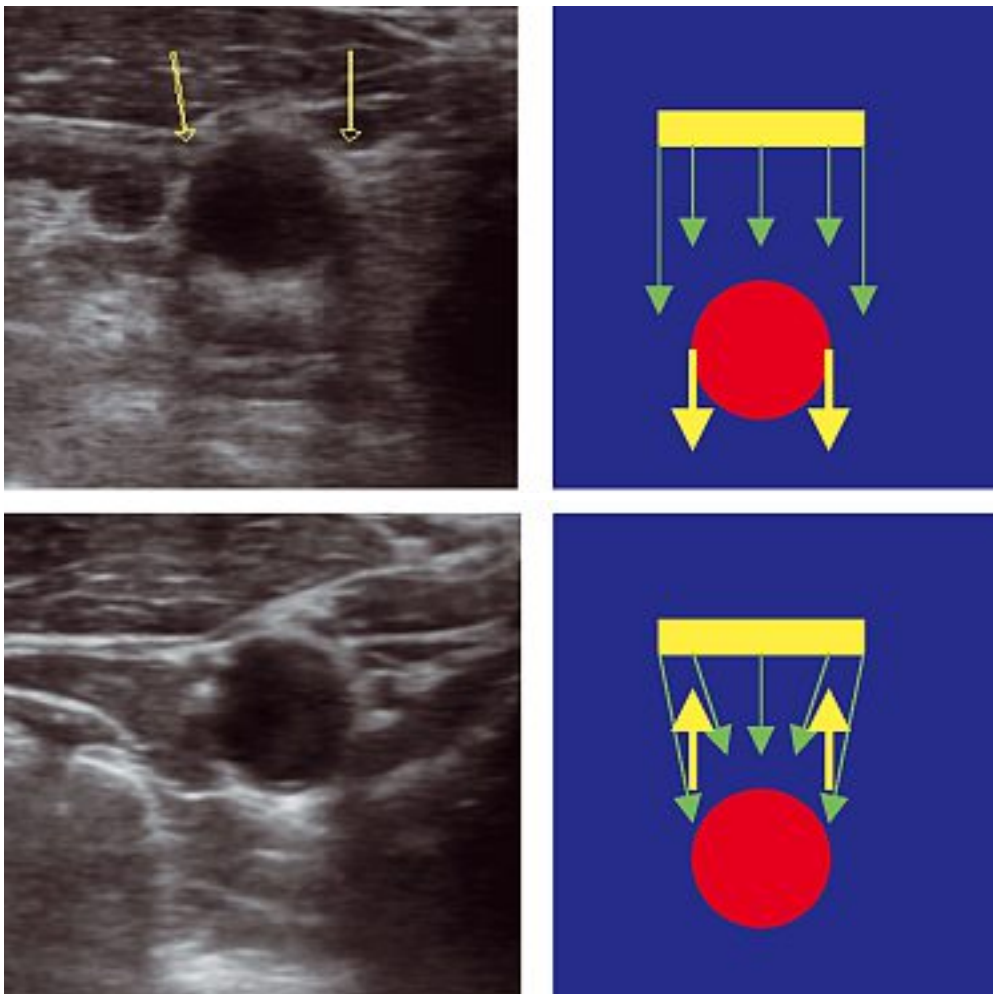


Photo 5. – X-Cross-Beam. Noter l'amélioration des effets de tangence et la paroi postérieure du vaisseau (ici une carotide primitive)

des thrombi résiduels calcifiés et de diminuer les cônes d'ombre créés par des interpositions aériques comme celles que nous créons lors d'un traitement endoveineux à la mousse en visualisant la paroi postérieure veineuse (vaso-spasme ou dilacération postérieure), voire une extravasation postérieure à la veine traitée.

SPECKLE REDUCTION IMAGING : SRI [8-10]

Les images échographiques sont ternies par un artefact inhérent aux ultrasons que l'on nomme « mouchetures » ; ce sont des interférences complexes créées par des réflecteurs de plus en plus proches et que la résolution des systèmes échographiques ne permet pas d'éliminer. Ces mouchetures que l'on peut également décrire comme étant une texture granulaire aléatoire obscurcissent les images échographiques : c'est ce que l'on désigne par « bruit ». Cet algorithme permet la **nette amélioration de ces bruits** en améliorant la résolution du contraste et la netteté générale de l'image, sans perte ni au niveau de la trame, ni dans la résolution de détails ; et il renforce les contours et bordures.

Dans l'étude de l'architecture des plaques carotidiennes, cet algorithme semble permettre une meilleure visualisation de l'échogénicité de la plaque et de son caractère homogène ou non.

A l'étage coronaire, les thromboses aiguës surviennent sur des sténoses de moins de 50 % dans 65 % des cas. Ainsi l'événement aigu, dans ce cas l'infarctus du myocarde, n'est pas lié au pourcentage de sténose mais à la notion de fragilité de ces plaques et à leurs complications [11]. Cette fragilité pourrait être liée au centre athéromateux (cœur lipidique) de par sa taille (supérieure à 30 % du volume de la plaque), sa composition (les esters de cholestérol la rendent plus souple que le cholestérol libre) et sa proximité de la surface de la plaque [12, 13]. Cette fragilité est également liée à la chape par son épaisseur et sa composition (sa richesse en collagène, glycosaminoglycanes, cellules musculaires lisses et la raréfaction en macrophages la rendent plus résistante). Par ailleurs une activité inflammatoire est la preuve de son évolutivité [14, 15].

Qu'en est-il de ces plaques carotidiennes avec un cœur lipidique (*Photo 6*) dont le risque emboligène semble être plus important que leur degré de sténose ?

On sait que la composition de la plaque modifie son échogénicité : une plaque homogène est caracté-

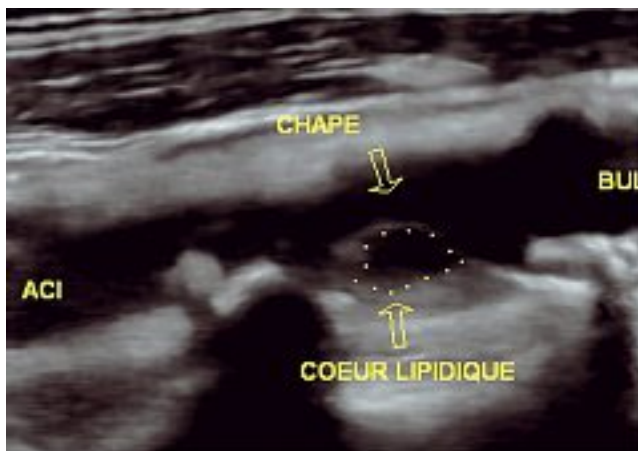


Photo 6. – Cœur lipidique à l'origine d'une carotide interne en SRI

sée par un contenu fibreux, une plaque hétérogène par un contenu variable d'hémorragie, de lipides, de cristaux de cholestérol, de perte de substance ou de nécrose [16]. L'échogénéicité semble augmenter avec le pourcentage de collagène, l'hypo-échogénéicité avec la concentration lipidique, l'hyper-échogénéicité avec le contenu calcique.

La fragilité de la plaque est liée à ses composantes inflammatoire et hémorragique :

- Son caractère inflammatoire :

Goncalves [17] montre que les plaques présentes chez les patients ayant présenté un signe clinique sont plus riches en AND et en protéines solubles (cellules inflammatoires). De surcroît, elles contiennent plus de lipides [18]. Schumacher [19] étudie les plaques carotidiennes internes intactes après éversion chirurgicale, tant d'un point de vue histologique qu'immunologique, chez des patients symptomatiques et asymptomatiques. Il utilise des marqueurs de l'inflammation et démontre que l'hypo-échogénéicité a une valeur prédictive de risques de rupture et qu'il existe une forte association entre ces plaques inflammatoires et lipidiques et les patients symptomatiques.

- Son caractère hémorragique :

Merritt [20] constate que la présence d'hémorragies est 4 fois plus fréquente dans les plaques prélevées chez les patients symptomatiques que chez les patients asymptomatiques. Ces hémorragies, ainsi que les lipides, sont hypo-échogènes alors que la fibrose et les calcifications sont hyper-échogènes [21]. Lusby [22] rapporte 92 % d'hémorragies au sein de la pièce d'endarterectomie réalisée pour un accident ischémique cérébral transitoire (AIT) contre 27 % chez les patients asymptomatiques. Le délai entre les symptômes et la chirurgie est de moins de trois semaines. Ces résultats semblent plus fiables que ceux de Feeley [23] car, chez cet auteur, le délai entre les symptômes et l'opération est de 16 semaines. Barnett [24] rapporte que les patients porteurs de sténoses serrées de la carotide interne ont plus de risques opératoires s'ils ont des ischémies cérébrales scannographiques sans traduction clinique. Cette démonstration est en faveur d'embolisations préalables. Ces hémorragies sont intégrées dans la plaque.

Certains auteurs ont réalisé des études utilisant l'écho-Doppler comme moyen d'identification des plaques vulnérables en évaluant leur échogénéicité [25]. Une faible échogénéicité étant la preuve d'hémorragies et d'une accumulation lipidique, une hyper-échogénéicité celle d'une fibrose [26-28]. Afin d'éliminer la subjectivité éventuelle de l'œil humain, cette échogénéicité a été mesurée par un logiciel mesurant les niveaux de gris ; les plaques avec un faible niveau de gris sont plus fréquemment retrouvées chez les patients avec un infarctus cérébral démontré (TDM) ; elles semblent également prédictives de risques cérébraux.

En pratique clinique, la distinction échographique entre hémorragie intra-plaque et cœur lipidique n'est pas fondamentale puisque ces deux lésions sont responsables de plaques instables [29] dont l'éventuelle approche thérapeutique est identique.

Les plaques hypo-échogènes lipidiques ou hémorragiques sont plus souvent présentes chez les patients ayant une « clinique cérébrale » et une TDM pathologique [30, 31]. Ceci est confirmé par d'autres études [32, 33] dont le but est d'évaluer les bifurcations carotidiennes par échographie. Les plaques échogènes avec de la fibrose et une chape épaisse sont plus fréquentes chez les patients asymptomatiques [30, 31].

La localisation du cœur lipidique à proximité de la lumière vasculaire résiduelle est un facteur de risque d'ulcération de la plaque [12] et cette localisation au sein d'une plaque hypo-échogène sans chape fibreuse décelable est une caractéristique des plaques cliniquement symptomatiques [13].

Ainsi, l'algorithme SRI permet une meilleure détection et caractérisation des cœurs lipidiques. Peut-être pourrions-nous ainsi espérer d'autres critères prédictifs d'accidents ischémiques cérébraux liés au caractère emboligène d'une plaque carotidienne, même si elle n'est pas hémodynamiquement significative.

QU'EN EST-IL EN PRATIQUE QUOTIDIENNE DANS L'EXPLORATION DU SCARPA VEINEUX, DES THROMBI, DE LA SCLÉROSE À LA MOUSSE ÉCHO-GUIDÉE... ? [34-37]

Le renforcement des échos intraluminaux permet une meilleure visualisation des valvules et de leur physiopathologie. Ceci nous aide à mieux comprendre les « jeux » valvulaires aux jonctions saphéno-fémorales et saphéno-poplitées et notamment le rôle des collatérales de ces jonctions dans la fermeture des valves préterminales.

Le segment inter-valvulaire est compris entre les valvules préterminales et terminales des jonctions saphéno-fémorales et saphéno-poplitées (Photo 7). L'étude des valves et de leurs fermetures séquentielles rappelle la fermeture des valves mitrales cardiaques avant l'ouverture des sigmoïdes aortiques. Le B-flow permet l'étude de la continence valvulaire en même temps que celle des flux sanguins.

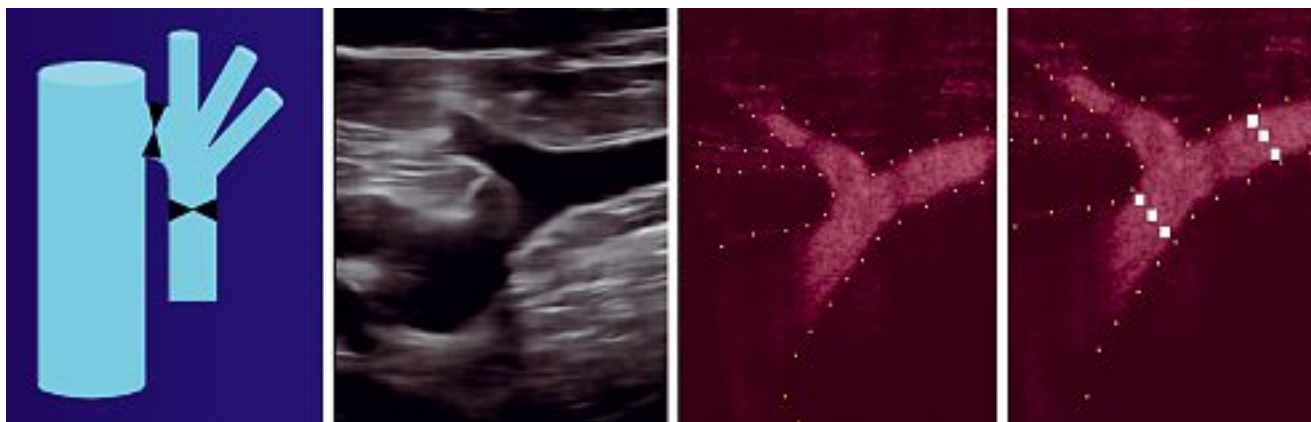


Photo 7. – Schématisation du segment inter-valvulaire puis visualisation en traitement SRI et en mode B-flow

Lorsque la grande veine saphène se draine dans la veine fémorale commune, les valvules terminales empêchent le sang de revenir dans la jonction. Les collatérales à flux descendants physiologiques (veines sous-cutanées abdominales, circonflexes, épigastriques...) viennent se drainer (Schéma 5-1) dans ce segment inter-valvulaire, permettant la fermeture des valvules préterminales (Schéma 5-2). Les valvules terminales s'ouvrent à nouveau, permettant le drainage des veines descendantes, avant de se refermer jusqu'au prochain reflux profond (Schéma 5-3). Il existe donc un jeu valvulaire (Schéma 5) qui s'adaptera à diverses situations de posture.

A la jonction saphéno-poplitée, le prolongement axial ou post-axial peut être incontinent (alimentation par une perforante isolée, veines d'origine périnéale, incontinence de la grande veine saphène transmise par la veine de Giacomini, incontinence de la saphène accessoire antérieure de cuisse avec écharpe de cuisse...). Cette incontinence peut léser la valvule préterminale alors que la valvule terminale reste fonctionnelle.

L'algorithme SRI permet de mieux analyser l'écho-structure du thrombus et le B-flow de visualiser le développement des vasa-vasorum (Photo 8).

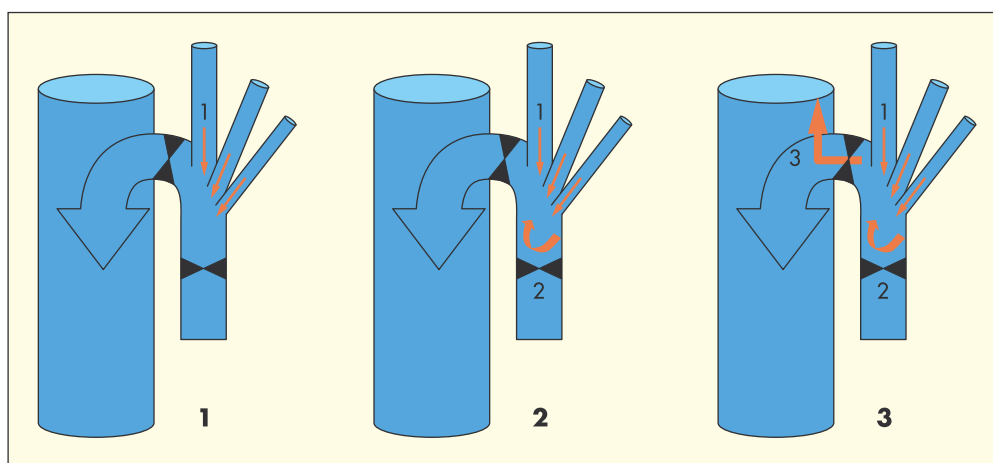


Schéma 5. – Jeu valvulaire et de pression dans le segment inter-valvulaire

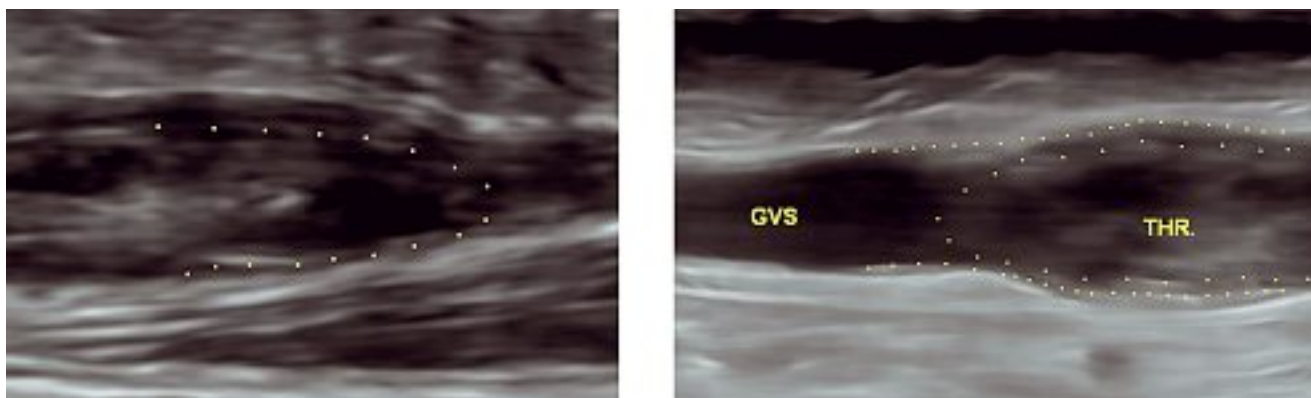


Photo 8. – L'image apparaît « lissée ». Thrombi en traitement SRI

Le renforcement des structures endoluminales et pariétales permet une meilleure visualisation de la thrombose, de son écho-structure, de son adhésion aux parois et de son éventuelle mobilité (Photo 9). Que deviennent ces différents thrombi ? Existe-t-il des pronostics de recanalisation ou de dévalvulation différents ?

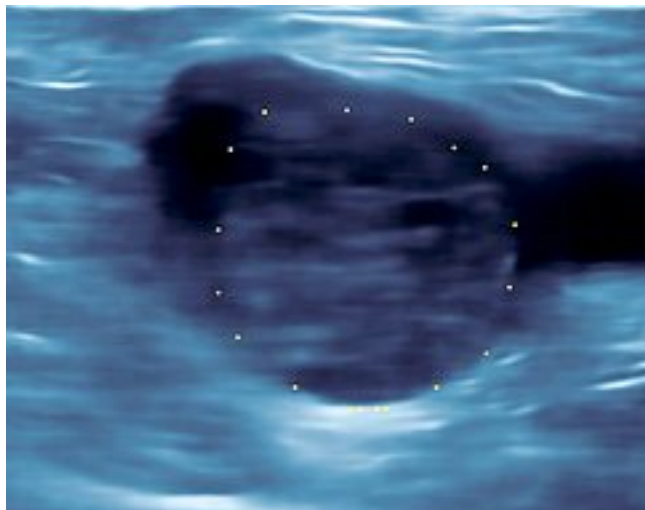


Photo 9. – Thrombus non adhérent dans la veine fémorale commune à l'abouchement de la grande veine saphène

Par ailleurs, **les flux résiduels** sont plus facilement détectés grâce également à l'inclinaison du faisceau incident en mode B (Photo 10).

Dans l'écho-sclérose à la mousse, le X-Cross-Beam (Photo 11) diminue l'effet de tangence et l'écho-guidage est plus aisé, le spasme de la veine traitée est plus net ainsi que sa paroi postérieure ; de plus la franche amélioration des résolutions permet de mieux visualiser un éventuel décollement intimal par le biseau de l'aiguille, limitant le risque de dilacération pariétale et d'extravasation du produit.

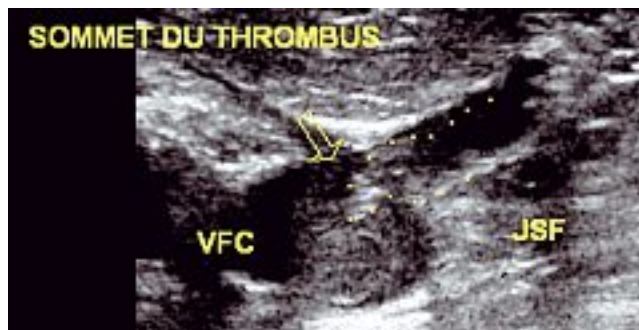


Photo 10. – Thrombus non adhérent de la GVS dans la VFC ; flux résiduels dans la GVS et les collatérales descendantes

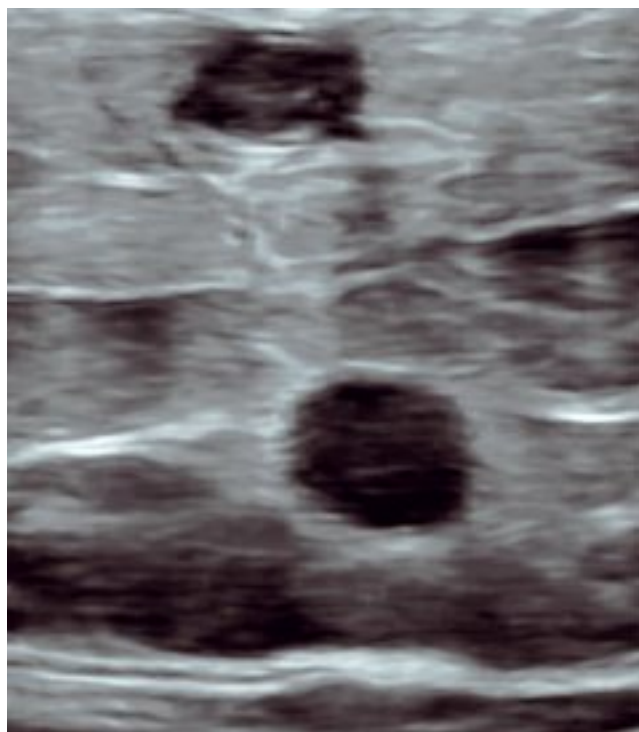


Photo 11. – Contrôle sous compression d'un sclérosé de la grande veine saphène et d'une de ses collatérales

Remerciements. L'auteur remercie le Professeur M. Dauzat et le Docteur P. Lemasle pour leurs conseils et leurs encouragements.

CONCLUSION

Le B-flow, le SRI et le X-Cross-Beam sont complémentaires des modes Doppler et permettent l'étude des flux, des structures pariétales et endoluminales à 90°.

Leurs rôles semblent prometteurs dans l'écho-sclérose à la mousse et dans la différenciation échographique thrombus/sclérosés ainsi que dans l'étude des différentes variétés de thrombi et leur devenir. Ils semblent utiles en pratique quotidienne dans l'exploration des systèmes veineux car ils font « économiser » du temps de réglage et d'orientation du volume d'échantillonnage Doppler en permettant une vue d'ensemble, notamment des jonctions saphéno-fémorales et saphéno-poplitées.

Leurs rôles nous semblent très intéressants tant dans la caractérisation des sténoses carotidiennes, dans leurs conséquences hémodynamiques (étude des vitesses et des rapports de vitesses avec le rôle du Vortex) que dans la caractérisation de leur pouvoir emboligène (cœur lipidique).

Le B-flow permet la détection de flux lents ou très accélérés. Son utilisation en pratique quotidienne dans l'exploration des réseaux veineux apportera d'autres signes que nous voyons certainement déjà sans pouvoir les comprendre comme ce fut le cas des Vortex ou tornades érythrocytaires dans l'exploration des sténoses carotidiennes et des thrombi non occlusifs.

L'arrivée récente du B-flow colorisé directionnel, déjà sur certains échographes, permet dès maintenant une utilisation plus pratique du mode B-flow qui n'existait jusqu'à ce jour qu'en noir et blanc.

Il faudra, bien évidemment, faire des études pour évaluer l'apport réel de ces techniques dans la pratique clinique de façon plus fiable.

RÉFÉRENCES

- 1 Yan Y.W., Shung ?. Ultrasonic backscatter flowing whole blood : dependance on shear rate and hematocrit. *J Acoust Soc Am* 1988 ; 84 : 52-8.
- 2 Chiao R. B-mode blood flow imaging. *J Acoust Soc Am* 2001 ; vol. 109 ; n° 5, 2360.
- 3 Henri P., Tranquart F. Imagerie ultrasonore du sang circulant par le mode B-flow. *J Radiol* 2000 ; vol. 81 : 465-7.
- 4 Weskott H.P. Blood flow imaging within small tubes : B-flow in comparison to color, power, pulse wave Doppler and CT : a phantom study. *Radiology* 2000 ; 394-5.
- 5 Siegel B., Machi J., Beitler J.C., Justin J.R., Coelho J.C.U. Variable ultrasound echogenicity in flowing blood. *Science* 1982 ; 218 : 1321-3.
- 6 Weskott H.P. B-flow : a new method for detecting blood flow. *Ultraschall Med* 2000 ; 21 : 59-65.
- 7 Petitjeans P., Bottausci F. Structures tourbillonnaires étirées : les filaments de vorticité. *UMR CNRS 7636*.
- 8 Wagner R.F., Insana M.F., Smith S.W. Fundamental correlation lengths of coherent speckle in medical ultrasound images. *IEEE Trans Ultrason Ferroelect Freq Contr* 1998 ; vol. 35, 1.
- 9 Loupas T., Mc Dicken W.N., Allan P.L. An adaptative weighted median filter for speckle suppression in medical ultrasound images. *IEEE Trans. Ultrason Circuits Syst* 1989 ; 36 : 129-35.
- 10 Donoho D.L. De noising by soft-thresholding. *IEEE Trans. Inform Theory* 1995 ; 41 : 613-27.
- 11 Falk E., Shan P.K., Fuster V. Coronary plaque dysruption. *Circulation* 1995 ; 92 : 657-71.
- 12 Bassiouny H.S., Sakaguchi Y., Mikucki S.A., et al. Juxtalumenal location of plaque necrosis and neotransformation in symptomatic carotid stenosis. *J Vasc Surg* 1997 ; 26 : 585.
- 13 Pedro L.M., Fernandes e Fernandes J., Pedro M.M., Goncalves I., Dias N.V., Fernandes e Fernandes R., Carneiro T.F., Balsinha C. Ultrasonographic risk score of carotid plaques. *Eur J Vasc Endovasc Surg* 2002 ; 24 : 492-8.
- 14 Simon A., Giral P., Levenson J. Extracoronary atherosclerotic plaque at multiple sites and total coronary calcification deposit in asymptomatic men. *Circulation* 1995 ; 92 : 1414-21.
- 15 Carr S.C., Farb A., Pearce W.H., Virmani R., Yao J.S. Activated inflammatory cells are associated with plaque rupture in carotid artery stenosis. *Surgery* 1997 ; 122 : 757-63 ; discussion : 763-4.
- 16 Reilly L.M., Lusby R.J., Hughes L., et al. Carotid plaque histology using real-time ultrasonography. *Arm J Surg* 1983 ; 146 : 188-93.
- 17 El Bargouty N., Geroulakos G., Nicolaidis A., Androulakis A., Bahal V. Computed-assisted carotid plaque characterisation. *Eur J Vasc Endovasc Surg* 1995 ; 9 : 389-93.
- 18 Goncalves I., Moses J., Pedro L.M., Dias N., Fernandes J. Echolucency of carotid plaques correlates with plaque cellularity. *Eur J Vasc Endovasc Surg* 2003 ; 26 : 32-8.
- 19 Schumacher H., Kaiser E., Schnabel Ph.A. Immunophenotypic characterisation of carotid plaque : increased amount of inflammatory cells as an independent predictor for ischaemic symptoms. *Eur J Vasc Endovasc Surg* 2001 ; 21 : 494-501.
- 20 Merritt C., Bluth E. Ultrasound identification of plaque composition. *Diagnostic Vascular Ultrasound*. London : Edward Arnold, 1992 : 213.
- 21 Grey-Weale A.C., Graham J.C., Burnett J.R., et al. Carotid artery atheroma : comparison of preoperative B-mode ultrasound appearance with carotid endarterectomy specimen pathology. *J Cardiovasc Surg* 1998 ; 29 : 676-81.
- 22 Lusby R., Ferrell L., Ehrenfeld W., et al. Carotid plaque hemorrhage : its role in production of cerebral ischaemia. *Arch Surg* 1982 ; 114 : 1479.
- 23 Feeley T., Leen E., Colgan M., et al. Histologic characteristics of carotid artery plaque. *J Vasc Surg* 1991 ; 13 : 719-24.
- 24 Barnett H. Lessons from symptomatic carotid stenosis of interest in considering asymptomatic disease. In : Bernstein E., Callow A., et al. Eds. *Cerebral Revascularisation* London ; Med-Orion, 1993 : 486.
- 25 Polak J.F., Shemanski L., O'Leary D.H., et al. Hypoechoic plaque at US of the carotid artery : an independent risk factor for incident stroke in adults aged 65 years or older. Cardiovascular Health Study. *Radiology* 1998 ; 208 : 649-54.
- 26 Grondoldt M.L.M. Ultrasound and lipoproteins as predictors of lipid-rich, rupture-prone plaques in the carotid artery. *Arterioscler Thromb Vasc Biol* 1999 ; 19 : 2-13.
- 27 El Bargouty N., Nicolaidis A., Bahal V., Geroulakos G., Androulakis A. The identification of the high risk carotid plaque. *Eur J Vasc Surg* 1996 ; 11 : 470-8.
- 28 Grondoldt M.L., Nordestgaard B.G., Schroeder T.V., Vorstrup S., Sillesen H. Ultrasonic echolucent carotid plaques predict future strokes. *Circulation* 2001 ; 104 : 68-73.
- 29 Lusby R. Plaque characterisation : does it identify high risk groups ? *Cerebral Revascularisation* London : Med-Orion, 1993 : 166.
- 30 Geroulakos G., Ramaswami, Nicolaidis A., et al. Characterisation of symptomatic and asymptomatic carotid plaques using high-resolution real-time ultrasonography. *Br J Surg* 1993 ; 80 : 1274-7.
- 31 Geroulakos G., Domjan J., Nicolaidis A., et al. Ultrasonic carotid artery plaque structure and the risk of cerebral infarction on computed tomography. *J Vasc Surg* 1994 ; 20 : 263-6.
- 32 Johnson J.M., Kennely M.M., Decesare D. Natural history of asymptomatic carotid plaque. *Arch Surg* 1995 ; 120 : 1010-2.
- 33 Bock R.W., Gray-Weal A.C., Mock P.A., et al. The natural history of asymptomatic ulcerative lesions of the carotid artery. *J Vas Surg* 1993 ; 113 : 52.
- 34 Pieri A., Vannuzzi A., Duranti A. Rôle central de la valvule pré-ostiale de la saphène interne dans la genèse des varices tronculaires des membres inférieurs. *Phlébologie* 1995 ; 48 : 227-37.
- 35 Lemasle P., Uhl J.F., Lefèvre-Villardeb M., Baud J.M., Gillot C. Veines lympho-ganglionnaires inguinales. Aspects anatomiques et échographiques. Conséquences sur la définition de la néogénèse. *Phlébologie* 1999 ; 52 : 263-8.
- 36 Vin F., Lemasle P., Lefèvre-Villardeb M., Uhl J.F. Niveau de reflux de la grande veine saphène. Indications thérapeutiques. *Phlébologie* 2004 ; 57 : 255-9.
- 37 Gillot C. Atlas anatomique des dispositifs veineux superficiels des membres inférieurs. Éditions Phlébologiques Françaises, Paris, 1998.