

## ÉVALUATION d'un NOUVEAU PANSEMENT (CELLOSORB® ARGENT) dans la PRISE en CHARGE LOCALE des ULCÈRES de JAMBE PRÉSENTANT un HAUT RISQUE D'INFECTION

EVALUATION of a NEW SILVER FOAM DRESSING (CELLOSORB® AG)  
in the MANAGEMENT of CRITICALLY COLONIZED VENOUS LEG ULCERS.  
RESULTATS of a CLINICAL STUDY

I. LAZARETH<sup>1</sup>, J.L. GÉRARD<sup>2</sup>, M. ALVES<sup>3</sup>, J.P. GOBIN<sup>4</sup>,  
M. SANTACREU<sup>5</sup>, A. SAUVADET<sup>6</sup>, S. BOHBOT<sup>7</sup> et al.

### R É S U M É

**Objectif :** Le but de cette étude est d'évaluer la performance (efficacité, sécurité) d'un pansement absorbant imprégné de Sels d'Argent (Cellosorb® Argent) dans la prise en charge des ulcères de jambe présentant des signes de colonisation critique.

**Méthodes :** Étude clinique loi Huriet prospective et multicentrique de phase III non comparative (12 centres investigateurs, Dermatologues et Angiologues/Phlébologues).

Les patients ont été suivi pendant 4 semaines à un rythme hebdomadaire, incluant une évaluation clinique (basée sur les signes cliniques suggérant une colonisation critique: douleur spontanée entre deux changements de pansements, érythème, œdème, plaie malodorante et exsudats abondants), un relevé planimétrique et photographique. L'acceptabilité a été documentée par le personnel para-médical à chaque changement de pansement.

**Résultats :** 45 ulcères de mauvais pronostic ont été inclus. À l'inclusion, le nombre moyen de signes cliniques par ulcère est de  $3,6 \pm 0,7$  et décroît à une valeur de  $1,2 \pm 1,2$  au terme de la 4<sup>ème</sup> semaine de traitement (réduction de  $2,3 \pm 1,3$  en moyenne  $p < 0,001$ ). Œdème, caractère malodorant, érythème et douleur spontanée disparaissent à la 4<sup>ème</sup> semaine dans 80,3, 70,4, 69 et 65 % des ulcères traités, respectivement.

Au terme du suivi, la réduction moyenne de surface de ulcères était de  $35,0 \pm 58,0$  % (médiane: 32,4 %,  $p < 0,001$ ) après 4 semaines de traitement et les ulcères étaient recouverts par du tissu de granulation sur 77,3 % de leur surface (vs 41,3 % à l'inclusion).

Seulement 3 évènements indésirables locaux ont été rapportés dans cet essai (un eczéma, une sensation de brûlure et un érythème) apparus après initiation du traitement.

### S U M M A R Y

**Objective :** The aim of this study is to evaluate the performance (efficacy, safety) of an absorbent dressing, impregnated with silver salts (Cellosorb® Argent) in the management of leg ulcers presenting clinical signs of critical colonization.

**Methods :** Prospective, multicenter (12 investigating centers, Dermatologists and Angiologists/Phlebologists), non controlled phase III clinical trial.

Patients were followed by the physician up to four weeks on a weekly basis, including a clinical examination (based on the clinical signs suggesting a critical colonization: severe spontaneous pain between two dressing changes, erythema, oedema, malodorous wound and presence of a heavy exudation), area tracings and photographs. Acceptability was documented by the nursing staff when dressings are changed between two weekly evaluations.

**Results :** Forty-five ulcers with a poor prognosis were included. At inclusion, the mean number of clinical signs per ulcer was  $3,6 \pm 0,7$  and decreased to  $1,2 \pm 1,2$  at the end of the 4<sup>th</sup> week follow-up (reduction of  $2,3 \pm 1,3$  on average  $p < 0,001$ ). Oedema, foul odor, erythema and spontaneous pain disappeared at the 4<sup>th</sup> week, by 80,3, 70,4, 69 and 65 % of the treated ulcers, respectively. As compared to baseline, the mean ulcer area reduction was of  $35,0 \pm 58,0$  % (median: 33,4 %,  $p < 0,001$ ) after the 4 weeks treatment and the ulcers were covered by a granulation tissue over a mean of 77,3 % of their surface area (vs 41,3 % at baseline). Only three local events were documented in this trial (a contact dermatitis, a burning sensation and an erythema) appearing after the treatment initiation.

1. Hôpital Saint-Joseph, Service de Médecine Vasculaire, 185, rue Raymond Losserand 75674 PARIS.
2. Cabinet d'Angiologie, Médecine Vasculaire, 23, boulevard Saint-Martin 75003 PARIS.
3. Cabinet d'Angiologie, Médecine Vasculaire, Clinique du Parc, 4, avenue du Morvan 71400 AUTUN.
4. Cabinet d'Angiologie, Médecine Vasculaire, 39 bis, rue de Marseille, 69007 LYON.
5. Polyclinique de Picardie, Service d'Angiologie, 49, rue Alexandre Dumas 80000 AMIENS.
6. Laboratoire URGO, Chef de Projet Clinique, 42, rue de Longvic 21300 CHENÔVE.
7. Laboratoire URGO, Directeur Développement Clinique, 42, rue de Longvic 21300 CHENÔVE.

© Éditions Phlébologiques Françaises, vol.59, n° 4/2006, p. 371-378

**Conclusion :** Les résultats de cette étude clinique suggèrent que le pansement Cellosorb® Argent a une action favorable sur le pronostic cicatriciel (si l'on considère la réduction du score clinique et de la surface des plaies), est bien toléré et bien accepté dans le traitement des ulcères de jambe veineux présentant des signes de colonisation critique.

**Mots-clés :** étude clinique, ulcère de jambe, infection, pansement.

## INTRODUCTION

La reconnaissance et la prise en charge des plaies chroniques présentant un haut risque d'infection font ce jour, l'objet d'un grand débat [1]. Hormis les difficultés du diagnostic d'infection quand celle-ci n'est pas franchement avérée [2], l'intérêt clinique de l'utilisation d'agents antiseptiques pour prévenir cette infection, facteur pronostic péjoratif du processus cicatriciel, n'est pas clairement établi [3]. Cependant, de récents travaux cliniques étayaient le concept de « colonisation bactérienne critique », état intermédiaire entre la simple colonisation bactérienne et l'infection clinique franche [4-6]. A ce stade, le contrôle bactérien par des agents antiseptiques pourrait prévenir le développement de l'infection ainsi qu'un retard de cicatrisation. Néanmoins, aucun signe spécifique local ne permet d'identifier sans ambiguïté, cette « colonisation critique » qui n'est pas encore clairement définie [7, 8].

Par ailleurs, du fait de leur mécanisme d'action, les agents antibactériens aujourd'hui disponibles peuvent être toxiques pour les fibroblastes [9, 10]. Parmi eux, l'argent apparaît comme présentant une faible toxicité potentielle ainsi que des résistances bactériennes exceptionnelles [11-14]. En parallèle, des études in vitro menées ces dernières années ont rapporté l'action bénéfique des pansements à base d'argent, sur des souches bactériennes pathogènes [15, 16]. Ces éléments pourraient expliquer l'utilisation croissante de ce type de pansements dans la prise en charge locale des plaies chroniques présentant un risque élevé de survenue d'infection [17-20].

Cellosorb® Argent est un nouveau pansement absorbant imprégné de sels d'argent indiqué dans ce type de plaies ; il est issu de la technologie lipido-colloïde dont les bénéfices ont été rapportés dans plusieurs études cliniques portant sur des plaies aiguës et chroniques [21-24].

L'objectif de cette étude clinique a été d'évaluer les performances (efficacité et tolérance) de ce nouveau pansement, dans la prise en charge des ulcères de jambe d'origine veineuse (ou mixte) présentant des signes locaux de colonisation bactérienne importante.

## MATERIEL ET MÉTHODES

### Patients

Cet essai clinique non randomisé, multicentrique (12 centres investigateurs hospitaliers et libéraux, de

**Conclusion :** *The results of this clinical trial suggest that the Cellosorb® Argent dressing had a favourable influence on the wound prognosis (considering the reduction of the clinical score and of the surface area), was well tolerated and well accepted in the treatment of venous leg ulcers presenting clinical signs of critical colonisation.*

**Keywords :** clinical trial, leg ulcer, infection, wound dressing.

dermatologie et de médecine vasculaire), a été mené chez des patients ambulatoires majeurs suivis et traités pour un ulcère de jambe veineux (ou mixte à prédominance veineuse). Les ulcères sélectionnés étaient considérés par les investigateurs comme présentant un haut risque d'infection car ils présentaient au moins trois (parmi cinq) signes cliniques évocateurs de colonisation bactérienne importante : douleur entre deux changements de pansement, érythème péri-lésionnel, œdème, plaie malodorante et exsudat abondant. Parmi les autres critères de sélection des patients, on peut noter : ulcère de jambe dont la surface est comprise entre 5 cm<sup>2</sup> et 40 cm<sup>2</sup> et dont l'ancienneté est inférieure à 24 mois, index de pression systolique distale supérieur ou égal à 0,7 chez des patients acceptant de porter quotidiennement une contention efficace, associée au pansement à l'essai.

Ces patients ne devaient pas recevoir d'antibiothérapie par voie générale (quelle que soit sa classe thérapeutique ou son indication) au moment de l'inclusion ou dans la semaine précédant celle-ci et n'avoir pas présenté dans les 3 mois précédant l'inclusion, une thrombose veineuse profonde.

Par ailleurs, tout ulcère présentant des signes cliniques d'infection avérée ne pouvait être inclus.

### Méthodes

L'efficacité, objectif principal de l'étude, a été évaluée par le médecin lors d'un examen clinique hebdomadaire (incluant les 5 signes cliniques de sélection), pendant une durée de quatre semaines, et a été associée à une évaluation planimétrique et photographique.

Les objectifs secondaires (tolérance et acceptabilité) ont été documentés par le médecin investigateur et l'équipe para-médicale investigatrice ou libérale.

Après obtention du consentement éclairé écrit, les caractères démographiques des patients et les caractères des plaies à l'étude sont documentés, une mesure planimétrique et un relevé photographique sont réalisés : les patients inclus dans l'essai sont revus à un rythme hebdomadaire jusqu'à la 4<sup>ème</sup> semaine de traitement : entre deux évaluations hebdomadaires, et pendant toute la durée de l'essai, les renouvellements de pansement sont réalisés et documentés par les infirmières libérales chez ces patients ambulatoires.

Une contention, amovible ou inamovible, a été associée au pansement à l'essai, pendant les quatre semaines de l'étude.

## Pansement à l'étude : Cellosorb® Argent

Le pansement Cellosorb® Argent est un pansement lipido-colloïde absorbant imprégné de sels d'argent. Il est composé de trois couches : la couche au contact de la plaie et de la peau péri-lésionnelle, constituée de l'interface Urgotul® imprégnée de sels d'argent, une couche intermédiaire constituée d'une mousse polyuréthane absorbante et une couche externe constituée d'un complexe non tissé-polyuréthane.

La dimension du pansement retenu pour l'essai est de 12 cm x 10 cm.

Le nettoyage des plaies à l'étude s'est fait exclusivement avec du sérum physiologique et il a été conseillé une fréquence de renouvellement des pansements tous les deux à trois jours, en fonction de l'état clinique de la plaie, à la convenance de l'investigateur.

## Analyse statistique

Une analyse statistique descriptive a été réalisée par une société indépendante du promoteur de l'essai, sur l'ensemble des patients inclus dans cet essai. L'analyse d'efficacité, de tolérance et d'acceptabilité a pris en compte la population en intention de traiter, incluant tous les patients inclus ayant reçu au moins un soin avec le pansement à l'étude après leur inclusion.

Les données continues ont été décrites par l'effectif, la moyenne, l'écart-type, la médiane et les valeurs extrêmes et les méthodes statistiques utilisées ont été les suivantes : test de Mac-Nemar pour les variables binaires, test de Wilcoxon pour le Score Clinique et le test de Student pour les variables continues.

## CONSIDÉRATIONS ÉTHIQUES

Le protocole de cette étude a reçu l'avis favorable du CCPPRB de Versailles (78), après qu'il ait été saisi par le Coordonateur national de cette étude clinique, le Docteur I. Lazareth, étude qui a été menée conformément aux Bonnes Pratiques Cliniques (BPC). Tous les patients ont donné leur consentement éclairé écrit après avoir été informés des objectifs et de la conduite de cet essai.

## RÉSULTATS

### Caractéristiques des patients et des plaies à l'inclusion

Quarante-cinq patients ont été inclus entre février et septembre 2005, répartis sur 12 centres investigateurs actifs. Cette population à prédominance féminine présentait un âge moyen de  $74,8 \pm 11,2$  ans, 68,9% de ces patients présentaient une HTA et 22,2% d'entre eux étaient diabétiques. La majorité de ces patients (75,6%) avaient des antécédents familiaux de maladie veineuse et plus de 40% des antécédents de thrombose veineuse.

La lésion ulcéreuse à l'étude présentait un caractère récurrent dans 53,3% des cas et une ancienneté moyenne de 15 mois [ $1,0$ ;  $96,0$ ]. La surface moyenne des plaies était de  $12,6 \pm 10,0$  cm<sup>2</sup> et la valeur moyenne de l'ips était de  $0,95 \pm 0,12$  [ $0,70$ ;  $1,20$ ], signant l'origine veineuse de l'ulcère traité.

A l'inclusion, 58,3  $\pm$  29,4% de la surface de la plaie était recouverte par du tissu fibrineux, le reste étant recouvert par du tissu de granulation ( $41,3 \pm 29,4\%$ ) et dans une proportion minimale ( $0,4 \pm 1,8\%$ ), par du tissu nécrotique. La peau péri-lésionnelle était considérée comme « saine » pour 6 des 45 ulcères traités (13,3%).

Parmi les signes cliniques évocateurs d'une colonisation bactérienne importante, la présence d'un exsudat abondant, d'un érythème, d'une douleur spontanée et du caractère malodorant de la plaie sont les plus fréquemment notés (dans 88,9%, 84,4%, 68,9% et 62,2% des cas, respectivement). L'œdème est le signe le moins fréquemment retrouvé.

Pour tous les ulcères, au moins trois signes cliniques sont présents à l'inclusion et dans 44,4% des cas, les cinq signes cliniques sont notés.

Les caractères des patients et des plaies à l'inclusion sont documentés dans les *Tableaux I et II*.

A l'inclusion, 72,7% des patients présentent une détérioration ou une stagnation de leur ulcère avec le précédent traitement local, constitué de gazes grasses, de pansements hydrocellulaires ou alginate.

Une compression a été associée au pansement à l'étude, dans 91% des cas (contention monocouche dans 62,2% des cas et multicouches dans 22,2% des cas et des collants/chaussettes pour les autres patients).

### Efficacité du pansement à l'étude

Tous les patients inclus ont intégré l'analyse d'efficacité : aucun patient n'a été perdu de vue malgré le caractère ambulatoire de cette étude clinique. Cette efficacité a été jugée sur l'évolution des signes cliniques locaux et sur l'évolution de surface des ulcères traités.

### Évolution des signes cliniques locaux

La répartition du nombre de signes cliniques au cours des 4 semaines de suivi est rapportée sur la *Figure 1*. Alors que tous les ulcères traités présentent à l'inclusion 3 à 5 signes cliniques (critère de sélection), après 4 semaines de traitement, 16 des 45 ulcères inclus (35,0%) ne présentent plus aucun signe clinique et 10 ulcères (22,2%) présentent encore 3 ou 4 signes cliniques évocateurs de colonisation bactérienne importante (mais aucun ulcère ne présente les cinq signes à S4 vs 44% à l'inclusion).

A l'inclusion, le nombre moyen de signes cliniques par ulcère, est de  $3,6 \pm 0,7$  et décroît à une valeur de  $1,2 \pm 1,2$  au terme de la 4<sup>ème</sup> semaine de traitement (*Fig. 2*). La réduction moyenne du nombre de signes est de  $2,3 \pm 1,3$  au terme du traitement par le pansement à l'essai ( $p < 0.001$ ).

	Moyenne ± ET (ou %)	[Min ; Max]
<b>Caractères des patients</b>	N = 45	
Sexe (M/F)	66,7%/33,3%	
Age (ans)	74,8 ± 11,2	[48,0 ; 92,0]
Poids (kg)	80,8 ± 20,3	[47,0 ; 127,0]
<b>Antécédents des patients*</b>		
HTA	68,9%	
Maladie cardio-vasculaire	33,3%	
Diabète	22,2%	
Tabagie	22,2%	
Allergie	11,1%	
Autres	35,6%	
<b>Histoire de la maladie veineuse</b>		
Thrombose veineuse	42,2%	
Chirurgie veineuse superficielle	33,3%	
Sclérothérapie	44,4%	
Antécédents familiaux de maladie veineuse	75,6%	
<b>Caractères des ulcères</b>		
Ancienneté (mois)	15,2 ± 18,5	[1,0 ; 96,0]
Récurrence	53,3%	
Surface (cm <sup>2</sup> )	12,6 ± 10,0	[2,6 ; 48,0]
Altération de la peau péri-lésionnelle	86,7%	
IPS	0,95 ± 0,12	[0,70 ; 1,20]
<b>Aspect de la plaie (en % de surface)</b>		
Tissu fibrineux	58,3 ± 29,4	[10 ; 100]. Médiane : 60
Tissu de granulation	41,3 ± 29,4	[0 ; 90]. Médiane : 0
Nécrose	0,4 ± 1,8	[0 ; 10]. Médiane : 40

\* > 100% car pathologies associées.

Tableau I. – Caractères des patients et des ulcères à l'inclusion

Présents à l'inclusion, l'œdème, le caractère malodorant de la plaie, l'érythème et la douleur spontanée disparaissent à la 4<sup>ème</sup> semaine de traitement dans 80,3, 70,4, 69 et 65% des ulcères traités, respectivement (Fig. 3). L'abondance de l'exsudat est un signe clinique moins sensible puisqu'il ne disparaît que dans 52,6% des cas, au terme du traitement.

En fin d'essai, la peau péri-lésionnelle est jugée « saine » par le médecin investigateur chez 17 des

45 patients (soit 37,8% vs 13,3 à l'inclusion) et les ulcères sont recouverts par du tissu de granulation sur 77,3% de leur surface (vs 41,3% à l'inclusion), par des débris fibrineux sur 22,6% de leur surface (vs 58,3% à l'inclusion) et de la nécrose sur 0,1% de leur surface (vs 0,4% à l'inclusion).

### Évolution de la surface des plaies

Au terme du suivi, la réduction moyenne de surface des plaies traitées est de 35,0 ± 58,0% (médiane : 33,4% ; p < 0,001, Fig. 4).

Cinq des ulcères traités (11,1%) ont cicatrisé dans un délai moyen de 22,4 ± 9,13 jours : 30 ulcères (66,7%) sont considérés comme cliniquement améliorés, 7 ulcères (15,6%) comme ayant stagné et 3 ulcères (6,7%) ont eu une évolution défavorable (détérioration).

### Tolérance locale

Trois événements indésirables locaux jugés imputables au traitement à l'essai ont été rapportés par les médecins investigateurs au cours des quatre semaines de suivi.

Un patient a majoré à la 4<sup>ème</sup> semaine de traitement, un eczéma présent à l'inclusion, justifiant l'arrêt du traitement (relais pris par un corticoïde local).

Signes cliniques à l'inclusion	Nombre de patients (%)
Douleur spontanée (douleur entre 2 pansements)	31 (68,9%)
Érythème péri-lésionnel	38 (84,4%)
Œdème	24 (53,3%)
Plaie malodorante	28 (62,2%)
Exudat abondant	40 (88,9%)
<b>Valeur du score clinique (n/%)</b>	
Score 3	25 (55,6%)
Score 4	14 (31,1%)
Score 5	6 (13,3%)
<b>Nombre moyen de signes cliniques (score clinique)</b>	
3,6 ± 0,7 [3 ; 5]	

Tableau II. – Signes cliniques et score clinique à l'inclusion (n = 45)



Figure 1. – Évolution du nombre de signes cliniques de colonisation bactérienne importante (n = 45)



Figure 2. – Score clinique moyen à chaque évaluation hebdomadaire (n = 45)



Figure 3. – Pourcentage de signes cliniques de colonisation bactérienne présents à l'inclusion et à la semaine 4 (n = 45)

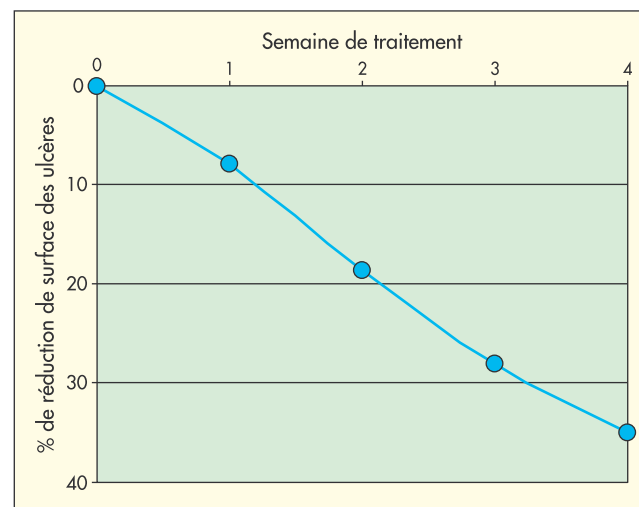


Figure 4. – Pourcentage de réduction de surface des ulcères au cours des 4 semaines de traitement (n = 45)

Un second patient a ressenti des sensations de brûlures à l'initiation du traitement, imposant l'arrêt de celui-ci (résolution de cet épisode avec un traitement symptomatique par Topalgic®, une journée). Le dernier événement est représenté par un érythème d'intensité jugée « modérée », lequel n'a pas justifié l'arrêt du traitement local : cet épisode s'est résolu spontanément.

### Renouvellements des pansements

Quatre cent soixante-dix soins ont été documentés au cours de cette étude clinique (représentant 1 250 jours de traitement cumulés).

Le pansement à l'essai a été renouvelé en moyenne tous les  $2,66 \pm 1,93$  jours [1 ; 13] et a été laissé en place deux jours ou plus, dans 76,2 % des cas.

Les renouvellements de pansement ont été jugés indolores par les patients, dans 90 % des cas et d'utilisation facile par le personnel soignant (Tableau III).

	N*	%
Retrait du pansement Facile/Très facile	452	99,6 %
Absence de douleur au renouvellement de pansement	449	90,6 %
Absence d'écoulement	449	61,2 %
Application du pansement Facile/Très facile	454	96,9 %
Macération absente ou minime	467	69,2 %
Conformabilité du pansement Bonne/Très Bonne	449	94,7 %

\* N : nombre de soins documentés.

Tableau III. – Caractères des renouvellements de pansements

## DISCUSSION

L'objectif de cette étude clinique a été d'évaluer l'efficacité et la tolérance du pansement Cellosorb® Argent, dans la prise en charge des ulcères de jambe d'origine veineuse, présentant un haut risque d'infection (jugé sur la présence de signes cliniques évocateurs de colonisation bactérienne importante).

Quarante-cinq patients ambulatoires, inclus dans 12 centres investigateurs, ont été suivis pendant une période de quatre semaines et évalués à un rythme hebdomadaire (évaluation clinique, planimétrique et photographique) par le médecin investigateur. Tous les soins réalisés entre deux évaluations hebdomadaires ont été documentés par l'équipe para-médicale libérale.

Ce pansement imprégné de sels d'argent a semblé adapté à la prise en charge de ces plaies chroniques présentant un haut potentiel infectieux, potentiel jugé sur la présence d'au moins 3 des 5 signes cliniques suivants : douleur spontanée, érythème, œdème, plaie malodorante et exsudat abondant, qui suggèrent une colonisation bactérienne importante [2]. La somme de ces signes cliniques (maximum 5) signe un « score clinique » qui va diminuer de façon significative au terme des 4 semaines de suivi (de  $3,6 \pm 0,7$  à l'inclusion à  $1,2 \pm 1,2$  en fin d'essai). Il n'existe cependant pas, pour les plaies chroniques, de score clinique publié et validé pour l'évaluation du risque infectieux : par exemple, l'Index ASEPSIS largement utilisé pour les plaies aiguës post-opératoires, n'est pas suffisamment sensible pour les plaies chroniques [18].

Le score clinique de l'étude, simple, et dont la valeur diminue avec la disparition des signes cliniques, s'est montré sensible à l'évolution des plaies traitées, avec une variabilité inter-individuelle limitée (faible variance).

Parmi les cinq signes cliniques sélectionnés dans cette étude, la douleur spontanée (survenant entre deux renouvellements de pansement), le caractère malodorant de la

plaie et l'érythème péri-lésionnel semblent être les plus sensibles au traitement, leur disparition traduisant une évolution favorable de la plaie : des éléments similaires sont également rapportés dans la littérature pour ce même type de pansement à base d'argent [17, 26]. Associée à ce score clinique, cette efficacité s'est traduite par une réduction de surface des plaies traitées, de 35 % au terme des 4 semaines de traitement.

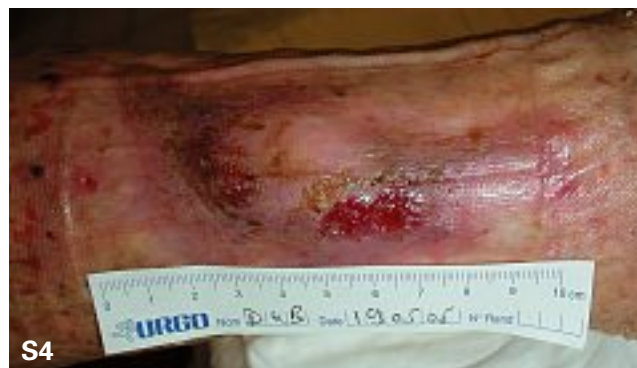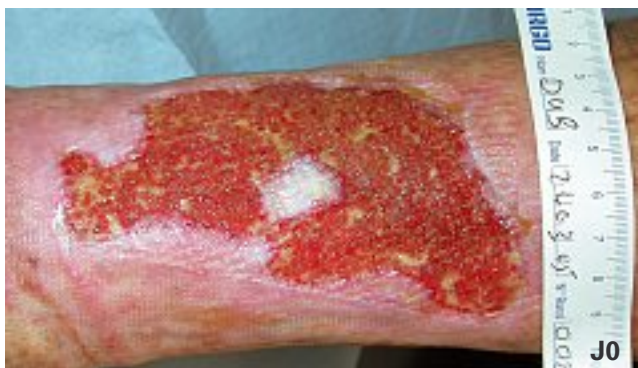Seuls trois événements indésirables ont été rapportés dans cette étude clinique : un eczéma, une sensation de brûlure et un érythème, lesquels sont fréquemment observés lors de la prise en charge de ce type de lésions chroniques [27, 28].

Par ailleurs, il a été observé une amélioration de l'état de la peau péri-lésionnelle sous le pansement Cellosorb® Argent : en effet, près de 40 % des ulcères traités présentent en fin d'essai, une peau péri-lésionnelle saine (jugée altérée chez 86,7 % des patients, à l'inclusion).

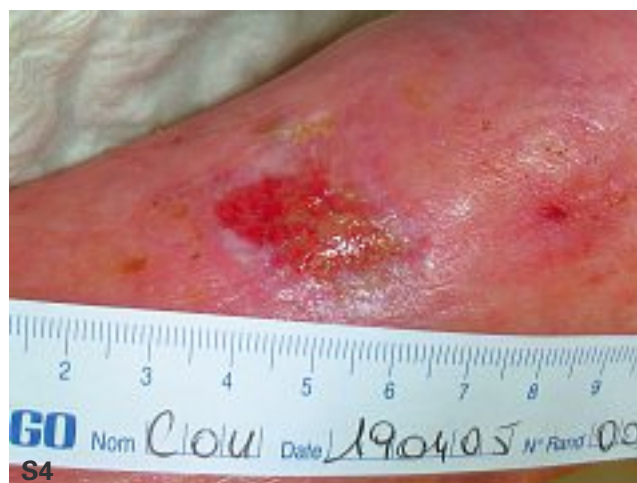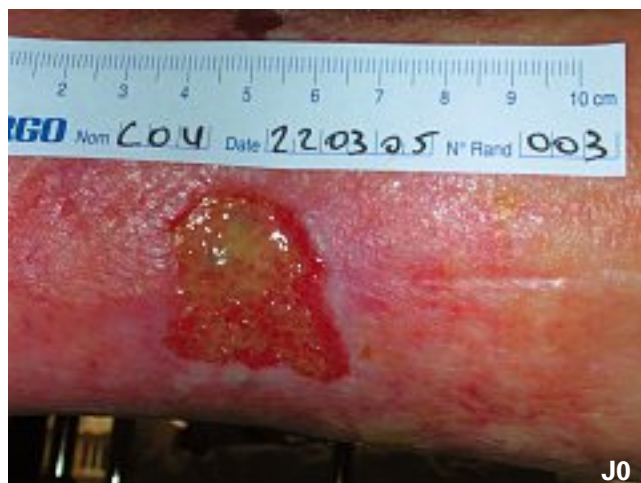Le personnel para-médical et les patients ont largement apprécié ce pansement pour sa facilité d'utilisation et le caractère très peu douloureux des renouvellements de pansements, également rapportés lors de l'utilisation de ce pansement Cellosorb® dans sa forme neutre, non imprégnée de sels d'argent [29].

Les médecins investigateurs ont considéré que près de 78 % des ulcères traités dans cette étude clinique ont été améliorés (ou guéris) par le pansement à l'étude, malgré des éléments pronostic défavorables [30], si l'on considère la surface moyenne initiale ( $12,6 \text{ cm}^2$ ) et l'ancienneté des lésions (15,2 mois).

Les résultats de cette étude clinique suggèrent que le pansement Cellosorb® Argent a une action favorable (si l'on considère la réduction du score clinique et de la surface des plaies traitées) sur le pronostic cicatriciel de ces plaies chroniques à haut risque infectieux, ainsi qu'une bonne tolérance locale. Il est cependant souhaitable de mener une évaluation clinique randomisée afin de confirmer ces résultats cliniques encourageants.



Cas 1. – Patiente de 92 ans présentant un ulcère de jambe post-variqueux récurrent de 8 mois d'ancienneté.  
Un traitement local par le pansement Cellosorb® Ag est initié et est associé à une contention  
Évolution très favorable de la plaie (60 % de réduction de surface à S4)



Cas 2. – Patiente de 83 ans présentant un ulcère  
de jambe post-variqueux de 7 mois d'ancienneté.  
Un traitement local par le pansement Cellosorb® Ag est initié et est associé à une contention.  
Évolution très favorable de la plaie (70 % de réduction de la surface à S4)

## RÉFÉRENCES

- 1 Bowler P.G., Duerden B.I., Armstrong D.G. Wound microbiology and associated approaches to wound management. *Clin Microbiol Rev* 2001 ; 14 (2) : 244-69.
- 2 Cutting K.F., White R. Defined and refined : criteria for identifying wound infection revisited. *Br J Community Nurs* 2004 ; 9 (3) : S6-15.
- 3 Jorgensen B., et al. Effect of a new silver dressing on chronic venous leg ulcers with signs of critical colonisation. *J Wound Care* 2006 ; 15 (3) : 97-100.
- 4 Edwards R. Harding K.G. Bacteria and wound healing. *Curr Opin Infect Dis* 2004 ; 17 (2) : 91-6.
- 5 Kingsley A. The wound infection continuum and its application to clinical practice. *Ostomy Wound Manage* 2003 ; 49 (7A Suppl) : 1-7.
- 6 Sibbald R.G., et al. Preparing the wound bed 2003 : focus on infection and inflammation. *Ostomy Wound Manage* 2003 ; 49 (11) : 23-51.
- 7 Cutting K.F., White R. Criteria for identifying wound infection revisited. *Ostomy Wound Manage* 2005 ; 51 (1) : 28-34.
- 8 Cooper R.A. Understanding wound infection. In : European Wound Management Association (EWMA). Position Document : Identifying criteria for wound infection. London UK : MEP Ltd. 2005.
- 9 Smoot E.C.D., et al., In vitro toxicity testing for antibacterials against human keratinocytes. *Plastic and Reconstructive Surgery* 1991 ; 87 (5) : 917-24.
- 10 McCauley R.L., et al. In vitro toxicity of topical antimicrobial agents to human fibroblasts. *Journal of Surgical Research* 1989 ; 46 (3) : 267-74.
- 11 Brett D.W. A discussion of silver as an antimicrobial agent : alleviating the confusion. *Ostomy Wound Manage* 2006 ; 52 (1) : 34-41.
- 12 Percival S.L., Bowler P.G., Russell D., Bacterial resistance to silver in wound care. *J Hosp Infect* 2005 ; 60 (1) : 1-7.
- 13 Lansdown A.B., Silver. 2: Toxicity in mammals and how its products aid wound repair. *J Wound Care* 2002 ; 11 (5) : 173-7.
- 14 Lansdown A.B. Silver. its antibacterial properties and mechanism of action. *J Wound Care* 2002 ; 11 (4) : 125-30.
- 15 Lansdown A.B. Silver absorption and antibacterial efficacy of silver dressings. *J Wound Care* 2005 ; 14 (4) : 155-60.
- 16 Thomas S., Cubin P.M.C. An in vitro analysis of the antimicrobial properties of 10 silver containing dressings. *J Wound Care* 2003 ; 12 (8) 101-7.
- 17 Jorgensen B., et al. The silver-releasing foam dressing, contreet foam, promotes faster healing of critically colonised venous leg ulcers : a randomised, controlled trial. *Int Wound J* 2005 ; 2 (1) : 64-73.
- 18 Meaume S., et al. Evaluation of a silver-releasing hydroalginat dressing in chronic wounds with signs of local infection. *J Wound Care* 2005 ; 14 (9) : 411-9.
- 19 Munter K.C., et al. Effect of a sustained silver-releasing dressing on ulcers with delayed healing : the CONTOP study. *J Wound Care* 2006 ; 15 (5) : 199-206.
- 20 White R., Cutting K.F., Kingsley A. Topical antimicrobials in the control of wound bioburden. *Ostomy Wound Manage* 2006 ; 52 (8) : 27-58.
- 21 Meaume S., Senet P., Dumas R., Carsin H., Pannier M., Bohbot S. Urgotul®: a novel non-adherent lipido-colloid dressing. (Results of first clinical trial). *British Journal of Nursing* 2002 ; 11 (16) (TVN Suppl) : S42-43, S46-50.
- 22 Letouze A., Voinchet V., Hoecht B., Muentner K.C., Vives F., Bohbot S. Using a new lipido-colloid dressing in paediatric wounds : results of French and German clinical studies. *Journal of Wound Care* 2004 ; 13 (6) : 221-5.
- 23 Blanchet-Bardon C., Bohbot S. Using Urgotul dressing for the management of epidermolysis bullosa skin lesions. *Journal of Wound Care* 2005 ; 10 (14) : 4329-34.
- 24 Meaume S., Ourabah Z., Cartier H., Granel-Brocard F., Bressieux J.M., Bohbot S. Evaluation of a lipido-colloid wound dressing in the local management of leg ulcers. *Journal of Wound Care* 2005 ; 7 (14) : 329-34.
- 25 Wilson A.P., Treasure T., Sturridge M.F., Gruneberg R.N. A scoring method (ASEPSIS) for post-operative wound infections for use in clinical trials of antibiotic prophylaxis. *Lancet* 1986 ; 1 : 311-3.
- 26 Humbert P., Zuccarelli F., et al. Ulcères de jambe présentant des signes locaux d'infection : intérêt du pansement Biatain® Argent. *Journal des Plaies et Cicatrisations* 2006 ; 11 (52).41-7.
- 27 Saap L., et al. Contact sensitivity in patients with leg ulcerations: a North American study. *Arch Dermatol* 2004 ; 140 (10) : 1241-6.
- 28 Machet L., et al. A high prevalence of sensitization still persists in leg ulcer patients : a retrospective series of 106 patients tested between 2001 and 2002 and a meta-analysis of 1975-2003 data. *Br J Dermatol* 2004 ; 150 (5) : 929-35.
- 29 Fays S., Schmutz J.L., Vin F., Thirion F., Sigal-Grinberg M., Ingen-Housz-Oro S., Estève E., Sauvadet A., Bohbot S. Leg ulcers and the UrgoCell Non-Adhesive wound dressing. *British Journal of Nursing* 2005 ; 14 (11) (TVN Suppl) : S20-28.
- 30 Philips T., Machado F., Trout R., Porter J., Olin J., Falanga V. Prognostic indicators in venous ulcers. *J Am Acad Dermatology* 2000 ; 43 (4) : 627-30.