

MÉTHODE SIMPLIFIÉE d'INJECTION ENDOVEINEUSE de MICROMOUSSE de TROMBOVAR® à 1 % par CATHÉTER COURT (MÉTHODE MS) : une EFFICACITÉ DURABLE CONFIRMÉE par les RÉSULTATS à 2 ANS

A SIMPLIFIED METHOD of ENDOVENOUS INJECTION of 1 % TROMBOVAR®
MICROFOAM VIA a SHORT CATHETER (M.S. METHOD) :
LASTING EFFECTIVENESS CONFIRMED by 2 YEAR RESULTS

M. SICA¹, G. BIASI², E. GEORGE³

R É S U M É

Objectif : L'objectif de cette communication est de démontrer que la méthode simplifiée d'injection de micromousse à l'aide d'un cathéter endoveineux court (méthode MS) peut constituer une alternative avantageuse par rapport à la chirurgie et aux autres méthodes endoveineuses, comme le laser et le Closure®, pour traiter les varices des membres inférieurs, y compris de gros calibre.

Le principal avantage de cette technique endoveineuse est qu'elle est la moins invasive tout en donnant des résultats efficaces et durables.

Méthode : Nous avons inclus dans cette étude prospective randomisée, d'une durée de 2 ans, 543 patients âgés de 18 à 85 ans.

Nous avons traité avec cette méthode 359 grandes veines saphènes (GVS) et 184 petites veines saphènes (PVS).

Les critères d'inclusion étaient : saphènes incontinentes d'un diamètre compris entre 6 et 18 mm mesuré à 30 mm de la jonction saphéno-fémorale ou saphéno-poplitée.

Nous avons employé, pour l'injection, du tétradécyl sulfate de Na à 1 % (Trombovar®) sous forme de micromousse sclérosante avec des volumes de 6 à 25 ml en fonction du diamètre de l'axe veineux à traiter.

Résultats : Nous avons constaté après une seule séance :

– à J 7 : une oblitération complète des axes veineux traités dans 95,7 % des cas ;

– à J + 1 an : une persistance de l'oblitération complète dans 86,9 % des cas pour la GVS et dans 89,6 % des cas pour la PVS ;

– à J + 2 ans : une persistance de l'oblitération complète dans 81,8 % des cas pour la GVS et dans 83,7 % des cas pour la PVS.

Sur les 2 ans, aucun cas de re-canalisation complète n'a été constaté.

La méthode MS est une technique endoveineuse ambulatoire qui allège, améliore, sécurise, rend plus précis et accélère le traitement des varices de moyen et de gros calibres.

Mots-clefs : méthode endoveineuse par micromousse, cathéter endoveineux court, varices de gros calibre.

S U M M A R Y

Objective : To show that the « MS » method – Simplified Method of injection of microfoam via a short endovenous catheter – could be a useful alternative to surgery or other endovenous methods such as laser or closure in the treatment of even large varices of the lower limbs. The main advantage of this endovenous technique is that it is the least invasive and produces effective and lasting results.

Methodology : This 2 year prospective randomised study concerned 143 patients aged between 18 and 85 years. A total of 359 great saphenous veins (GSV) and 184 small saphenous veins (SSV) were treated by this method. The inclusion criteria were : incompetent saphenous veins of between 6 and 18 mm diameter measured at 30 mm from the saphenofemoral or saphenopopliteal junctions. Between 6 and 25 ml, in proportion to the diameter of the treated trunk, of 1 % TTDSS [Thrombovar®] as sclerosing microfoam were injected.

Results : After a single session the findings revealed :

– at D7, a total obliteration in 95,7 % of the treated venous trunks ;

– at 1 year, a persistence of the total obliteration in 86,9 % of the GSVs and in 89,6 % of the SSVs ;

– at 2 years, a persistence of the total obliteration in 81,8 % of the GSVs and in 83,7 % of the SSVs ; furthermore, there was no complete recanalisation.

The « MS » method is an out-patient endovenous technique which simplifies, accelerates and increases the accuracy of the treatment of medium and large calibre varices.

Keywords : microfoam endovenous method, short endovenous catheter, large calibre varices.

1. 24, rue Jean-Pierre Timbaud 75011 PARIS.

2. Azienda Ospedaliera S. Maria della Misericordia, Unità di chirurgia vascolare Piazzale S. Maria della Misericordia 33100 UDINE (Italie).

3. Hôpital Tenon, Service de Médecine Vasculaire, 4, rue de la Chine 75020 PARIS.

INTRODUCTION

Les pratiques endoveineuses pour le traitement des varices des membres inférieurs prennent de plus en plus de place dans l'arsenal thérapeutique ambulatoire du phlébologue et remplacent progressivement la chirurgie classique des varices des membres inférieurs, évitant anesthésie, hospitalisation et arrêt de travail.

Parmi ces pratiques, la méthode MS (méthode simplifiée d'injection endoveineuse échoguidée de micro-mousse par cathéter court) est la moins invasive et constitue une alternative aux autres méthodes endoveineuses ambulatoires dans le traitement des varices de moyen et gros calibres (d'un diamètre égal ou supérieur à 6 mm).

OBJECTIF

La méthode MS est une technique ambulatoire qui permet de traiter, avec un nombre réduit de séances, toutes les varices des membres inférieurs entre 6 et 18 mm.

Le premier objectif de cette étude est de démontrer que cette technique endoveineuse d'injection de micro-mousse a une efficacité persistante : son action à court terme [1] est toujours effective 2 ans après le traitement.

Le deuxième objectif est de démontrer que la méthode MS présente l'avantage de ne pas avoir à être combinée avec d'autres méthodes endoveineuses pour être pleinement efficace [2]. C'est une méthode simple, rassurante pour le patient et qui se suffit à elle-même pour avoir une action complète (Photos 1A et 1B, 2A et 2B).

MATÉRIEL

Nous avons utilisé pour la mise en place de cette étude :

- un écho-Doppler couleur Esaote Mylab® avec sonde superficielle de 10/14 Mhz ;
- un cathéter court BD Insyte®-W 20GA 1,1 x 30 mm ;
- ou, pour des saphènes d'accès moins facile en raison de leur profondeur, un cathéter BD Insyte®-W 18G 1,3 x 45 mm ;

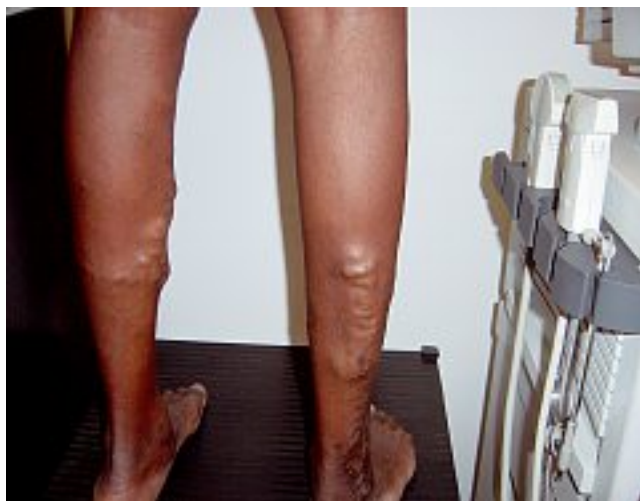

Photo 1A. - Veine petite saphène droite de 10 mm avant traitement

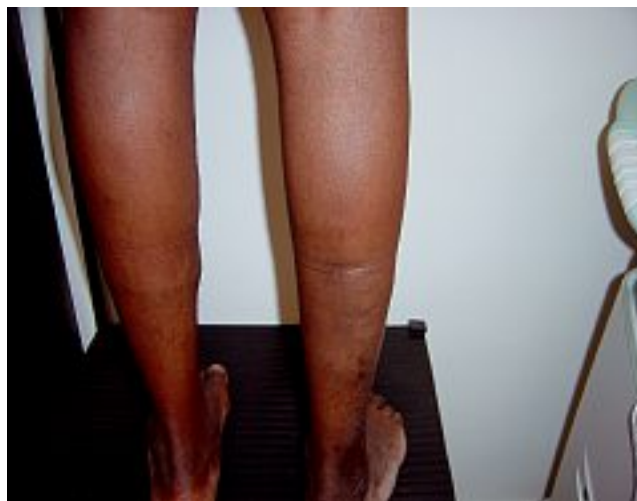

Photo 1B. - Même PVS après 1 séance d'injection de 10 ml de micromousse de Trombovar® à 1 %

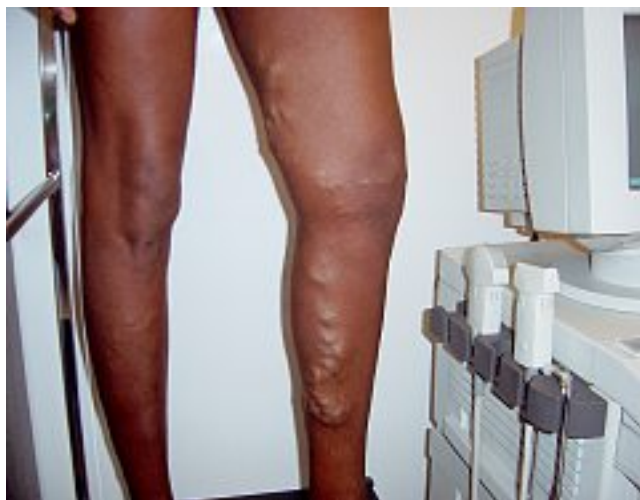

Photo 2A. - GVS de 18 mm de diamètre avant traitement par cathéter et micromousse

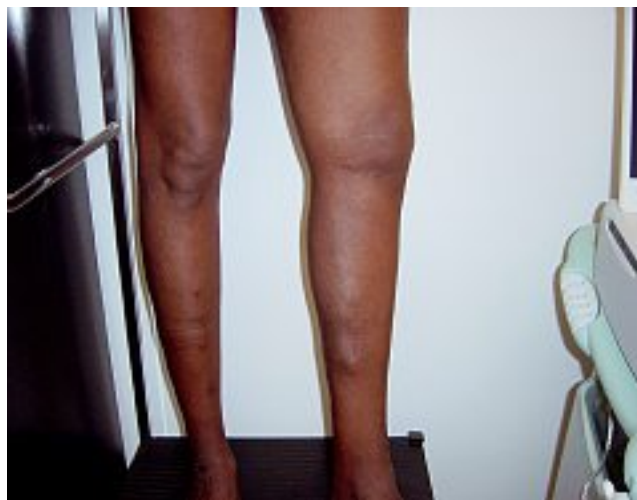

Photo 2B. - Même GVS après 1 séance d'injection de 25 ml de micromousse de Trombovar® à 1 %

- un prolongateur tricouche Vygon® PE/VYG2/PVC pour connecter la seringue remplie de micromousse au cathéter ;
- deux seringues BD Discardit II de 10 ml ;
- un connecteur à deux voies Braun® ;
- Trombovar® TTDSS (tétradécyl sulfate de sodium) à 1 %.

TECHNIQUE

Conformément à la méthode MS, nous avons suivi les 4 étapes suivantes [2] :

1 - Positionnement, sous contrôle échographique, d'un cathéter court, connecté préalablement à une tubulure. Aucune anesthésie locale préalable n'est nécessaire grâce à un nouveau format d'aiguille. Pour certains sujets particulièrement sensibles, une anesthésie transcutanée par Emla patch® peut être pratiquée.

2 - Fixation du cathéter avec un sparadrap et injection de la micromousse préparée en extemporanée dans la tubulure lorsqu'elle est complètement remplie du sang refluant.

Pour les saphènes jambières à trajet superficiel, afin d'éviter le passage du Trombovar® à 1 % au niveau du réseau veineux, nous posons un brassard gonflable que nous laissons en place 3 minutes après l'injection. Ce réseau veineux sera sclérosé ultérieurement avec une moindre concentration du sclérosant [3].

3 - Après injection : compression avec la sonde au niveau de la jonction saphéno-fémorale ou saphéno-poplitée puis mise en place d'une contention-compression par Élastoplaste® que le patient doit porter impérativement pendant 1 semaine [4].

4 - Contrôle du patient à J7, J15, J30, 3 mois, 6 mois, 1 an et 2 ans après l'injection.

MÉTHODOLOGIE

Nous avons inclus dans cette étude prospective 543 patients âgés de 18 à 85 ans avec un suivi de deux ans (Tableau I).

Tous ces patients présentaient une incontinence ostio-tronculaire au niveau de la grande veine saphène ou de la petite veine saphène [5].

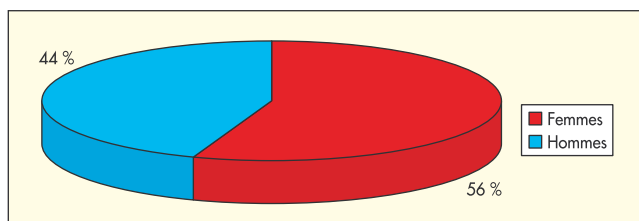


Tableau I. - Pourcentage des inclusions par rapport au sexe

CRITÈRES D'INCLUSION

Nous avons inclus au total 359 GVS et 184 VPS avec un diamètre compris entre 6 et 18 mm, mesuré à 30 mm de la jonction saphéno-fémorale ou saphéno-poplitée (Tableau II).

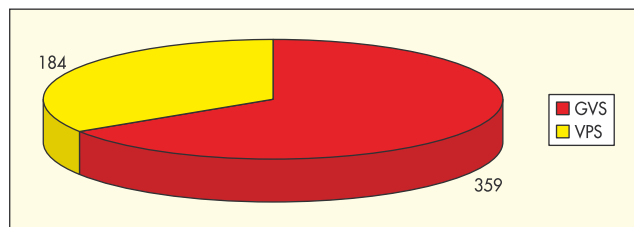


Tableau II. - Nombre des GVS et VPS traitées

CRITÈRES DE NON-INCLUSION

- Grossesse.
- Cancer.
- Maladies cardio-vasculaires évolutives.
- Thrombophilie [6].

EFFETS INDÉSIRABLES

Nous n'avons pas constaté d'effets indésirables majeurs [7-8].

Nous avons noté 46 veinites superficielles banales, traitées avec succès et sans séquelles par thrombectomie [9], 1 cas de constriction thoracique qui s'est résolu spontanément, sans suites, et 5 cas de troubles visuels transitoires et sans conséquences.

RÉSULTATS

Les résultats sont résumés dans le Tableau III.

Les quelques re-canalisation partielles à 2 ans ont été reprises avec succès par échosclérothérapie avec ponction directe à l'aiguille [10].

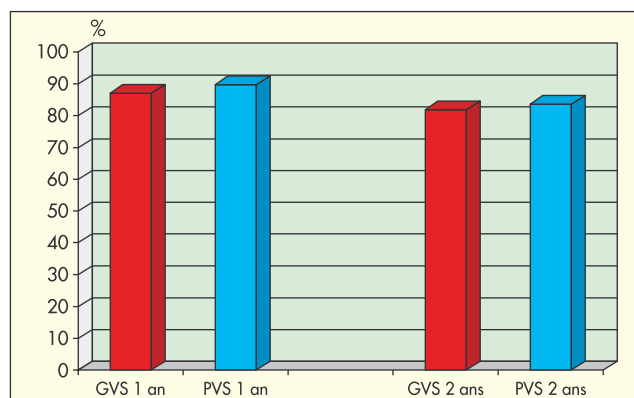


Tableau III. - Pourcentage d'oblitérations à un an et à deux ans

CONCLUSION

En conclusion nous pouvons dire que la méthode MS est une technique endoveineuse ambulatoire non invasive qui peut se substituer à toutes les autres techniques endoveineuses en raison de son universalité et de son efficacité. De plus, elle est sans suite postopératoire.

Elle s'inscrit complètement dans l'actuelle recherche de maîtrise des dépenses de santé car c'est une technique efficiente (excellent rapport efficacité-coût) qui réduit considérablement les coûts de traitement des maladies veineuses chroniques. De plus, les patients recourant sans difficulté à ce type d'intervention ni lourde, ni angoissante, elle prévient les complications de type « ulcères variqueux », phlébites, voire embolies pulmonaires touchant les patients qui refusent une opération ou autre technique invasive.

Elle demande toutefois un équipement écho-Doppler performant ainsi qu'une formation spécifique à la technique de l'échoguidage, à l'utilisation des mousses sclérosantes et à la pose des cathéters en endoveineux.

Remerciements aux Docteurs J.-P. Gobin et F. Ferrara pour leur aide précieuse au développement des techniques endoveineuses.

RÉFÉRENCES

- 1 Sica M. Sclérothérapie échoguidée par micromousse de trombovar® à 1 % avec cathéter endoveineux court (méthode MS) : résultats. *Phlébologie* 2005 ; 58 : 161-4.
- 2 Sica M. Méthode simplifiée de sclérothérapie échoguidée par micromousse avec cathéter endoveineux court : « méthode MS ». *Phlébologie* 2004 ; 57 : 377-81.
- 3 Monfreux A. Remarques à propos de la sclérothérapie à la mousse. *Phlébologie* 2004 ; 57 : 399-401.
- 4 Cabrera Garrido J.R., Cabrera Garcia-Olmedo J.R., Garcia-Olmedo Dominguez M.A. Élargissement des limites de la sclérothérapie : nouveaux produits sclérosants. *Phlébologie* 1997 ; 50 : 181-8.
- 5 Henriot J.P., et al. Foam sclerotherapy. State of the art. Éditions Phlébologiques Françaises 2002 : 85-8.
- 6 Hamel-Desnos C., Desnos P., Ouvry P. Nouveautés thérapeutiques dans la prise en charge de la maladie variqueuse : échoscclérothérapie et mousse. *Phlébologie* 2003 ; 56 : 41-8.
- 7 Guex J.J., Allaert F.A., Gillet J.L., Chleir F. Incidence des complications de la sclérothérapie. *Phlébologie* 2005 ; 58 : 189-95.
- 8 Alos J., Carreno P., Lopez J.A., Estadella B., Serra-Prat M., Marinello J. Efficacy and safety of sclerotherapy using polidocanol foam : a controlled clinical trial. *Eur J Endovasc Surg* 2006 ; 31 : 101-7.
- 9 Gobin J.P., Benigni J.P. Les mauvais résultats de la sclérothérapie à la mousse : comment les éviter ? *Phlébologie* 2004 ; 57 : 151-7.
- 10 Tessari L., Cavezzi A., Frullini A. Preliminary experience with a new sclerosing foam in the treatment of varicose veins. *Dermatol Surg* 2001 ; 27 : 58-60.