

# POURQUOI FAUT-IL RECHERCHER les THROMBOSES VEINEUSES PROFONDES DISTALES ?

## THE NEED to LOOK for DISTAL DEEP VEIN THROMBOSES

C. DANIEL

### R É S U M É

Notre propos sera de montrer que la thrombose veineuse profonde distale est une affection fréquemment retrouvée, qu'elle a également un potentiel emboligène non nul. Nous pensons que l'absence de traitement est une perte de chance pour le malade à la fois en lui faisant courir un risque possiblement mortel d'embolie pulmonaire et également d'extension des sites thrombosés. Les séquelles obstructives et surtout valvulaires, sources de reflux permanents, sont à l'origine de douleurs, d'ulcères récidivants difficiles à cicatriser et de répercussions quotidiennes sur l'activité. Ainsi, les bénéfices en termes de mortalité, de récurrence, de retentissement sur l'activité professionnelle, d'invalidité et en termes de qualité de vie nous semblent justifier un traitement anticoagulant des thromboses sous-poplitées.

Ceci nous permettra d'insister sur la recherche des localisations thrombotiques distales par l'étude systématique de tous les troncs veineux profonds et superficiels ainsi que l'aide précieuse que peut apporter l'écho-Doppler grâce à toutes ses possibilités d'analyse (et pas seulement le test de compression). Nous rappellerons brièvement ce qui nous semble être un protocole satisfaisant et contributif d'examen écho-Doppler veineux lors d'une suspicion forte de thrombose veineuse profonde.

**Mots-clefs :** thromboses veineuses distales, écho-Doppler veineux.

### S U M M A R Y

The AA consider that distal deep venous thrombosis is common and carries a significant risk of embolism. Absence of treatment can result in fatal pulmonary embolism and extension of the thrombosis. The consequent obstructive and, in particular, valvular changes, cause of permanent reflux, are the source of pain, recurrent ulcers which are difficult to heal and repercussions on daily activities. Thus the benefits in terms of morbidity, recurrence, impact on professional activity, invalidity and quality of life, justify the use of anticoagulant therapy in infrapopliteal thromboses. The AA stress the need to evaluate distal thromboses by routinely assessing the state of the deep and superficial venous trunks by echo-Doppler with its numerous possibilities of analysing the situation (and not just by the compression test). A brief description is given of a venous echo-Doppler assessment protocol which is considered to be satisfactory and contributory when a deep venous thrombosis is strongly suspected.

**Keywords :** distal venous thromboses, venous echo-Doppler.

## INTRODUCTION

La littérature consacrée au potentiel emboligène des thromboses veineuses sous-poplitées est relativement pauvre. Certaines publications semblent même nier leur existence. Or, dans la pratique quotidienne, face à une suspicion clinique forte de thrombose veineuse, nous avons souvent mis en évidence une thrombose veineuse distale. En médecine de ville, ce sont même les thromboses distales qui sont le siège le plus

souvent retrouvé, la découverte d'une thrombose veineuse distale étant très fréquente devant une douleur accompagnée ou non d'un œdème unilatéral jambier. L'écho-Doppler est à même d'en effectuer le diagnostic positif et différentiel.

On est donc en droit de se demander si le protocole de Doppler minimum avec compression par la sonde d'échographie de certains sites supposés à risque (limited Doppler ultrasound), en négligeant l'ensemble des veines sous-poplitées, n'est pas à remettre en cause.

Afin de répondre à la question : *faut-il rechercher les thromboses distales ?*, il est nécessaire de savoir s'il y a un bénéfice à les traiter. A ce propos il existe peu de publications mais néanmoins des éléments de réponse qui nous paraissent pertinents. Ainsi de nombreux auteurs s'accordent pour traiter les thromboses veineuses distales de la même façon que les proximales eu égard :

- aux risques non négligeables d'embolie pulmonaire et d'extension aux troncs proximaux ;
- aux séquelles post-thrombotiques ;
- au retentissement sur la qualité de vie des patients ;
- et même au surcoût engendré pour la société par l'absence de traitement de ces patients.

## DISCUSSION

### **Position du problème et place de l'exploration écho-Doppler**

La thrombose veineuse est une affection fréquente.

Elle représente plus de 250 000 cas par an en France. En médecine libérale [1], sur 530 000 suspicions de thromboses veineuses qui sont recensées par les Angiologues de ville, 143 000 sont confirmées indiquant un traitement à domicile dans plus de la moitié des cas. Depuis les résultats de cette étude de pratique, publiée en 1999, et avec la formation des médecins et le développement des techniques écho-Doppler de plus en plus fiables, ce chiffre a vraisemblablement augmenté et il est actuellement rare d'hospitaliser un patient en dehors de circonstances particulières.

La thrombose veineuse est une affection potentiellement grave par ses risques d'embolie pulmonaire : en France [1-4] on dénombrait 50 à 100 000 embolies pulmonaires annuelles, responsables de plus de 10 000 décès par an.

Une thrombose veineuse profonde symptomatique s'accompagnerait d'une embolie pulmonaire dans 40 à 50 % des cas [5, 6] et cette fréquence serait nettement sous-estimée car il y a de très nombreuses embolies pulmonaires asymptomatiques. Sachant de plus qu'il existe également beaucoup de thromboses veineuses profondes asymptomatiques [6-9], on peut en conclure que la recherche de ces embolies pulmonaires (ou même leur évocation clinique) n'est souvent pas faite en pratique.

La mortalité liée à l'embolie pulmonaire serait de 8 à 9 % [10] ; elle représenterait en France 10 à 20 000 décès par an [3]. Aux États-Unis, ce serait la troisième cause de mortalité avec cinq millions de thromboses veineuses profondes par an et 50 000 décès directement liés à l'embolie pulmonaire. Cette mortalité est cependant liée à l'importance de l'embolie : selon l'étude ICOPER [10], on compte 4 % de décès si l'embolie est inférieure à 50 %, 8 % si elle est supérieure et 30 % si de plus elle s'accompagne d'un état de choc.

### **La clinique**

Le diagnostic clinique d'embolie pulmonaire est dans la plupart des cas extrêmement difficile.

La douleur accompagnée d'une dyspnée n'est même pas retrouvée dans 50 % des cas, une douleur sans dyspnée dans environ 30 % des cas et il existe une syncope inaugurale dans 10 % des cas.

Il y a vraisemblablement beaucoup d'embolies pulmonaires asymptomatiques. Selon Coon [11], 50 % des embolies pulmonaires pourraient révéler une thrombose veineuse profonde.

La clinique est peu fiable [12, 13], sauf si elle est assortie de scores de probabilité clinique [14-17] associés au contexte d'apparition de la thrombose, aux facteurs de risque et aux antécédents personnels et familiaux thromboemboliques.

On comprend dès lors que l'on doive fréquemment recourir aux examens complémentaires.

### **Les D-dimères**

Pratiqués suivant la technique ELISA, ils permettraient d'exclure de façon fiable une thrombose veineuse profonde ou une embolie pulmonaire dans la majeure partie des cas lorsque le dosage est inférieur à 500 microgrammes par litre [12].

Lors d'une élévation au-dessus de ce seuil, il existe beaucoup de faux positifs : en cas de pathologie inflammatoire, de pathologie infectieuse ou tumorale, en post-opératoire, lors de la grossesse en particulier après le troisième mois, chez les sujets âgés... Or, toutes ces situations sont malheureusement à haut risque de thrombose et c'est précisément souvent dans des cas difficiles comme ceux-ci que les D-dimères seraient utiles.

Ceci conduit à se poser la question de l'intérêt d'un tel dosage en pratique de ville en particulier lorsque l'écho-Doppler est plus facilement et rapidement accessible.

Lorsque le contexte clinique est en faveur d'une thrombose et les D-dimères positifs, le diagnostic de thrombose est hautement probable et il faut pousser les investigations.

Lorsque le contexte clinique est évocateur d'une thrombose profonde et les D-dimères négatifs, la clinique selon certains auteurs prime sur le résultat des D-dimères : il est recommandé de poursuivre malgré tout les examens complémentaires. C'est ce que rapporte Michieli, s'appuyant sur une étude prospective de 1330 patients consécutifs avec suspicion de thrombose veineuse reçus aux urgences [18].

Certains préconisent même de ne plus doser les D-dimères dans ce cas de figure [19].

Il ne semble donc pas contributif de doser les D-dimères lors d'une suspicion clinique forte de thrombose veineuse ou d'embolie pulmonaire.

### **L'écho-Doppler veineux**

Face à une suspicion clinique d'embolie pulmonaire, l'écho-Doppler serait un examen peu performant selon certaines études et aurait une sensibilité faible par rap-

port à la phlébographie en territoire proximal, et encore plus faible en distal [20]. Cependant ces études reposent souvent sur une technique isolée de compression, ne sont pas forcément réalisées avec toutes les possibilités de la sémiologie échographique Doppler et sont pour ces raisons totalement discordantes avec de nombreuses autres publications.

Selon les données de la littérature, il est admis que l'échographie de compression permet de détecter plus de 90 % des thromboses proximales et entre 50 à 60 % des thromboses distales. Cependant, lorsque la thrombose veineuse est asymptomatique [21], les chiffres semblent moins performants, avec une faible spécificité, de l'ordre de 62 %, mais avec une technique d'exploration rigoureuse ils pourraient néanmoins atteindre 97 %.

Lorsque les thromboses veineuses sont symptomatiques, Elias [22] retrouve une sensibilité de 98 % et une spécificité de 95 % pour l'écho-Doppler veineux.

Irvine [23], sur un total de 50 membres inférieurs (34 patients consécutifs suspects de thrombose veineuse profonde) et par comparaison entre l'écho-Doppler de compression et la phlébographie, examens effectués par des opérateurs indépendants, retrouve une spécificité de 90 % et une sensibilité de 81 % pour l'écho-Doppler dans la thrombose veineuse profonde distale. Il recommande néanmoins la réalisation de la phlébographie si l'écho-Doppler est négatif ou non disponible. Labropoulos [24], lors d'une étude prospective comparant l'écho-Doppler à la phlébographie, confirme la performance de l'écho-Doppler en cas de thrombose proximale (performance de 99,4 %) ; il chiffre dans cette étude la performance en distalité à 93,1 %. De plus, la valeur prédictive positive et négative de l'écho-Doppler est retrouvée à plus de 95 % à condition que les examinateurs soient expérimentés.

Deux études sont particulièrement intéressantes :

– celle de Barrellier [25] qui insiste sur la performance de l'écho-Doppler attentif incluant l'entière du réseau veineux (veine cave inférieure, membres inférieurs, veines distales, veines musculaires...). Sur 352 patients, lorsqu'il existe une suspicion clinique d'embolie pulmonaire, l'écho-Doppler retrouve dans 30,4 % des cas la thrombose veineuse ; lorsqu'il existe une très forte probabilité d'embolie pulmonaire, cette performance s'élève à 80 % des cas ;

– une étude d'Elias de 2004 [26] comparant le « limited ultrasound » au « complete lower limbs ultrasound » sur 210 patients consécutifs, examen réalisé par des opérateurs indépendants et par comparaison à la probabilité clinique, à la scintigraphie, à l'angiographie pulmonaire sur trois mois de suivi. Une embolie pulmonaire a été retrouvée chez 74 patients. Le limited Doppler ne détectait une thrombose veineuse que chez uniquement 46 patients (sensibilité 0,55 ; spécificité 0,96) ; le Doppler complet détectait 91 thromboses veineuses parmi lesquelles 51 thromboses veineuses profondes proximales et 40 thromboses veineuses profondes distales (sensibilité 0,93 et spécificité 0,84).

Il apparaît donc que l'écho-Doppler veineux est un examen fiable, à condition d'être pratiqué par un opérateur formé et expérimenté, et apte à rechercher les signes directs et indirects de la thrombose veineuse. Il doit de plus être réalisé sur l'ensemble de l'arbre veineux pour ne pas méconnaître les thromboses veineuses distales et musculaires qui sont fréquentes.

A ce propos, nous aimerions rappeler ce qui nous paraît être le protocole nécessaire lors de la réalisation d'un examen écho-Doppler veineux pour la recherche d'une thrombose veineuse profonde.

L'examen doit être pratiqué en position debout pour certains sites : étude du réseau superficiel, des perforantes ainsi que des veines sous-poplitées, ceci permettant de sensibiliser l'examen.

L'écho-Doppler ne se résume pas à comprimer quelques veines.

Nous passerons sur l'intérêt de l'examen échographique dans le diagnostic différentiel lors d'une suspicion de thrombose (rupture de kyste articulaire gonale, déchirure musculaire...) car ce n'est pas le sujet traité ici.

L'examineur doit étudier l'ensemble du réseau veineux (profond et superficiel), sur toute son étendue.

On n'omettra pas d'explorer les territoires où la thrombose semble être moins souvent retrouvée (peut-être parce qu'elle n'y est pas recherchée...), en particulier les veines jumelles externes, péronières et tibiales antérieures. Une véritable cartographie des sites atteints est ainsi réalisée permettant le suivi en particulier à long terme.

Il est impératif de rechercher avec attention :

– Les signes directs de la présence d'un thrombus (Photos 1 et 2) :

• écho mode B : présence de matériel intraluminal.

– Les signes indirects :

• absence de signal Doppler (pulsé, couleur) ;

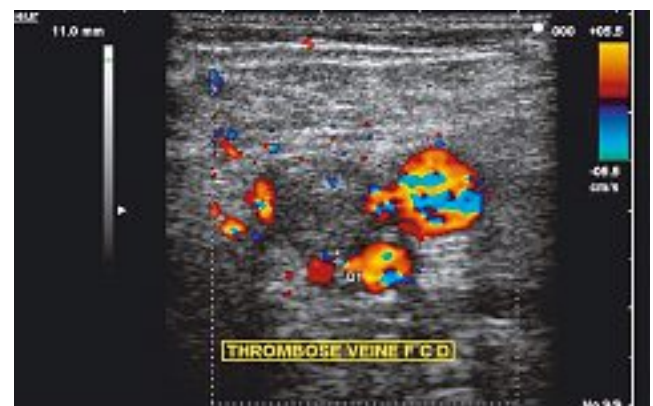

Photo 1. – Thrombose totalement occlusive. On visualise parfaitement l'image directe du thrombus ; il n'y a aucun flux Doppler au sein de la lumière veineuse

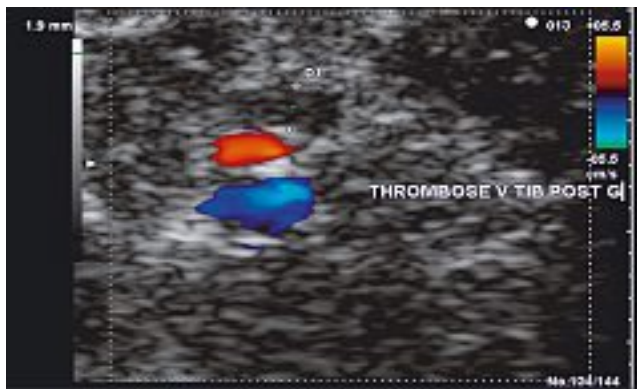

Photo 2. – Thrombus légèrement hypoéchogène de la tibiale postérieure. Pas de visualisation directe du thrombus. Le diagnostic est porté par l'absence de signal couleur : thrombus occlusif d'une veine tibiale postérieure (en bleu : passage dans une 2<sup>ème</sup> veine tibiale postérieure, en rouge : les flux artériels)

- variation du calibre veineux : augmenté souvent, rarement diminué (fibrosclérose) en cas de thrombose déjà ancienne ;
- incompressibilité ou compression limitée de la veine thrombosée dont on mesurera le diamètre antéro-postérieur afin de suivre l'évolutivité ;
- flux vicariants par le réseau superficiel (Photo 3) ;
- diminution de mobilité d'une valvule.

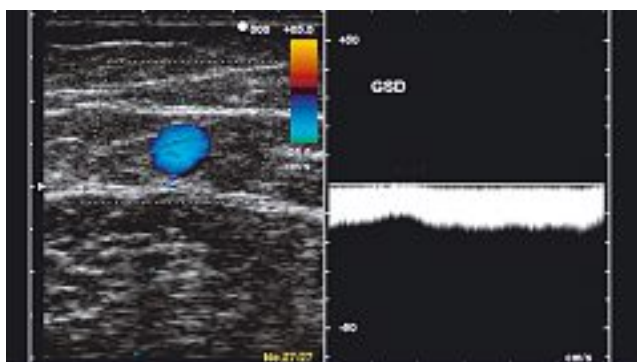


Photo 3. – Un signe précieux à rechercher en position debout en s'assurant de la vacuité des axes superficiels : l'aspect supplétif d'un axe saphène (flux centripètes continus)

– Enfin, il est utile de préciser l'aspect ancien d'un thrombus, hyperéchogène ou hétérogène, présentant en son sein des chenaux de recanalisation souvent mieux visualisés avec le codage couleur (Photo 4).

Le test de compression seul ne peut suffire à établir ou à réfuter avec fiabilité le diagnostic de thrombose veineuse.

La masse musculaire peut être non totalement compressible voire incompressible chez le patient musclé et sportif. Il est également difficile de comprimer en

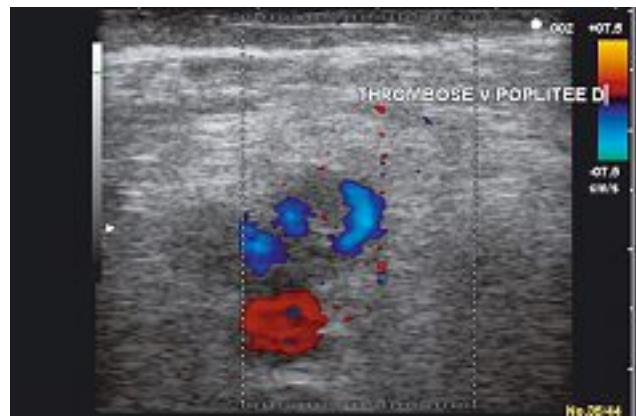

Photo 4. – Thrombus semi-récent avec chenaux de recanalisation (en bleu) en son sein

cas d'œdème (en particulier s'il est inflammatoire et dur) et/ou de douleur intense. Toutes ces situations risquent de conduire à des faux positifs.

A l'inverse un thrombus frais peut être compressible et conduire à exclure le diagnostic.

Enfin nous ne ferons que les citer mais ces signes ont une importance, il faut rechercher des séquelles post-thrombotiques en particulier d'avalvulation, ces reflux valvulaires étant bien appréciés en position debout (Photo 5).

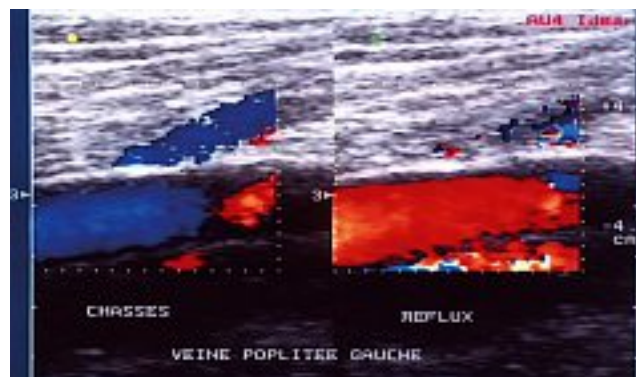


Photo 5. – Séquelles valvulaires. Visualisation en position debout d'un reflux (en rouge) après relâchement de la chasse musculaire

### Faut-il rechercher les thromboses veineuses distales ?

Concernant cette question il existe peu d'études disponibles et il n'y a aucun consensus.

Faut-il dès lors se contenter de vagues impressions ?

La thrombose veineuse distale ne représenterait que le tiers des thromboses veineuses profondes ; la guérison serait spontanée sans séquelles (ou si peu) ; ces thromboses seraient bénignes et n'emboliserait pas (ou si peu)...

Dans ces conditions, certains auteurs pensent qu'elles peuvent (et même doivent) être négligées. Si l'on suit ce raisonnement, et donc si l'on ne doit pas les traiter, il n'est pas utile de passer du temps à les rechercher par un examen écho-Doppler minutieux.

Notre opinion, à la lecture attentive des publications sur ce sujet et forts de notre expérience personnelle, est inverse.

Pour répondre à la question : *faut-il rechercher les thromboses veineuses distales ?*, il faut d'abord répondre à la question : *faut-il les traiter ?* Ce traitement pourra-t-il apporter un bénéfice suffisant en termes de mortalité, de morbidité, sur la récurrence, les séquelles, leurs répercussions sur l'activité professionnelle, en termes d'invalidité et d'arrêt de travail ?

Il faut aussi se poser la question en 2006 de savoir, en omettant volontairement (ou non) de traiter ces patients, quelle en sera l'incidence sur leur qualité de vie pendant et dans les suites de l'accident aigu.

Le bénéfice de ne pas traiter ces thromboses distales en termes économiques est tout à fait discutable car, pour le chiffrer, il faut prendre en compte le coût global de toutes leurs conséquences par rapport à celui du diagnostic et de la prise en charge de l'épisode thrombotique initial.

### Les thromboses veineuses profondes distales sont-elles rares ?

Elles sont diversement appréciées [27-29] avec une incidence de 25 à 35 %.

Mismetti [30], lors d'interventions pour prothèse de hanche et du genou, retrouve entre 45 et 57 % de thromboses distales pour les prothèses de hanche, 40 à 84 % pour le genou ; ceci correspond beaucoup mieux à notre expérience.

Lors d'une étude personnelle rétrospective de 428 patients consécutifs présentant une thrombose veineuse authentifiée au stade aigu, examinés entre 1991 et 2003 en cabinet d'angiologie de ville [31, 32], 65,6 % des patients étaient adressés par des confrères. Parmi ceux-ci, on dénombrait 61,3 % de femmes, 38,7 % d'hommes. L'âge moyen était 62,6 ans. Le côté le plus souvent atteint était le côté gauche (58 %), le côté droit 38,2 % ; la thrombose était bilatérale dans 3,8 % des cas. La répartition des thromboses selon leur siège montre que, sur les 567 thromboses veineuses retrouvées, 240 sont proximales (soit 42,31 %), 327 sont distales (soit 57,69 % des cas) (Tableau I).

Sur les 428 cas-patients, l'incidence de la thrombose distale isolée apparaît extrêmement élevée (c'est ce qui ressort d'une pratique quotidienne en médecine de ville) avec 319 sièges distaux seuls (soit 74,53 %), seulement 33 cas (7,72 %) de sièges proximaux seuls, et 76 cas (17,75 %) de sièges proximaux et distaux associés.

La thrombose veineuse profonde distale est donc fréquemment retrouvée à condition de prendre le temps de la rechercher avec attention. Des sites réputés

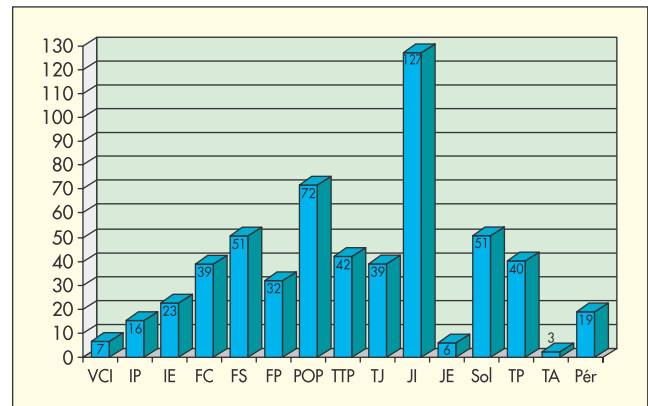


Tableau I. – Dans notre étude, on remarque que la majorité des sites thrombosés se situe en dessous de la veine poplitée. A noter la fréquence faible mais non nulle de localisations où la thrombose a été peu décrite (jumelles externes, tibiales antérieures, péronières)

indemnes de thrombose doivent systématiquement être explorés (jumelles externes, tibiales antérieures par exemple) car leur atteinte est possible, sachant que dans notre étude la majeure partie des thromboses sous-poplitées le sont au niveau des territoires des jumelles internes, soléaires et tibiales postérieures.

### Les thromboses veineuses distales sont-elles anodines ?

Nous savons qu'elles peuvent emboliser [33]. Ceci a d'ailleurs été déjà décrit [34] à propos d'un cas avec embolie symptomatique, alors même que la phlébographie et le Doppler ne montraient aucune extension de la thrombose en territoire poplité et au-dessus.

De nombreuses études rapportent des risques importants d'extension et d'embolie pulmonaire lors de thromboses veineuses profondes distales :

– Moser [35], sur 68 patients, retrouve une embolie pulmonaire uniquement lorsque la thrombose veineuse proximale est isolée ou s'il existe une récurrence sur thrombose veineuse distale avec extension proximale ;

– Pelegrini [38] trouve, sur 13 patients porteurs d'une thrombose veineuse profonde distale asymptomatique du mollet, 4 embolies pulmonaires symptomatiques ;

– Eishilberger [37] met en évidence une thrombose veineuse profonde distale du mollet dans 23 % des cas d'embolie pulmonaire ; il s'agit là de sujets autopsiés ;

– Guias [38], dans une étude rétrospective, retrouve, sur 840 thromboses veineuses dont 106 musculaires isolées, l'association à une embolie pulmonaire dans 15 % des cas ;

– Nielsen [39], dans une étude randomisée sur 3 mois, patients anticoagulés contre absence d'anticoagulation, retrouve une thrombose distale associée à une embolie pulmonaire asymptomatique dans 33 % des cas et dans 53 % si la thrombose est fémorale. Il conclut à la grande fréquence des embolies pulmonaires silencieuses, que la thrombose soit au-dessus ou au-dessous du genou.

On peut donc, à la lumière de ces études, conclure que la thrombose veineuse profonde distale présente un risque non négligeable de générer une embolie pulmonaire.

### **Mortalité précoce et thromboses veineuses profondes distales**

Widmer [40] objective chez 22,8 % des patients autopsiés une thrombose veineuse profonde distale associée à une embolie pulmonaire.

Seinturier [41], sur 1913 patients (1 018 présentant une thrombose veineuse profonde proximale, 895 une thrombose profonde distale), retrouve 760 patients ayant une embolie pulmonaire. Le taux de survie à deux ans était de 72 % en cas de thrombose veineuse proximale unilatérale, 65 % en cas de thrombose veineuse profonde proximale bilatérale, 80 % en cas de thrombose profonde distale unilatérale et 67 % pour les thromboses veineuses profondes distales bilatérales.

Ceci démontre les risques sur la morbi-mortalité liée à l'embolie pulmonaire lors d'une thrombose veineuse profonde distale.

### **Faut-il traiter les thromboses veineuses profondes distales ou les ignorer ?**

Pellegrini [36] retrouve, chez 13 patients avec thrombose veineuse profonde distale non traitée, 4 embolies pulmonaires alors que 12 patients qui avaient été traités par anticoagulant pour une thrombose distale n'ont fait aucune embolie pulmonaire.

Ceci est également rapporté dans une étude randomisée [42] de 51 patients avec thrombose profonde distale, 23 traités par anticoagulant pendant trois mois, 28 sans traitement ; ces patients ont bénéficié d'une surveillance clinique, isotopique et par phlébographie (en cas de suspicion de récurrence). A trois mois, 8 patients sur 28 ont fait une récurrence (29 %) dans le groupe non traité (cinq extensions aux troncs proximaux, une embolie pulmonaire) alors qu'il n'y a eu aucun incident dans le groupe traité ( $p < 0,01$ ). Sur les 23 patients du groupe traité, 22 n'ont présenté aucun événement avec un recul de 1 an.

### **La récurrence et l'extension du thrombus**

Fink [43], dans une publication concernant 864 patients présentant une thrombose veineuse profonde sous-poplitée avec bilan par duplex, phlébographie et IRM, conclut que l'extension aux troncs veineux proximaux est plus fréquente en cas de récurrence thrombotique que lors d'un épisode initial ( $p < 0,01$ ), l'incidence de l'embolie pulmonaire étant équivalente dans les deux cas.

Selon Solis [44], il existe une propagation du thrombus malgré le traitement anticoagulant chez seulement 8 % des patients alors que, sans anticoagulant, ce chiffre passe à 23 %.

Belcaro [45], sur une série de 177 patients, retrouve une extension du thrombus lorsque les thromboses veineuses profondes distales ne sont pas anticoagulées. L'anticoagulation est plus efficace sur le risque d'extension proximale et la régression du thrombus que la contention seule.

On peut conclure au bénéfice du traitement anticoagulant quant à la survenue d'une embolie pulmonaire et à l'extension du thrombus.

### **Les séquelles obstructives et d'avalvulation**

Elles ne sont pas rares sachant qu'un syndrome post-thrombotique peut continuer à évoluer longtemps après la thrombose veineuse profonde. Ces séquelles seraient évaluées à environ 50 % des thromboses veineuses profondes après 10 ans.

Pour Capron [46], l'incontinence valvulaire profonde représenterait deux tiers des cas dans les suites de thromboses veineuses à cinq ans ; et ceci s'accompagnerait dans 10 % des cas de troubles trophiques sévères. L'incidence de l'embolie pulmonaire semble augmenter, mais de façon peu significative, si le siège thrombosé est proximal.

Selon Eichlisberger [37], ces séquelles seraient encore plus fréquentes dans les cas de thromboses veineuses profondes distales ou lorsqu'il existe une association distale et proximale. Après 13 ans de suivi de 29 thromboses isolées du mollet, elles représenteraient pour lui environ 4 % des cas.

Les séquelles obstructives et d'avalvulation ont été chiffrées par Mohr [47] dans une étude de suivi concernant 1 527 patients. Il montre que la fréquence de la stase veineuse augmente dans le temps dans les suites d'une thrombose veineuse profonde. Il estime l'incidence des séquelles post-thrombotiques à 7,3 % à 1 an ; 14,3 % à 5 ans ; 19,7 % à 10 ans ; 26,8 % à 20 ans.

Ces séquelles peuvent être lourdes [51]. Elles sont représentées par des dermo-hypodermites, des troubles trophiques, des eczéma, des œdèmes [48-50]. Nous insisterons particulièrement sur les ulcères traînants et récidivants [51], extrêmement invalidants, insomniaques et difficiles à traiter, ceci malgré une contention forte souvent mal supportée par les patients

De plus il ne faut pas oublier les varices secondaires [52] qui nécessitent également une prise en charge parfois délicate dans ces situations.

Un traitement anticoagulant associé à une contention précoce sont vraisemblablement à même de réduire de façon tout à fait significative ces séquelles, leurs conséquences sur la vie des patients, et très certainement le surcoût engendré par la prise en charge de ces troubles.

### **Les conséquences économiques de l'insuffisance veineuse chronique sont très lourdes [52-55] et vraisemblablement sous-estimées**

Ces séquelles peuvent apparaître ou s'aggraver longtemps après l'épisode aigu de thrombose et leurs conséquences médicales s'étalent dans le temps, avec une prise en charge engendrant un coût important pour la société [47, 56, 57].

Leur estimation peut se faire de manière indirecte sur l'insuffisance veineuse chronique. Celle-ci est à l'origine de 80 % des ulcères de jambe [46]. Selon

une étude datant de 1977 [57], l'insuffisance veineuse chronique représentait en Suède une dépense annuelle de 5,6 millions de dollars pour 1 000 habitants, se répartissant en un tiers pour le coût des soins et deux tiers pour les arrêts de travail et les invalidités.

Le coût de la prise en charge et des séquelles de

l'insuffisance veineuse chronique est estimé en France à environ 460 millions d'euros par an. Sachant que la thrombose veineuse est la première cause d'insuffisance veineuse chronique sévère des membres inférieurs, ne faut-il pas dès lors s'en préoccuper un peu plus activement ?

## CONCLUSION

Si l'on écarte les considérations « philosophiques » et pourtant non dénuées d'intérêt (la curiosité intellectuelle du praticien de documenter l'origine d'un trouble, en l'occurrence une douleur aiguë du mollet ou une embolie pulmonaire, événement aux conséquences potentiellement fatales), cette revue de la littérature démontre la part importante des localisations distales des thromboses veineuses profondes et le fait qu'elles peuvent emboliser dans un nombre non négligeable de cas.

Elle démontre également l'importante sous-estimation de la fréquence des thromboses veineuses profondes distales qui ne sont parfois même pas recherchées, ainsi que des embolies pulmonaires symptomatiques ou non qu'elles génèrent.

Il est de plus prouvé que ces thromboses veineuses profondes distales ont un risque important d'extension aux troncs proximaux en l'absence de traitement anticoagulant. Dès lors faut-il attendre que la thrombose remonte plus haut (et à quel niveau : poplitée, fémoral, iliaque ?) pour les rechercher ?

Elles entraînent des séquelles parfois invalidantes lorsqu'elles sont négligées ainsi qu'une dégradation de la qualité de vie, conséquences coûteuses pour la société.

Ces conséquences sont-elles réellement moins onéreuses qu'un traitement anticoagulant bien conduit de trois mois associé à une contention ?

Si, selon ces arguments, un traitement de la thrombose profonde distale est licite dès lors que le diagnostic est posé, alors l'attitude face à ce type de thrombose ne doit pas être différente de celle adoptée pour la thrombose veineuse proximale. Il semble donc légitime de poursuivre les explorations en cas de suspicion clinique forte, ceci quel que soit le résultat du dosage des D-dimères ELISA, et de réaliser un écho-Doppler des membres inférieurs comme examen de première intention chaque fois que celui-ci est disponible.

L'examen écho-Doppler doit, selon les études que nous avons présentées, être nécessairement complet et minutieux même s'il est long à réaliser. Pour être contributif, il doit explorer l'ensemble de l'arbre veineux « de la veine cave inférieure aux veines plantaires » mais également tout le réseau superficiel y compris les perforantes.

Nous recommandons donc de continuer à réaliser et à enseigner la pratique d'un examen écho-Doppler complet (complete lower limbs ultrasound Doppler), incluant toutes les finesses de la sémiologie de cet examen, comme notre rôle de praticien vasculaire l'exige.

## RÉFÉRENCES

- 1 Le livre blanc pour la reconnaissance de l'Angiologie comme spécialité. Ed. Agence pour l'angiologie, juillet 1999.
- 2 Gillet G.L., Perrin M., Cayman R. Thromboses veineuses superficielles des membres inférieurs. Étude prospective portant sur 100 patients. *J M Vasc* 2001 ; 26 : 16-22.
- 3 Boccalon H. Thromboses veineuses des membres inférieurs et de la veine cave inférieure. *Encyc Méd Chir*. Elsevier, Paris, 1997, *Cardiologie* 11-730-A-10, *Angéiologie* 19-2030.
- 4 Boccalon H. Diagnostic positif de la thrombose veineuse profonde. In : Les thromboses veineuses profondes en médecine de ville, prévention et traitement, sous la direction de Fiessenger J.N. *Ed Communication Globale Santé* 1994 ; 11-23.
- 5 Huisman M.V., Buller H.R., Ten Cate J.W., Van Royen E.A., Vreeken J., Kersten M.J., Bakx B. Unexpected high prevalence of silent pulmonary embolism in patients with deep venous thrombosis. *Chest* 1989 ; 95 : 498-502.
- 6 Dorfman G.S., Cronan J.J., Tupper T.B., Messersmith R.N., Denny D.F., Lee C.H. Occult pulmonary embolism : a common occurrence in deep venous thrombosis. *Am J Roentgenol* 1987 ; 2 : 263-6.
- 7 Prandoni P., Lensing A.W., Cogo A., Cuppini S., Villalta S., Carta M., Cattelan A.M., et al. The long-term clinical course of acute venous thrombosis. *Ann Intern Med* 1996 ; 125 : 1-7.
- 8 Kearon C., Julian J.A., Math M., Newman T.E., Ginsberg J.S. Non-invasive diagnosis of deep venous thrombosis. *Ann Intern Med* 1998 ; 128 (issue 8) : 663-7.
- 9 Kearon C. Synthesis : diagnosis of pulmonary embolism, *CMAJ*, 2003 ; 168 : 182-204.
- 10 Goldhaber S.Z., De Rosa M., Visani L. International cooperative pulmonary embolism registry detects high mortality rate. *Circulation* 1997 ; 96 : 125.
- 11 Coon W.W. Venous thromboembolism. *Clinics Chest Med* 1984 ; 5 : 391-401.
- 12 Stein P.D., Terrin M.L., Hales C.A., et al. Clinical, laboratory, roentgenography, and electrocardiographic findings in patients with acute pulmonary embolism and no pre-existing cardiac or pulmonary disease. *Chest* 1991 ; 353 : 598-603.
- 13 Bagattini B., Bounameux H., Perneger T., Perrier A. Differential diagnosis of pulmonary embolism in an outpatient cohort. *Chest* 2003.
- 14 Wells P.S., Anderson D.R., Bormanis J., Guy F., Mitchell M., Gray L., Clément C., Robinson K.S., Lewandowski B. Value of assessment of pretest probability of deep-vein thrombosis in clinical management. *Lancet* 1997 ; 350 : 1795-8.
- 15 Perrier A., Desmarais S., Miron M.J., et al. Non invasive diagnosis of venous thromboembolism in outpatients. *Lancet* 1999 ; 353 : 190-5.
- 16 Wells P.S., Ginsberg J.S., et al. Use of a clinical model for a safe management of patients with suspected pulmonary embolism. *Ann Intern Med* 1998 ; 129 : 997-1005.
- 17 Wells P., Hirsch J., et al. Accuracy of clinical assessment of deep-vein thrombosis. *Lancet* 1995 ; 345 : 1126-30.
- 18 Michiels D.J.J. Communication orale. 20<sup>ème</sup> Congrès de l'International Society on thrombosis and haemostasis. 6-12 août 2005. Sydney-Australie.
- 19 British Thoracic Society guidelines for the management of suspected acute pulmonary embolism. *Thorax* 2003 ; 58 : 470-84.
- 20 Fernandez-Canton G., Lopez Vidor I., Munoz F., Antonana M.A., Uresandi F., Calonge J. Diagnostic utility of color ultrasound in lower limb deep vein thrombosis in patients with clinical suspicion of pulmonary thromboembolism. *Eur J Radiol* 1994 ; 19 : 50-5.
- 21 Wells P.S., Lensing A.W.A., et al. Accuracy of ultrasound for the diagnosis of deep venous thrombosis in asymptomatic patients after orthopaedic surgery : a meta-analyse. *Ann Intern Med* 1995 ; 122 : 44-53.
- 22 Elias A., Lagrange G., Villain P., Ralison P., Éliás M. Detection of symptomatic deep vein thrombosis of the lower limbs by ultrasonic duplex scanning. 16<sup>ème</sup> Congrès mondial UIA, Paris, septembre 1992.
- 23 Irvine A.T., Léa Thomas M. Colour-coded duplex sonography in the diagnosis of deep vein thrombosis: a comparison with phlebography. *Phlebology* 1991 ; 6 : 103-9.
- 24 Labropoulos N., Léon M., et al. Colour flow duplex scanning in suspected acute deep vein thrombosis; experience with routine use. *Eur J Vasc Endovasc Surg* 1995 ; 9 : 49-52.
- 25 Barrellier M.T., Lezin B., Landy S., Le Hello C. Prevalence of duplex ultrasonography detectable venous thrombosis in patients with suspected or acute pulmonary embolism. *J Mal Vasc* 2001 ; 26 : 23-30.
- 26 Elias A., Colombier D., et al. Diagnostic performance of complete lower limb venous ultrasound in patients with clinically suspected acute pulmonary embolism. *Thromb Haemost* 2004 ; 91 : 365.
- 27 Lapidus L., Börretzen J., et al. Home treatment of deep vein thrombosis : an out patient treatment model. *Patho Haemost Thromb* 2002 ; 32 : 59-66.
- 28 Cipolle H., Wojcik M.D., et al. The role of surveillance duplex scanning in preventive venous thromboembolism in trauma patients. *Trauma* 2002 ; 52 : 453-62.
- 29 Ivanov A.V., Sakharov A.B. Prophylaxis and treatment of phlebothrombosis of deep veins of the lower extremities. *Khirurgiia* 2004 ; 1 : 4-7.
- 30 Mismetti P., Laporte-Simitsidis S., Tardy B., Cuchérat M., Buchmuller A., Juillard-Delsart D., Decousus H. Prevention of venous thromboembolism in internal medicine with unfractionated or low-molecular-weight heparins : a meta-analysis of randomised clinical trials. *Thromb Haemost* 2000 ; 83 : 9-14.
- 31 Daniel C. Gestion de la thrombose veineuse aiguë en cabinet d'angiologie libérale. Résultats préliminaires d'une étude personnelle. *Angéiologie* 2004 ; 56 : 57-64.
- 32 Daniel C. Étude de 428 cas consécutifs de thromboses veineuses aiguës en consultation de ville depuis 1991. Communication aux 2<sup>èmes</sup> Rencontres internationales franco-vietnamiennes de pathologie cardio-vasculaire médico-chirurgicale, Saïgon, 15 février 2003 (abstracts p. 96).
- 33 Daniel C. Faut-il rechercher systématiquement les thromboses veineuses distales ? A propos d'un cas documenté de thrombose veineuse tibiale postérieure avec embolie pulmonaire, 3<sup>èmes</sup> Rencontres internationales franco-vietnamiennes de pathologie cardio-vasculaire médico-chirurgicale. Hué, décembre 2005 ; 14-7.
- 34 Chapman W.H., Foley K.T., Lee Y.T. Pulmonary embolism from a venous thrombosis distal to the popliteal vein. *Mil Med* 1991 ; 156 : 252-4.
- 35 Moser K.M., Lemoine J.R. Is embolic risk conditioned by localisation of deep venous thrombosis ? *Ann Intern Méd* 1981 ; 94 : 439-44.
- 36 Pellegrini V.D., et al. Embolic complications of calf thrombosis following total hip arthroplasty. *J Arthroplasty* 1993 ; 8 : 449-57.



- 37 Eishilberger R., et al. Late sequelae of deep venous thrombosis : a 13 year follow-up of 223 patients. *Vasa* 1994 ; 23 : 234-43.
- 38 Guias B., Simoni G., Oger E., Lemire A., Leroyer C., Mottier D., Nonent M., Bressolette L. Calf muscle venous thrombosis and pulmonary embolism. *J Mal Vasc* 1999 ; 24 : 132-4.
- 39 Nielsen H.K., Husted S.E., Krussel L.R., Fasting H., Charles P., Hansen H.H. Silent pulmonary embolism in patients with deep venous thrombosis. Incidence and fate in a randomized, controlled trial of anticoagulation versus no anticoagulation. *J Intern Med* 1994 ; 235 : 457-61.
- 40 Widmer L.K., Zemp E., Widmer M.T., Schmitt H.E., Brandenburg E., Voelin R., Biland L., Da Silva A., Maggs M. Late results in deep venous thrombosis of the lower extremity. *Vasa* 1985 ; 14 : 264-8.
- 41 Seinturier C., Bosson J.L., Colonna M., Imbert B., Carpentier P.H. Site and clinical outcome of deep venous thrombosis of the lower limbs : an epidemiological study. *J Thromb Haemost* 2005 ; 7 : 1362-7.
- 42 Lagarstedt C.I., Olsson C.G., Fagher B.O., Oqvist B.W., Albrechtsson U. Need long-term anticoagulation treatment in symptomatic calf-vein thrombosis. *Lancet* 1985 ; 2 : 8454 : 515-8.
- 43 Finck A.M., Mayert W., Steiner A. Extent of thrombus evaluated in patients with recurrent and first deep vein thrombosis. *J Vasc Surg* 2002 ; 36 : 357-60.
- 44 Solis M.M., et al. Is anticoagulation indicated for asymptomatic postoperative calf vein thrombosis ? *J Vasc Surg* 1992 ; 16 : 414-8.
- 45 Belcaro G., Laurora G., Césarone M.R., De Sanctis M.T., Incandela L., Dugall M., Mezzanotte L. Prevention of the extension of distal deep venous thrombosis. A randomized controlled trial with a 6-month follow-up. *Minerva Med* 1997 ; 88 : 507-14.
- 46 Capron L. La maladie post-phlébique. *Rev Prat* 1988 ; 38 : 1897-901.
- 47 Mohr D.N., Silverstein M.D. The venous stasis after deep vein thrombosis and pulmonary embolism: population-based study. *Mayo Clinic Proc* 2000 ; 75 : 1249-56.
- 48 Vin F. Les hypodermes chroniques d'origine veineuse. *Phlébologie* 1995 ; 48 : 385-91.
- 49 Priollet P. Insuffisance veineuse chronique, aspects cliniques. *Presse Méd* 1994 ; 23 : 229-35.
- 50 Langeron P. Les manifestations douloureuses des séquelles de phlébite. *Phlébologie* 1992 ; 45 : 51-60.
- 51 Perrin M. Anatomie et physiologie normales et pathologiques des veines des membres inférieurs. *Rev Prat* 1994 ; 44 : 717-25.
- 52 Labropoulos N., Léon M., Nicolaides A.N., Sowade N., Ortéga F., Chan P. Venous reflux in patients with previous deep venous thrombosis : correlation with ulceration and others symptoms. *J Vasc Surg* 1994 ; 1 : 20-6.
- 53 Becker F. Thrombose veineuse superficielle et thrombose veineuse profonde ; maladies distinctes ou continuum ? *STV* 1994 ; 5 : 267-9.
- 54 Becker F. Mécanisme, épidémiologie, évaluation de l'insuffisance veineuse chronique des membres inférieurs. *Rev Prat* 1994 ; 44 : 726-31.
- 55 Schmidt C. Maladie post-thrombotique veineuse. *Rev Prat* 1994 ; 44 : 745.
- 56 Bauer G. A roentgenological and clinical study of sequels of thrombosis. *Acta Chir Scand* 1942 ; 86 (suppl. 74) : 1-126.
- 57 Berqvist D., Jendteg S., Johansen L., Persson U., et al. Cost of long-term complications of deep venous thrombosis of the lower extremities: an analysis of a defined patient population in Sweden. *Ann Intern Med* 1997 ; 126 (issue 6) : 454-7.