

L'ATTEINTE de la VEINE CAVE INFÉRIEURE dans l'ADÉNOCARCINOME RÉNAL

INVOLVEMENT of the INFERIOR VENA CAVA in RENAL ADENOCARCINOMA

J. G. DE SIMONE

R É S U M É

But : Analyser l'évolution de l'extension cave de l'adénocarcinome rénal, la recherche de certains facteurs pronostiques, l'évaluation préopératoire, la tactique chirurgicale et finalement l'efficacité de la chirurgie confrontée aux résultats des données de la littérature.

Matériel et méthode : 6 patients ont été opérés pour l'extension cave du carcinome à cellules rénales. Le niveau supérieur du thrombus veineux fut le suivant : oreillette droite (2 cas), veine cave inférieure sous-hépatique (4 cas). La tumeur siégeait sur le rein droit dans 3 cas et sur le rein gauche dans 3 cas.

Le diagnostic préopératoire a été effectué par écho-Doppler, phlébocavographie, scanner ou CT-scan, résonance magnétique et artériographie sélective de l'artère rénale. Chez cinq patients, on a procédé à la résection de la tumeur rénale primitive (néphrectomie radicale pérfasciale associée à la chirurgie du thrombus cave). Le sixième, par contre, présentant des métastases hépatiques, a dû être écarté.

Résultats : Dans notre série, l'hématurie s'est avérée le symptôme principal présent dans tous les cas. Chez quatre patients, on a retrouvé un oedème bilatéral, quoique léger, avec diminution du poids, dyspnée et signes d'insuffisance cardiaque congestive, notamment dans les cas où la tumeur est située au niveau de l'oreillette droite. La tactique chirurgicale a été effectuée en fonction du niveau supérieur du thrombus. Finalement, on a procédé à la néphrectomie droite (3 cas) et gauche (3 cas). Tous les patients sont décédés entre 1 mois et 18 mois après traitement.

Conclusion : L'atteinte tumorale de la veine cave inférieure demeure l'une des modalités évolutives des tumeurs rénales dont le dépistage rapide reste la meilleure manière d'augmenter sensiblement la survie des patients.

Mots-clefs : adénocarcinome rénal, atteinte de la veine cave inférieure.

La première description générale des tumeurs d'origine rénale a été réalisée par Konig. Depuis sa description en 1826, l'adénocarcinome rénal a connu plusieurs appellations : hypernéphrone, tumeur de Grawitz, carcinome à cellules rénales. Son incidence annuelle est d'environ 27 000 cas aux USA. Plus volontiers chez l'homme, il représente 3 % de tous les cancers et 85 % des tumeurs des reins de l'adulte. Son emplacement unilatéral est le plus fréquent ; il n'est bilatéral que dans 3 % des cas.

L'extension loco-régionale de l'adénocarcinome rénal concerne essentiellement les ganglions, la surrenale, la veine rénale et la veine cave inférieure (VCI).

S U M M A R Y

Aim : The AA studied the spread of renal adenocarcinoma to the vena cava, the particular prognostic factors, the preoperative assessment, the surgical management and finally the effectiveness of surgery in terms of results and published series.

Material and method : Six patients with renal cell carcinoma involving the vena cava were treated surgically. The upper limit of the venous thrombus was the right atrium (2 patients), the subhepatic inferior vena cava (4 patients). The tumour arose in the right kidney in 3 patients and in the left in 3. The diagnosis was established by duplex, phlebocavography, scanning or CT-scanning, magnetic resonance and selective renal arteriography. Five patients underwent a radical extrafascial nephrectomy with surgical extraction of the caval thrombus ; the sixth patient, with hepatic metastases, was not treated surgically.

Results : Haematuria was the main presenting symptom in all the patients in this series. Four patients had mild bilateral oedema, weight loss, dyspnea and signs of congestive cardiac insufficiency particularly in the patients with tumour in the right auricle. The surgery was performed in terms of the upper level of the thrombus with a right nephrectomy in 3 patients and a left in 3. All the patients died between 1 and 18 months postoperatively.

Conclusion : All renal tumours can spread to the vena cava and early diagnosis remains the best hope of significantly improving patient survival.

Keywords : renal adenocarcinoma, involvement of the inferior vena cava.

L'atteinte de la veine cave inférieure survient dans 4 à 10 % des cas [1-3].

Trois modes de progression tumorale ont été décrits :

- sous forme d'un thrombus peu adhérent à la paroi, avec un plan de clivage même dans les cas d'obstruction totale ; c'est la forme la plus fréquente ;
- avec infiltration de la paroi veineuse ;
- mixte : tumoral dans sa partie proximale et crurale en distalité.

Le niveau supérieur du thrombus doit être précisé selon les 3 stades établis par Kearney GP [4] :

- sous-hépatique : en dessous des veines rétro-hépatiques (40 %) ;
- rétro-hépatique : en dessous des veines supra-hépatiques (45 %) ;
- sus-diaphragmatique (15 %).

L'objectif principal de ce travail est avant tout d'analyser l'évolution de l'extension cave de l'adénocarcinome rénal, la recherche de certains facteurs pronostiques, l'évaluation préopératoire, la tactique chirurgicale et finalement l'efficacité de la chirurgie. Nous avons confronté les résultats aux données de la littérature.

MATÉRIEL ET MÉTHODES

Six patients ont été opérés d'une extension cave du carcinome à cellules rénales. Il s'agit de 4 hommes et de 2 femmes. Leur âge varie de 52 à 76 ans.

Le niveau supérieur du thrombus veineux est le suivant :

- oreillette droite (2 cas) (Fig. 1) ;
- veine cave inférieure sous-hépatique (4 cas) (Figs 2 et 3).

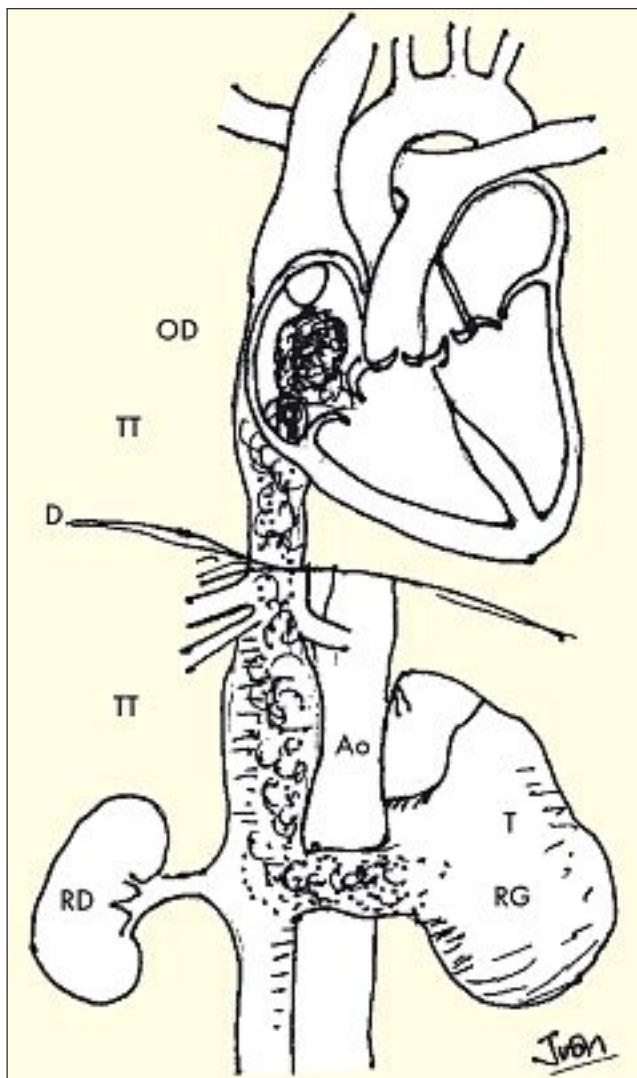


Fig. 1. - Niveau supérieur du thrombus veineux (TT) : la tumeur (T) avait atteint l'oreillette droite (OD)

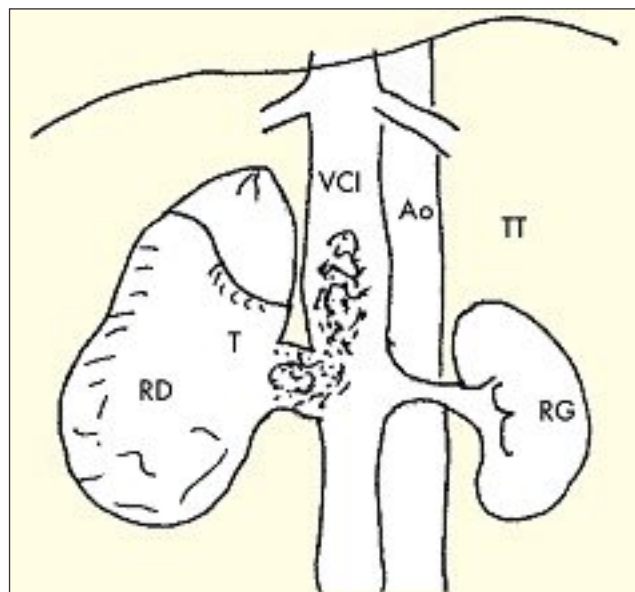


Fig. 2. - Niveau supérieur du thrombus veineux (TT) : la tumeur (T) avait atteint la veine rénale droite et la veine cave inférieure sous-hépatique

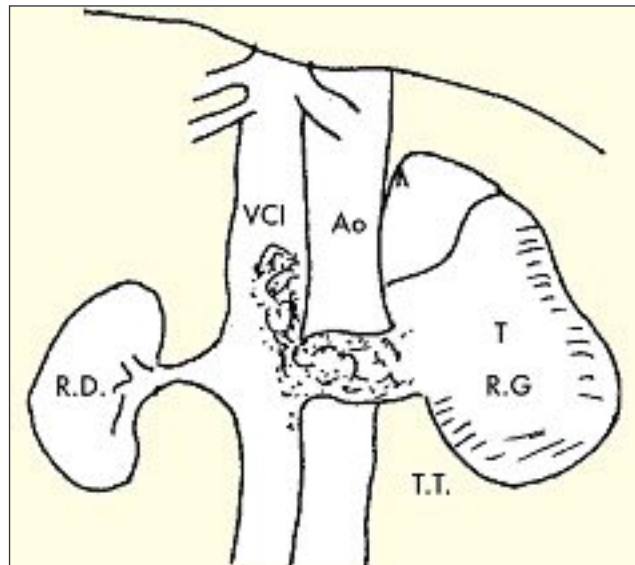


Fig. 3. - Niveau supérieur du thrombus veineux (TT) : la tumeur (T) avait atteint la veine rénale gauche et la veine cave inférieure sous-hépatique

La tumeur siégeait sur le rein droit dans 3 cas et sur le rein gauche dans 3 cas.

Le diagnostic préopératoire a été effectué par :

- urographie intraveineuse ;
- écho-Doppler ;
- phlébocavographie ;
- scanner ou CT-scan ;
- résonance magnétique (IRM) ;
- artériographie sélective de l'artère rénale.

Chez cinq patients, on a procédé à la résection de la tumeur rénale primitive (néphrectomie radicale péricapsulaire), associée à la chirurgie du thrombus cave. Le sixième, par contre, qui présentait déjà des métastases hépatiques, a dû être écarté.

La tactique chirurgicale a été définie en fonction du niveau supérieur du thrombus.

Chez les patients dont la tumeur avait atteint l'oreillette droite, l'exérèse a été faite par sternolaparotomie. Après la mise en place de canules : aorte ascendante, veine cave supérieure et veine fémorale droite, fut établie la circulation extracorporelle d'assistance circulatoire avec arrêt circulatoire en hypothermie.

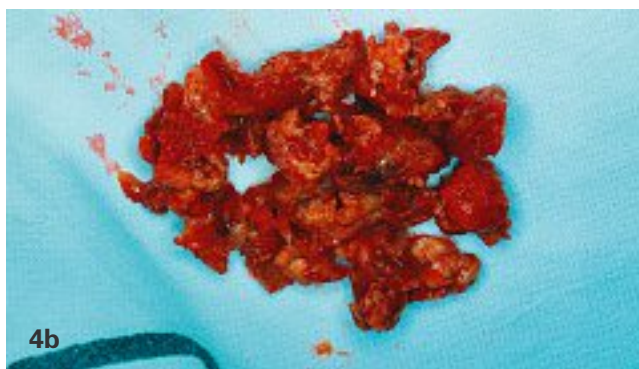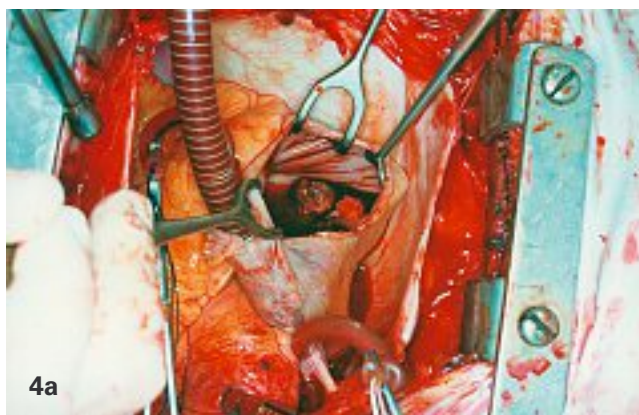
L'ouverture de l'oreillette droite a permis l'exérèse d'une tumeur aux bords irréguliers (Figs 4a et 4b) et, dans le deuxième cas, d'une autre ovoïde de 6 centimètres de longueur (Figs 5a et 5b). Une fois la tumeur enlevée, la fermeture de l'oreillette droite a été réalisée.

Par la suite, et comme dernier geste de cette intervention, nous avons procédé à la néphrectomie péricapsulaire gauche.

Chez les autres patients présentant une tumeur rénale dont l'étendue ne dépassait pas les veines sus-hépatiques, nous avons réalisé une voie d'abord xyphopubienne.

La dissection des veines cave inférieure et rénale droite et gauche nous a permis de vérifier que la tumeur s'étendait au-delà de la confluence réno-cave, ce qui nous a permis aussi de clamper distalement celle-ci, et de ne pas faire la manœuvre de Pringle (le clampage de la veine porte, afin d'éviter la fuite excessive de sang pendant l'ablation du thrombus cave).

Après la cavotomie longitudinale, nous avons enlevé la tumeur qui se présentait sous forme d'un thrombus peu adhérent à la paroi. Finalement, on a procédé à la néphrectomie droite (3 cas) et gauche (3 cas).



Figs 4a et b. – Ouverture de l'oreillette droite : tumeur non capsulaire multilobée aux bords irréguliers infiltrant la VCI

RÉSULTATS

L'incidence des patients asymptomatiques a augmenté pendant les dernières années grâce à de nouvelles méthodes d'explorations qui ont permis de faire des diagnostics plus précoces.

Dans 55 % des cas, on découvre d'abord les métastases de la tumeur primitive.

Du point de vue clinique, la triade associant hématurie, douleur lombaire et masse palpable n'est retrouvée que dans 10 % des cas.

D'après Kenion, lors d'une étude réalisée chez 180 patients, la triade symptomatique a été décelée dans 10 % des cas, la douleur dans 41 %, l'hématurie dans 38 % et la présence d'une tumeur palpable dans 24 %.

Dans notre série, l'hématurie s'est avérée le symptôme principal présent dans tous les cas.

Chez quatre patients, on a retrouvé un oedème bilatéral, quoique léger, car l'occlusion veineuse se faisait de manière lente, progressive, ce qui permettait

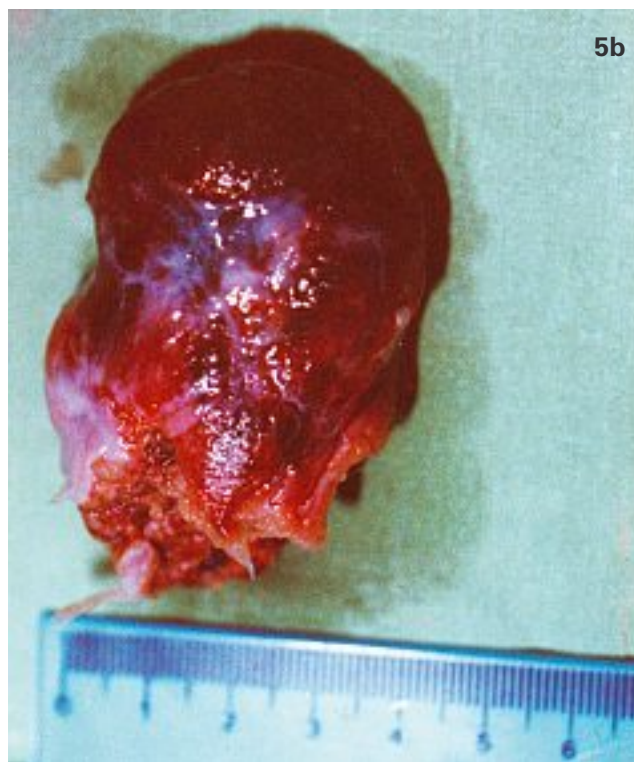
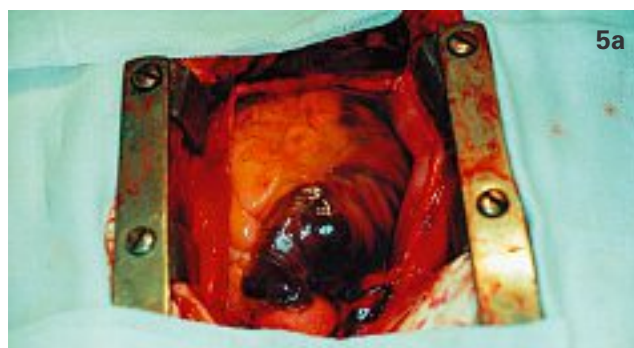
Fig. 5 – a - oreillette droite, b - tumeur ovoïde de 6 cm de longueur, à l'aspect capsulaire, ayant des aires blanchâtres, jaunâtres, des points hémorragiques et des nécroses

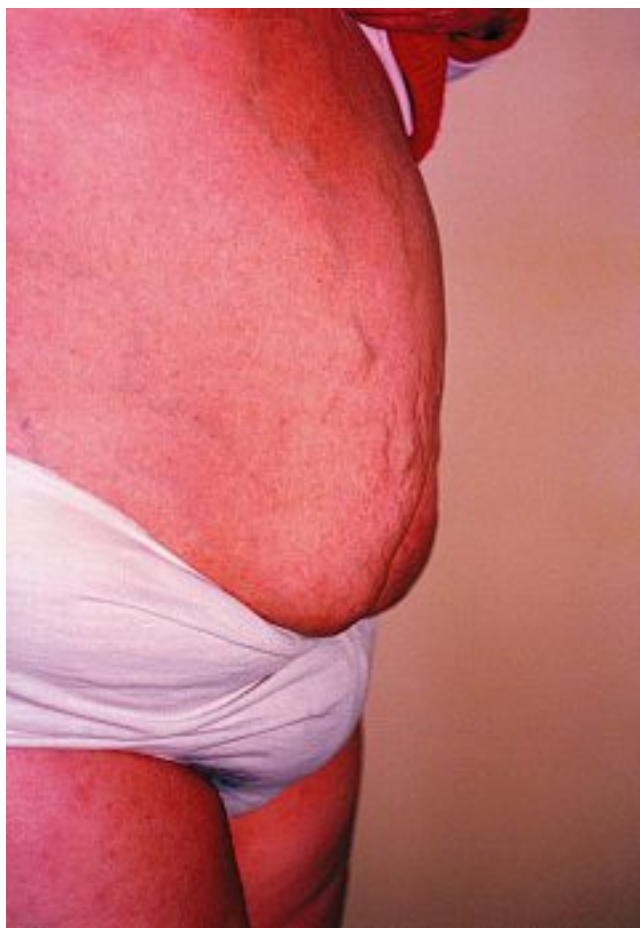

Fig. 6. – Circulation collatérale superficielle

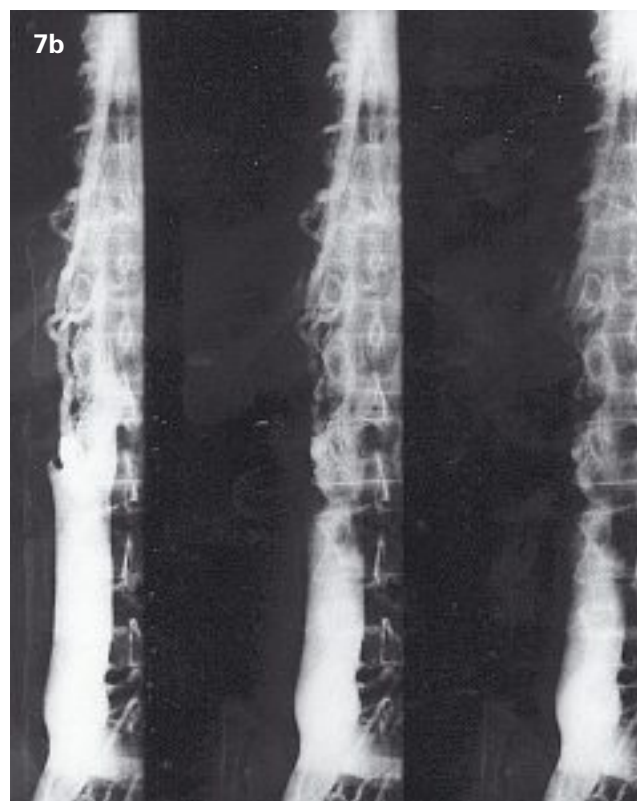
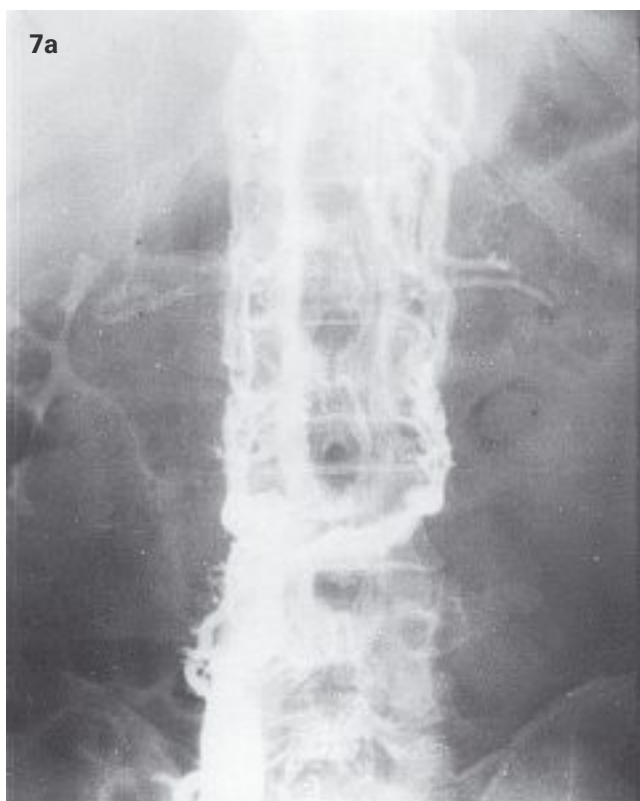
le développement d'une circulation collatérale importante et empêchait l'apparition de gros œdèmes aux membres inférieurs (Fig. 6). Celle-ci peut être de type lombaire-azygos-hémiazygos-veine cave supérieure – c'est-à-dire la voie profonde, nettement visualisée par les phlébocavographies (Figs 7a et 7b) – et une autre moins importante, le groupe superficiel, représenté par les veines circonflexes et iliaques, sous-cutanées abdominale et épigastrique qui, à travers la veine thoracique latérale, se drainent aussi dans la veine cave supérieure. Elles sont facilement repérables sur l'abdomen et la paroi thoracique. Ce dernier type de circulation collatérale a été retrouvé chez deux des six patients observés (Fig. 8).

D'autres symptômes moins fréquents sont la diminution du poids, la dyspnée et les signes d'insuffisance cardiaque congestive, notamment dans les cas où la tumeur est située au niveau de l'oreillette droite.

Comme méthode diagnostique, l'urographie intraveineuse reste le premier examen à demander. Elle s'avère inefficace pour le diagnostic des tumeurs ne dépassant pas 3 cm. Ses signes caractéristiques sont la déformation du contour rénal, l'amputation des calices et du pelvis rénaux, le remplacement du parenchyme rénal par la tumeur.

Dans tous les cas, des échographies rénales, des écho-cardiogrammes et des écho-Dopplers ont été faits.

L'échographie permet de définir la nature solide de l'adénocarcinome. Toute tumeur solide doit être considérée comme un cancer sauf si elle contient de la graisse (angiomyolipome). L'écho-Doppler permet le diagnostic d'occlusion des veines rénales et de la VCI



Figs 7a et b. – Circulation collatérale du type lombaire – azygos – hémiazygos – veine cave supérieure

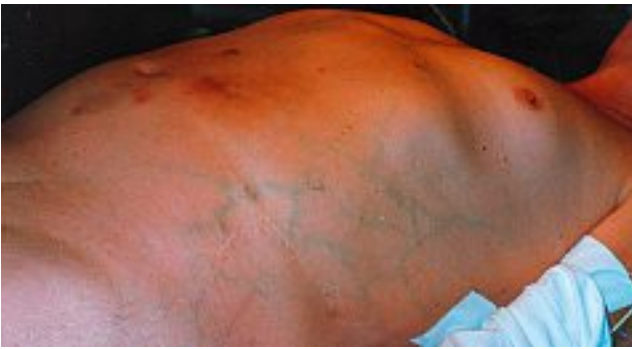

Fig. 8. – Circulation collatérale superficielle repérable sur l'abdomen et la paroi thoracique

ainsi que l'extension distale de la tumeur. Dans deux cas, celle-ci avait atteint l'oreillette droite alors que, dans les quatre autres cas, elle était logée en situation sous-diaphragmatique (Figs 9a et 9b). La présence d'images endoluminales, identiques à celles des thrombi endolumineux organisés, s'est avérée le signe commun dans tous les cas.

Des données obtenues par écho-Doppler ont été systématiquement confirmées par les phlébocavographies. Celles-ci ont d'ailleurs prouvé leur efficacité pour identifier le site exact de la thrombose, ainsi que le degré de développement de la circulation collatérale. Par contre, elles n'ont malheureusement pas beaucoup contribué à la visualisation du prolongement distal de la tumeur (Figs 7a et 7b).

D'autres examens ont également été faits : échographie hépatique, scanner et résonance magnétique de l'abdomen et du thorax, tous très efficaces pour dépister des métastases hépatiques et pulmonaires ou l'envahissement des tissus environnants (bilan d'extension).

Le scanner rénal permet d'ailleurs :

– de définir la nature solide ou liquide d'une tumeur rénale,

– d'évaluer l'extension d'un caillot flottant tumoral dans la veine rénale ou dans la VCI,

– d'étudier le système ganglionnaire para-rénal : certains estiment que les adénopathies dépassant 2 cm sont néoplasiques alors que celles de dimension plus petite sont inflammatoires,

– d'évaluer la graisse périrénale avec une sensibilité qui varie entre 50 et 60 %.

La résonance magnétique est une méthode qui n'a pas montré d'avantages par rapport au scanner pour l'évaluation rénale. Par contre, elle nous a renseignés de façon plus détaillée sur l'existence d'un thrombus dans la veine rénale ou dans la veine cave inférieure, définissant avec exactitude sa limite supérieure. Elle permet de plus de réaliser des plans longitudinaux, sagittaux et obliques. La sensibilité varie entre 62 % et 96 % (Figs 10a et 10b).

Ces examens, dans deux des six cas décrits, ont été complétés par une artériographie sélective de l'artère rénale afin de tenter de visualiser la vascularisation de la tumeur rénale (Figs 11a et 11b).

Dans tous ces cas, l'étude anatomo-pathologique des tumeurs prélevées a prouvé qu'il s'agissait d'un adénocarcinome à cellules claires.

Plusieurs classements ont été proposés. Du point de vue anatomique on les classe en :

– stade 1 : tumeur initiale d'une taille inférieure à 7 cm sans dissémination aux ganglions lymphatiques ou à distance ;

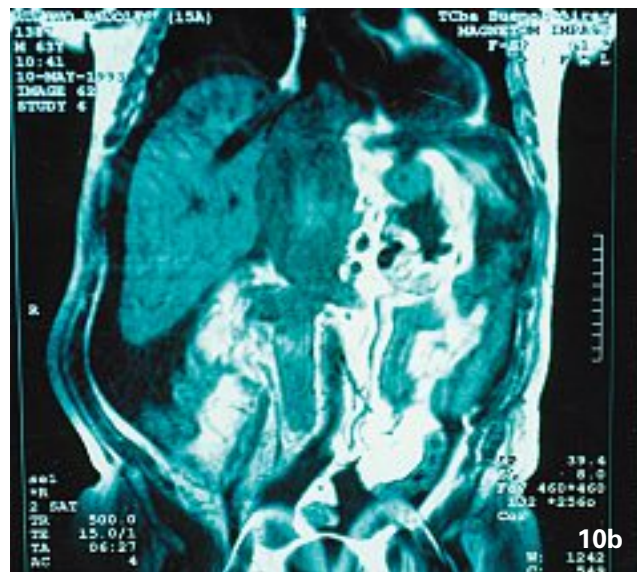
– stade 2 : tumeur de taille supérieure à 7 cm avec ou sans dissémination aux ganglions régionaux ou à distance ;

– stade 3 : tumeur étant de taille inférieure ou dépassant 7 cm avec ou sans dissémination aux ganglions lymphatiques. Elle peut aussi se disséminer à la veine rénale ou à la VCI sans extension loco-régionale des reins ;

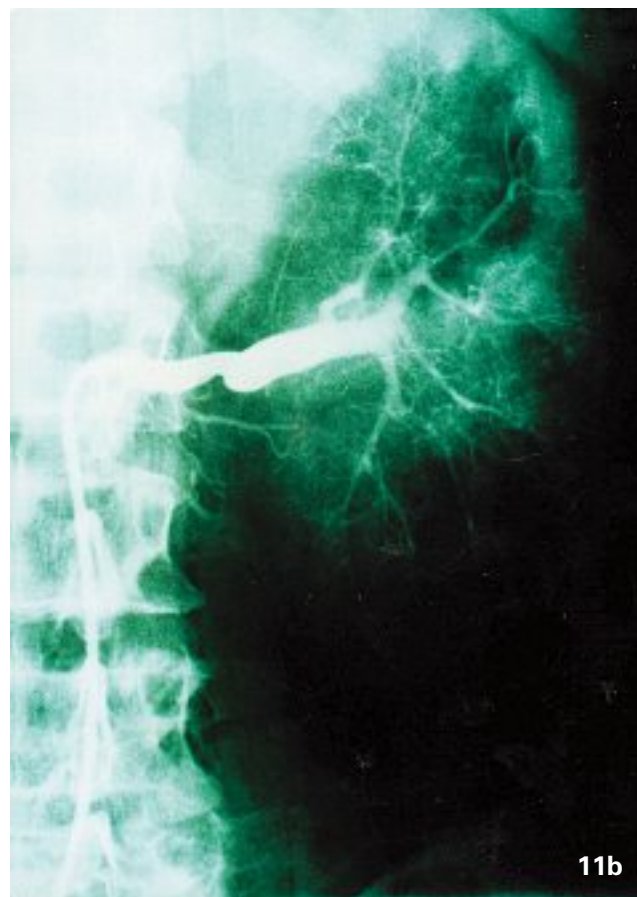
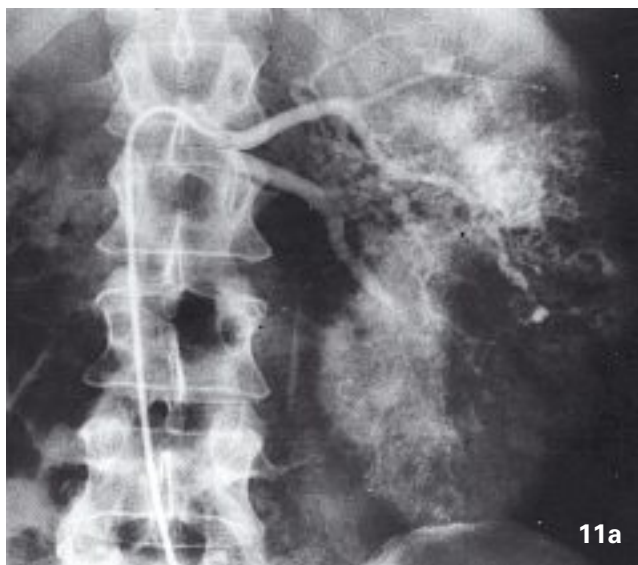
– stade 4 : la tumeur s'est disséminée à des zones distantes avec extension loco-régionale ou bien il y a plus d'un ganglion lymphatique atteint.

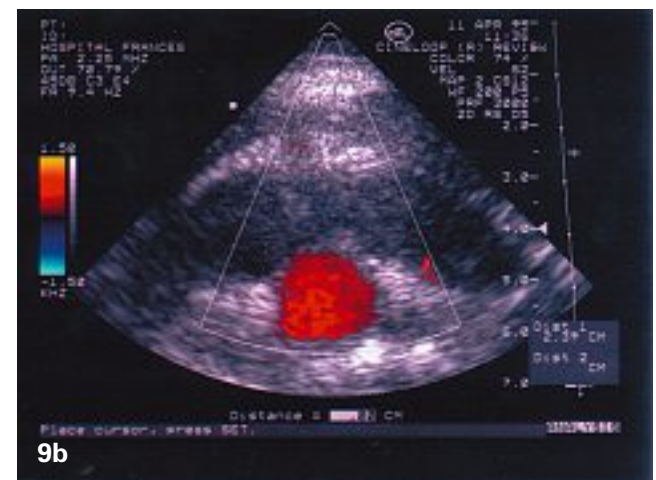
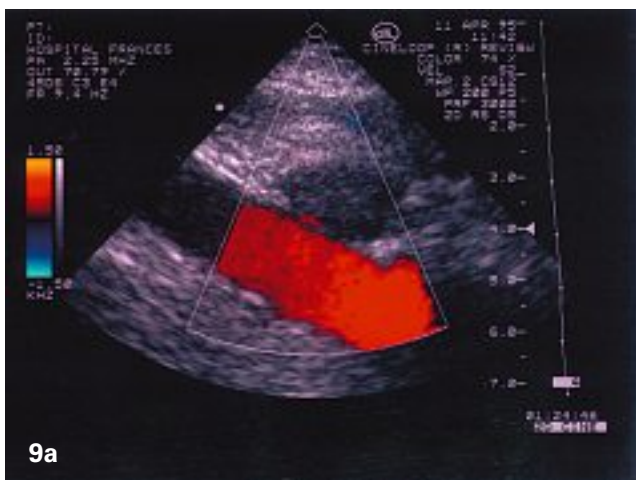
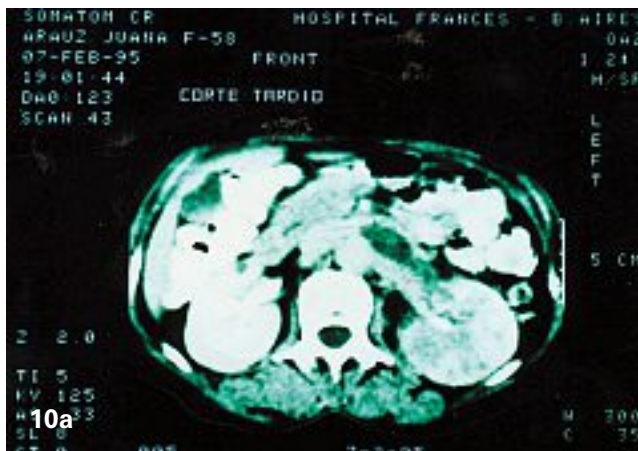Fig. 9. – Écho-Doppler : thrombose de la veine rénale gauche en coupe longitudinale (a) et transversale (b)



Figs 10a et 10b. – L'IRM renseigne sur l'existence des thrombi dans la veine rénale (a) ou dans la veine cave inférieure définissant avec exactitude leur limite supérieure (b)



Figs 11a et b. – Artériographie sélective de l'artère rénale pour visualiser la vascularisation de la tumeur rénale

Sur 6 patients, 3 étaient au stade 3 alors que les autres 3 cas se trouvaient au stade 4.

Le pronostic est lié à la taille de la tumeur. Plus les tumeurs sont grandes, plus le risque d'envahissement veineux est important et plus le risque de métastases est élevé.

Tous les patients sont décédés dans un laps de temps allant de un à dix-huit mois depuis le commencement des traitements.

DISCUSSION

De manière idéale et afin d'améliorer la qualité et l'espérance de vie du patient, le traitement doit s'appuyer sur le plan carcinologique et hémodynamique.

Afin de mieux l'évaluer, nous nous sommes basés sur la classification TNM proposé par le Comité Cojoint Américain du Cancer (AJCC) [5] qui tient compte de :

1 – La dimension ou l’extension rénale primaire de la tumeur ou étape T pendant laquelle :

T1 : la tumeur n’envahit ni traverse la capsule mais d’une taille inférieure à 7 cm ;

T2 : la tumeur n’envahit ni traverse la capsule mais est d’une taille supérieure à 7 cm ;

T3 : la tumeur traverse la capsule rénale et atteint soit la graisse environnante soit la graisse supra-rénale mais ne traverse pas le fascia de Gerota ;

T4 : la tumeur traverse le fascia de Gerota.

2 – État des ganglions régionaux ou étape N :

No : il n’y a pas de ganglions lymphatiques régionaux,

N1 : un ganglion lymphatique régional,

N2 : plus d’un ganglion régional.

3 – Présence de métastases ou étape M :

M0 : il n’y a pas de métastases distales présentes,

M1 : métastases distales présentes.

En général, les tumeurs de grande taille qui atteignent un plus grand nombre de ganglions lymphatiques ou métastasées entraînent des pronostics moins favorables et une durée plus courte de survie.

La classification de Robson [6] permet de prédire la survie à 5 ans et à 10 ans en fonction de l’étendue de l’adénocarcinome. Il tient compte :

Stade 1 – La tumeur n’envahit ni la capsule ni l’appareil pyélo-caliciel.

Stade 2 – Invasion de la capsule périrénale.

Stade 3 – Invasion de la veine rénale, cave ou des ganglions lymphatiques régionaux.

Stade 4 – Métastase à distance ou dans des organes voisins (Tableau I).

Stade	Survie à 5 ans	Survie à 10 ans
1	88 %	66 %
2	67 %	35 %
3	17 %	5 %
4	5 %	0 %

Tableau I. – Survie en fonction du stade d’après Robson [6]

Reste une question importante à résoudre : celle de savoir, lors de la prise de décision sur le traitement à suivre, combien peut influencer, sur la survie du patient, l’envahissement tumoral de la veine cave inférieure. Certains auteurs considèrent que cette influence est nulle. Ochsner, à la suite d’une série de 103 cas, conclut que le pronostic ne se trouve guère modifié par l’envahissement tumoral : 47 % contre 54 %.

Golimbu [7] a suivi 24 patients présentant une tumeur rénale localisée envahissant la veine rénale et conclut que 88 % de ces malades atteindront les cinq ans de survie.

Pour Montie J.E. [8, 9], l’envahissement tumoral qui atteint l’oreillette droite donne à cette pathologie un pronostic très sombre, comme lors de la présence de métastases viscérales ou ganglionnaires.

Myers [10] a fait des études sur 508 patients. Parmi eux, 228 étaient atteints d’un envahissement veineux. Il estime l’espérance de survie de 34 % à 5 ans

et de 20 % à 10 ans. Ces malades ont par la suite été comparés à 280 autres qui ne présentaient pas cette pathologie, parmi lesquels 64 % avaient une espérance de survie estimée à 5 ans et 48 % à 10 ans.

Pour certains, la survie du patient tient aussi au type de traitement chirurgical entrepris : Hatcher P.A. [1] a montré que la résection complète de la tumeur, du thrombus et de la paroi veineuse infiltrée, présente plus de bénéfices que la résection partielle. Pour d’autres, tel Golimbu [7], il n’existe pas de différences significatives, en ce qui concerne la survie, entre l’envahissement macroscopique ou microscopique de la VCI.

Dans notre cas, nous avons tenté d’extirper la tumeur rénale ainsi que son prolongement dans la VCI et l’oreillette droite, espérant que les probables métastases, d’après l’histoire naturelle de ce type de néoplasies, pourraient rétrograder après l’élimination de la tumeur primitive. Dans la littérature la possibilité de régression spontanée de la métastase après néphrectomie a été faible et a représenté 0,8 % [11].

Le critère hémodynamique est orienté sur la nécessité et l’utilité de la revascularisation de la VCI en raison, d’abord, des caractéristiques particulières de celle-ci, puis de la thrombogénicité du matériel prothétique proposé et, en dernier lieu, de l’impossibilité de transposer directement sur l’homme les résultats obtenus expérimentalement sur des animaux.

Diverses publications [3, 12-14] insistent sur la possibilité de reconstruction de la VCI avec des greffes de péricarde, de veine saphène ou bien en posant des prothèses de Dacron, PTFE et PTFE annelées, afin d’éviter l’hypertension veineuse et de préserver le drainage veineux du rein controlatéral sain.

L’hypertension veineuse devient plus ou moins importante selon le niveau d’obstruction et la vitesse de son installation. Elle demeure très lente dans les cas chroniques, ce qui favorise le développement de la circulation collatérale de suppléance qui, à son tour, rétablit le retour veineux et diminue l’importance des altérations hémodynamiques. La collatéralité veineuse se développe en 3 semaines en cas de thrombus cave.

L’anatomie chirurgicale est plus favorable pour les tumeurs du rein droit car la veine rénale gauche reçoit directement les veines spermatique ou utéro-ovarienne gauche, par son bord inférieur, et la veine surrénale par son extrémité supérieure. Elle communique ainsi avec la veine diaphragmatique inférieure gauche et réalise des anastomoses directes avec la veine splénique gauche (anastomose spléno-rénale gauche). Il existe 8 possibilités de retour veineux pour la veine rénale gauche : surrénalienne, diaphragmatique inférieure, génitale, urétérale, 2^e et 3^e lombaires, péri-rénale et lombaire ascendante. Du côté droit, il n’existe que 2 retours veineux en cas de thrombose de la veine rénale droite : péri-rénale et urétérale.

Plusieurs publications encouragent la pratique de techniques diverses :

1 – Nevin Katz [14], à travers la résection de la tumeur vasculaire, revascularise la VCI à l’aide d’une prothèse en PTFE – lorsque l’envahissement vasculaire sous-diaphragmatique reste en dessous des veines sus-hépatiques.

2 – F. Marshal [3, 15] a également réussi à faire ce geste car, la progression tumorale se présentant sous forme d'un thrombus peu organisé, il a pu l'enlever sans risque pour l'endothélium, reconstruisant par la suite la VCI avec une greffe de péricarde.

La résection partielle de la paroi de la veine cave avec fermeture primaire ou avec un patch s'avère préférable au remplacement par une prothèse car elle est plus sûre et sa réalisation plus facile.

La résection de la portion infra-rénale de la VCI est préférable au remplacement par une prothèse chez les patients présentant une obstruction chronique avec des veines collatérales développées.

En outre, il est important de préciser d'autres cas rapportés par la littérature qui font état de pontages veino-veineux réalisés avec divers types de prothèses, avec des résultats variés selon le matériel utilisé, la longueur de celui-ci et la réalisation ou non de fistules artérioveineuses temporaires au niveau fémoral.

D'ailleurs, Fiore [13] et Glocviczki [16] en ont fourni suffisamment de preuves avec leurs travaux expérimentaux réalisés sur des chiens. Ils ont ainsi vérifié que trois facteurs sont à l'origine de l'occlusion :

- la thrombogénèse du matériel utilisé,
- la vitesse de circulation,
- l'étendue du pontage.

Une plus grande perméabilité à long terme a en effet été constatée chez les chiens sur lesquels on avait posé des prothèses en PTFE, combinées avec des fistules artérioveineuses, en raison de leur faible pouvoir thrombogénique et de leur grande vitesse de circulation.

Le troisième élément demeure également essentiel car, plus étendu sera le pontage, plus importants seront les facteurs mentionnés plus haut.

Lorsque l'envahissement tumoral atteint l'oreillette droite, la reconstruction de la veine cave inférieure est irréalisable car l'extension à la paroi veineuse fait de la veine un bloc solide, s'associant à une hépatomégalie qui empêche l'accès vers la portion rétro-hépatique.

Précisons cependant que cette tentative n'avait pas été considérée comme nécessaire, tant du point de vue carcinologique (la dissémination de la tumeur étant très importante) qu'hémodynamique, car il s'agissait d'un processus de type chronodynamique où s'était développée une circulation collatérale qui assurait le retour veineux.

Dans les trois autres cas, la revascularisation de la VCI a réussi car la tumeur endoluminale, qui se présentait sous forme de thrombus peu adhérent à la paroi, a pu être enlevée.

Dans les trois autres cas, la suture latérale est restée simple, sans aucun besoin de poser de greffes veineuses ou de péricarde pas plus que d'autres matériaux prothétiques existants. Le retour veineux du rein droit ou gauche a été bien assuré (Tableau II).

Bref, l'analyse rétrospective de nos résultats ainsi que celle de la plupart des travaux publiés prouve que l'atteinte tumorale de la VCI agit de manière négative sur la survie des patients. Nous nous demandons donc s'il vaut la peine d'entreprendre une chirurgie aussi agressive puisqu'il n'y a guère de chances d'améliorer les possibilités de rétablissement et/ou d'augmentation de la survie de ces patients.

Précisons pourtant que d'autres auteurs [2, 17, 18] ont réussi à accroître sensiblement la survie de leurs patients, les plus optimistes parmi eux ayant obtenu une survie de 75 % à 3 ans [17, 18] ou de 88 % [7] à cinq ans.

Malheureusement, le nombre de patients inclus dans notre série n'est pas assez important pour tirer des conclusions plus pertinentes (Tableau III).

Auteur	Nb de patients	Progression tumorale	Techniques	Follow-up
Nevin Katz	1	Sous-diaphragmatique	Résection de la tumeur + angioplastie avec plaque de PTFE	Décédé 15 mois après
Marshal F.	1	Oreillette droite	Résection de la tumeur + angioplastie avec plaque de péricarde	Décédé 3 mois après
Faraglia et al.	13	Sous-diaphragmatique	Thrombectomie	Tous décédés entre 7 et 36 mois après
De Simone J. et al.	6	– Veine rénale droite – Veine rénale gauche + VCI – Sous-diaphragmatique – Oreillette droite	Thrombectomie + néphrectomie Circulation extracorporelle + hypothermie générale à 22 °C + Thrombectomie au niveau de l'oreillette droite et VCI + néphrectomie	Tous décédés entre 1 et 18 mois après

Tableau II. – Techniques de reconstruction de la veine cave inférieure

Auteur	Nb de patients	Avec envahissement de la VCI	Sans envahissement de la VCI	Survie à 5 ans avec envahissement de la VCI	Survie à 5 ans sans envahissement de la VCI
Myers 508	228	280	34 %	64 %	
Borje Lyumberg	200	26	74	53 %	95 %
Oschner	103	–	–	47 %	54 %
Golimbu	24	24	–	88 %	–

Tableau III. – Survie à 5 ans selon les auteurs

CONCLUSION

L'atteinte tumorale de la veine cave inférieure demeure l'une des modalités évolutives des tumeurs rénales dont le dépistage rapide reste la meilleure manière d'augmenter sensiblement la survie des patients.

D'ailleurs, nous sommes du même avis que le Docteur Montie [8, 9] à propos du sombre pronostic en cas d'envahissement tumoral de l'oreillette droite. Et ce même critère est applicable, à notre avis, à l'envahissement de la veine cave rétro-hépatique.

C'est donc à la lumière de ces mauvais résultats que nous sommes convaincus de la grande distance qui nous sépare encore de la possibilité de donner une réponse plus ou moins encourageante à ces patients dont le diagnostic de tumeur primitive a été tardivement réalisé.

RÉFÉRENCES

- 1 Hatcher P.A., Anderson, et al. Surgical management and prognosis of renal cell carcinoma invading the vena cava. *J Wol* 1991 ; 145 : 20.
- 2 Ljungberg Borje L., Roger Stenling B., Osterdahl J., Farrelly E., Torkel, Aberg and Goran Roos. Vein invasion in renal cell carcinoma : impact on metastatic behavior and survival. *J Urol* 1995 ; 154 : 1684-4.
- 3 Marshall Fray F., Bruce A.R. Supradiaphragmatic renal cell carcinoma tumor thrombus : indications for vena cava reconstruction with pericardium. *J Urol* 1985 ; 133 : 266-8.
- 4 Kearney G.P., Waters W.B., et al. Results of inferior vena cava resection for renal cell carcinoma. *J Urol* 1981 : 125 : 769-73.
- 5 International union against cancer. TNM classification of malignant tumours. Ed. Hermanek P., Sobin L.H., Berlin, Springer Verlag. 4^e édition. 2^e révision, 1992.
- 6 Robson L., et al. The results of radical nephrectomy for renal cell carcinoma. *J Urol* 1969 ; 101 : 297.
- 7 Golimbu M., Joshi P., Sperber A., Tessler A., Al-Askari S., Morales P. Renal cell carcinoma : survival and prognostic factors. *Urology* 1986 ; 27 : 291.
- 8 Montie J.E., el Ammar R., Pontes J.E., Medendorp S.V., Novick A.C., Strem S.B., Kay R., Montague D.K., Cosgrove D.M. Renal cell carcinoma with inferior vena cava tumor thrombi. *Surg Gynec Obst* 1991 ; 173 : 107.
- 9 Montie J.E., Stewart B.H., Straffon R.A., et al. The role of adjunctive nephrectomy in patients with renal cell carcinoma. *J Urol* 1977 ; 117 : 272-5.
- 10 Myers G.H., et al. Prognostic significance of renal vein invasion of hypernephroma. *J Urol* 1968 ; 100 : 420.
- 11 Kavoussi L.R., et al. Regression of metastatic renal cell carcinoma : a case report and literature review. *J Urol* 1986 ; 135 : 1005-9.
- 12 Doty D.B., Baker W.H. By pass of superior vena cava with spiral vein graft. *Ann Thor Surg* 1976 ; 22 : 490-3.
- 13 Fiore, et al. Prosthetic-replacement for the thoracic vena cava. *J Thorac Cardiovasc Surg* 1982 ; 84 : 560-8.
- 14 Katz Nevin I., Spencer R.W. Reconstruction of inferior cava with a P.T.F.E tubegraft after resection for hypernephroma of the right kidney. *J Thorac Cardiovasc Surg* Col. 87 number 5 May 1985.
- 15 Marshall V.F., Middleton, R.G., Holswade, G.R. Goldsmith E.I. Surgery for renal cell carcinoma in the vena cava. *J Urol* 1970 ; 103 : 414.
- 16 Gloviczki P., et al. Experimental replacement of the inferior vena cava : factors affecting patency. *Surgery* 1984 ; 95 : 657-66.
- 17 Gloviczki P., et al. Reconstruction of large veins for non malignant venous occlusive disease. *J Vasc Surg* 1992 ; 16 : 750-61.
- 18 Gloviczki P., Pairolo P.C., Toorney B.J., Bower T.C., Rooke T.W., Stanson A.W., Hallett J.W., Cherry K.J. Reconstruction of large veins for non-malignant venous occlusive disease. *J Vasc Surg* 1992 ; 16 : 750-61.
- 19 Cherrie R.J. Prognostic implications of vena cava extension of renal cell carcinoma. *J Wol* 1982 ; 128 : 910.
- 20 Hower C. Primary and secondary tumors of the inferior vena cava. In : Gloviczki P. *Handbook of venous disorders*. London : Chapman, 1996 : 520-50.
- 21 Kieffer, et al. Resection of the suprarenal inferior vena cava : non-thrombotic diseases of the inferior vena cava : surgical management of 24 patients. In : Bergan J.J., Yao J.S.T. *Venous disorders*. Philadelphia : WB Saunders, 1991 : 501-16.
- 22 Kubota Hiroshi M.D., et al. Successful management of massive pulmonary cell carcinoma. *Ann Thorac Surg* 1996 ; 61 : 708-10.
- 23 Mingoli A., Cavallaro A., de Marzo L., Morelli M. Inferior vena cava replacement for primary tumor : is the use of venovenous bypass necessary ? *Surgery* 1994 ; 114 : 409.
- 24 McCullough D., et al. Vena cava resection for renal cell carcinoma. *J Urol* 1980 ; 123 : 157-63.
- 25 Rosenthal J.T.M.D., J.O. Colonna M.D., D.C. Drinkwater M.D. Leiomyosarcoma of the vena cava with atrial extension : long-term survival following resection and caval replacement without circulatory arrest. *Urology* 1995 ; 46 : 876-8.
- 26 Sanches de la Muela, et al. Renal cell carcinoma : vena caval invasion and prognostic factors. *Eur Wol* 1991 ; 19 : 284.
- 27 Skinner D.G., Colvin R.B., Vermillion C.D., Pfister R.C., Leadbetter W.F. Diagnosis and management of renal cell carcinoma : a clinical and pathologic study of 309 cases. *Cancer* 1971 ; 28 : 1165.
- 28 Zubrot, et al. Appraisal of methods for the study of chemotherapie of cancer in man. *J Chron Dis* 196 ; 11 : 7-33.