

Une NOUVELLE STRATÉGIE pour TRAITER les VARICES à la MOUSSE de SCLÉROSANT : le « SAVE OUR VEINS CONCEPT » ou SOV CONCEPT

A NEW STRATEGY in the TREATMENT of VARICES by SCLEROSING FOAM : the « SAVE OUR VEINS CONCEPT » or SOV CONCEPT

G. GACHET

R É S U M É

La sclérose des varices connaît un grand essor grâce à l'utilisation de mousses qui en décuplent les possibilités mais il n'existe pas actuellement de schéma stratégique de traitement. L'auteur a développé une stratégie de traitement à la mousse sans schéma préconçu mais qui s'adapte à la cartographie variqueuse : le SOV concept. Après un examen écho-Doppler minutieux, on ne traite dans un premier temps, à la mousse et sous échographie, que les varices « anatomiques » (reflux majeurs dans des veines dilatées et déformées). A distance, un nouvel examen confirme la sclérose effective de ces varices anatomiques et éventuellement la suppression des reflux dans des varices « fonctionnelles » (reflux dans des veines d'aspect normal). En effet, ces reflux fonctionnels sont susceptibles de disparaître lorsque l'on supprime un siphon en amont ou une surpression en aval. La non-suppression des reflux dans ces varices fonctionnelles signifie leur traitement secondaire. Il est donc possible de ne pas éradiquer la totalité des varices mais la totalité des reflux, préservant ainsi le capital veineux. La conservation des voies de drainage naturel ralentit probablement l'évolution de la maladie variqueuse. Le SOV concept n'est pas un nouveau traitement mais une nouvelle stratégie de traitement à la mousse des varices.

Mots-clefs : sclérose, mousse, SOV concept.

S U M M A R Y

With the advent of foam with its numerous applications, the sclerosis of varices as further developed but, at present, there is no existing planned therapeutic strategy. The AA have developed a strategy of treatment with foam with no set planning but adapted to the characteristics of the varices : the SOV concept. At the first session, after careful echo-Doppler assessment, treatment by foam under ultrasound guidance is given only to the « anatomical » varices (dilated and tortuous veins the seat of major reflux). At a subsequent visit, the obliteration of the « anatomical » varices is confirmed and possibly also the disappearance of reflux in « functional » varices (reflux in veins of normal appearance). Indeed, these « functional » refluxes can disappear when an upstream siphon or a downstream zone of hyperpressure is removed. If reflux persists in these « functional » varices, they are treated secondarily. Thus it is possible to control all sites of reflux without eradicating all the varices, thus preserving the venous capital. The preservation of the natural drainage channels probably slows the progression of the varicose condition. The SOV concept is not a new treatment but a new strategy of foam sclerotherapy.

Keywords : sclerosis, foam, SOV concept.

HISTORIQUE

La sclérose des varices est plus que centenaire. Le développement de mousses de sclérosants dans les années 1990 [1-3] en a considérablement amélioré les résultats et a donc provoqué un regain d'intérêt dans le monde pour cette technique. Par contre il est surprenant de constater que peu de travaux ont été réalisés pour élaborer une stratégie de traitement des varices.

L'école française de phlébologie de Tournay [4] prônait le traitement princeps des points de reflux haut situés : « le traitement de haut en bas » ; l'école suisse de Sigg « le traitement de bas en haut » et l'école

irlandaise de Fegan « l'unique traitement des perforantes afin de dissocier les réseaux superficiels et profonds ».

Parallèlement, la chirurgie également centenaire prônait l'éradication de la varice en un seul temps [5, 6].

Depuis les années 1990, l'avènement de l'écho-Doppler a permis la remise en cause du dogme « il faut supprimer toutes les veines refluentes » [7]. Ainsi, l'origine des reflux de la grande saphène n'est plus attribuée à la valvule ostiale que dans 52,3 % des cas [8]. La CHIVA [9] prônait la ligature en dessous des perforantes de réentrée afin de drainer le sang des veines superficielles refluentes vers le réseau profond et enfin l'ASVAL [10] et ses précurseurs la suppression chirurgicale des réservoirs incontinents responsables d'un effet siphon en aval.

PHYSIOPATHOLOGIE

Une varice est une veine dans laquelle le sang reflue lors de l'orthostatisme par incompetence valvulaire. Depuis l'avènement de l'écho-Doppler, il est maintenant admis qu'une veine peut redevenir continente lorsque l'on supprime soit l'effet siphon en amont, soit la surpression en aval. Ce retour à la continence valvulaire et donc la disparition de la varice est par exemple souvent constaté après un accouchement. Des valves non encore détériorées subissant des pressions de reflux moindres peuvent retrouver leur fonction anti-reflux. Il s'agit donc de « fausses varices » ou varices fonctionnelles de surcharge. Il est regrettable de supprimer ces veines susceptibles de redevenir continentes et donc de jouer leur rôle dans le retour veineux du membre (c'est pourquoi on ne traite pas les varices en post-partum immédiat). Leur suppression, en surchargeant d'autres réseaux, favorise probablement l'évolution variqueuse. Elle prive également d'éventuels greffons veineux ou de réseaux vicariants en cas d'obstruction (trombose veineuse profonde) ou compression extrinsèque du tronc profond (grossesse, tumeur, hématoème...). Par exemple : le traitement (chirurgie ou sclérose jusqu'à l'ostium) d'une jonction saphéno-fémorale prive la possibilité de drainage du membre inférieur par une veine circonflexe ou une veine cutanée abdominale lors d'une thrombose ou d'une compression iliaque. Il est donc préférable de préserver le maximum de veines susceptibles de ramener le sang vers le cœur.

STRATÉGIE DU SOV CONCEPT

Fort de toutes ces réflexions, j'ai imaginé une nouvelle stratégie de traitement des varices à la mousse de sclérosant. Il ne s'agit pas d'une nouvelle méthode de traitement des varices mais d'un protocole géographique et chronologique adapté à la sclérothérapie à la mousse.

Le concept est de rendre continent ce qui peut le redevenir et de supprimer ce qui ne le peut pas pour aboutir à la disparition de tous les reflux veineux.

Le premier temps consiste en un échomarkage précis d'abord réalisé en orthostatisme. Il faut notamment repérer les veines réellement variqueuses ou varices anatomiques (dilatées, contournées, avec des reflux majeurs et des valves mobiles dans les 2 sens) puis les veines incompetentes d'aspect échographique normal et dont les reflux peuvent provenir de l'amont par effet siphon ou de l'aval par surpression (varices fonctionnelles). Le repérage de cette seconde catégorie de veines peut être réalisé par la compression externe des varices anatomiques avec le doigt avant d'effectuer les chasses veineuses afin de supprimer les reflux par effet siphon ou surpression dans les varices fonctionnelles (ceci nécessite 3 mains : 1 pour tenir la sonde, 1 pour comprimer la varice anatomique et 1 pour réaliser la chasse veineuse). Une autre méthode consiste à rechercher les reflux en décubitus : ils disparaissent dans les varices fonctionnelles au contraire

des anatomiques. La disparition des reflux lors de ces 2 tests confirme ainsi la potentialité d'une varice fonctionnelle à redevenir continente lorsque l'hémodynamique veineuse se rapproche de la normale.

L'injection des zones variqueuses définitives (varices anatomiques) marque le deuxième temps. Le contrôle échographique lors du geste permet de ne traiter que ces zones (visualisation de l'échogénicité de la mousse et du spasme dans le tronçon variqueux) et de ne pas injecter les veines susceptibles de redevenir continentes. Il faut savoir que le passage de sclérosant dans une veine saine n'aboutit que très rarement à un scléroté. De plus, lors d'un effet surpression, les reflux dans les varices fonctionnelles disparaissent en décubitus, bloquant ainsi l'écoulement centrifuge de la mousse de la varice anatomique vers la fonctionnelle.

Le troisième temps est d'abord représenté par un contrôle écho-Doppler à distance (entre 6 et 8 semaines) afin de vérifier la sclérose effective des varices anatomiques que l'on souhaitait supprimer. Ensuite, l'examen des varices fonctionnelles incontinentes permet d'évaluer leur éventuel retour à la continence par suppression du siphon ou de la surpression. En cas de retour à la continence d'un tronçon veineux (retour de la condition de varice à celle de veine), aucun traitement complémentaire n'est réalisé puisqu'il n'y a plus de reflux. En cas d'échec, un traitement complémentaire est réalisé dans les tronçons dont le reflux persiste (il s'agissait donc de fausses varices fonctionnelles). Ce troisième temps pourra être renouvelé à distance jusqu'à la suppression de tous les reflux.

Ainsi seules les varices anatomiques sont traitées, les varices fonctionnelles, qui ne sont plus soumises à une hémodynamique perturbée, retrouvent leur continence, préservant ainsi le capital veineux superficiel.

Le SOV concept n'est pas toujours applicable car une varice anatomique peut s'étendre de son origine à sa terminaison, auquel cas un traitement complet de la veine est nécessaire.

EXEMPLES

• **A** - La partie fémorale de la grande veine saphène peut redevenir continente après la suppression d'un effet siphon provenant de sa partie jambière (*Schéma 1 et Photos 1 et 2*) ou de la petite saphène par une veine de Giacomini ou intersaphène (*Schéma 2*). C'est la transposition de la méthode chirurgicale ASVAL en sclérothérapie à la mousse mais avec plus de facilités pour traiter de nouveau si des reflux persistent après le geste (le fractionnement des séances est plus aisé).

• **B** - La partie jambière de la grande saphène (*Schéma 3*) ou la petite saphène par une Giacomini ou intersaphène (*Schéma 4*) peut redevenir continente après la suppression d'une surpression provenant du segment fémoral variqueux de la grande saphène. Dans ce cas de figure, la fermeture valvulaire en décubitus bloque le passage de la mousse en jambe lors de l'injection en cuisse.

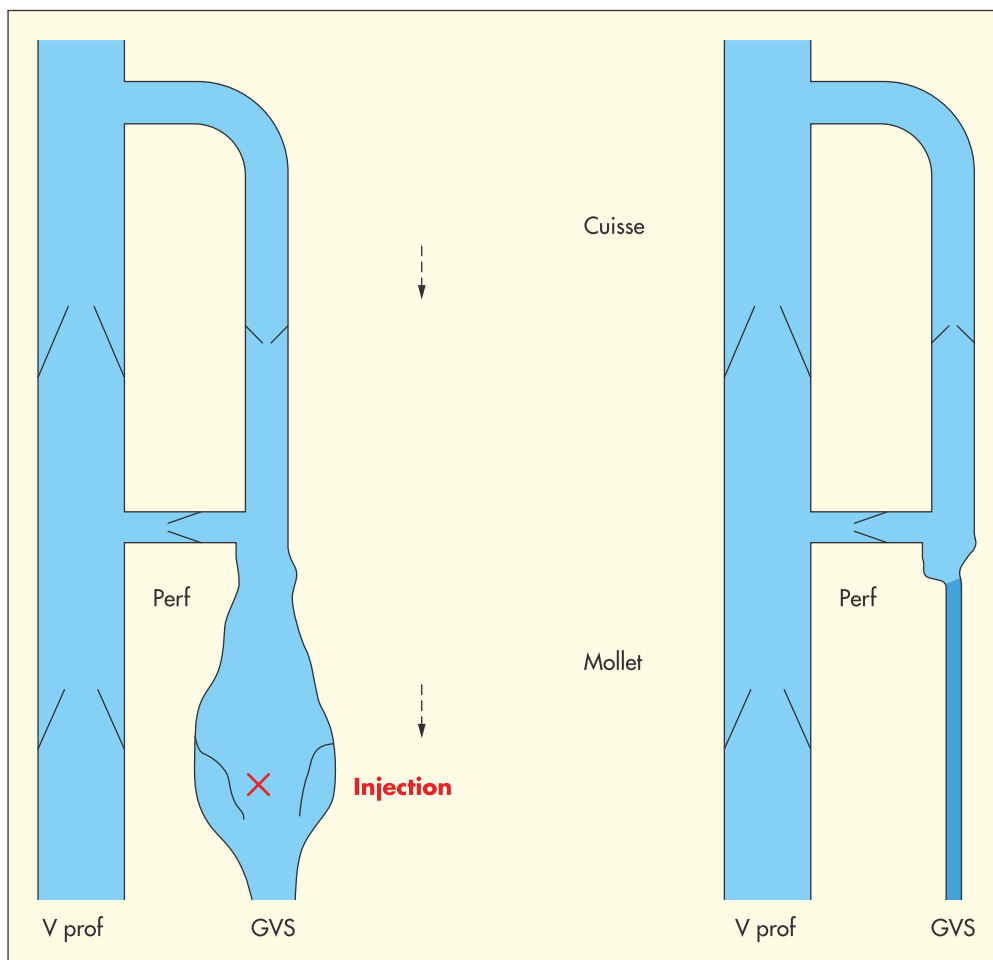


Schéma 1. – La partie fémorale de la grande veine saphène redevient continente après suppression d'un effet siphon provenant de sa partie jambière

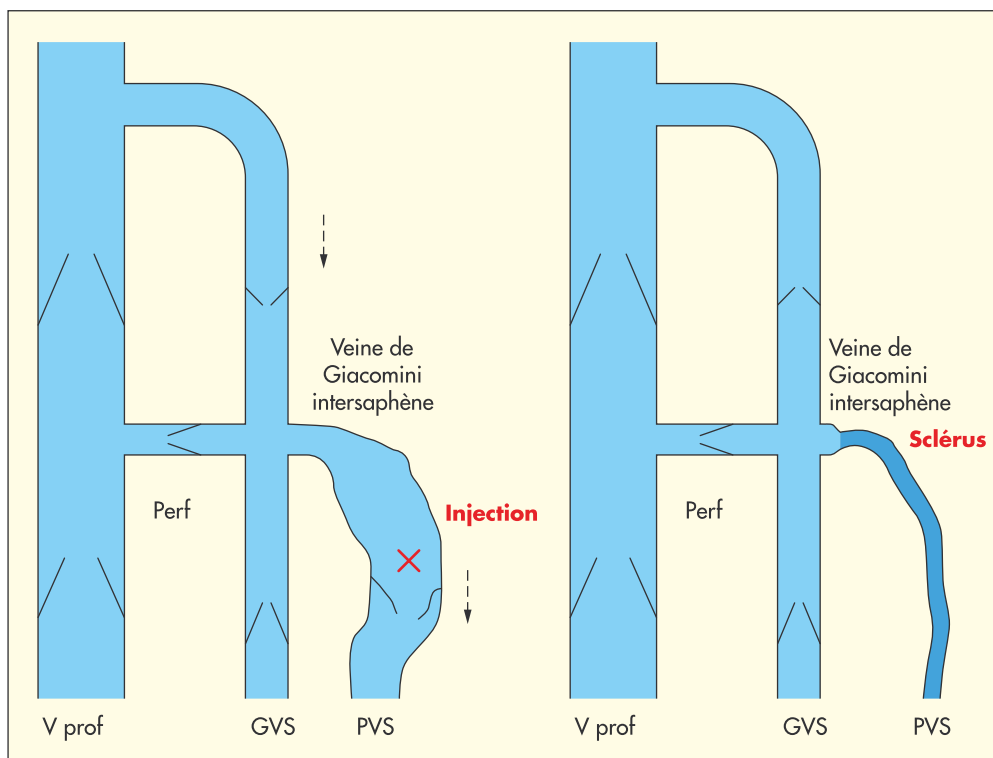
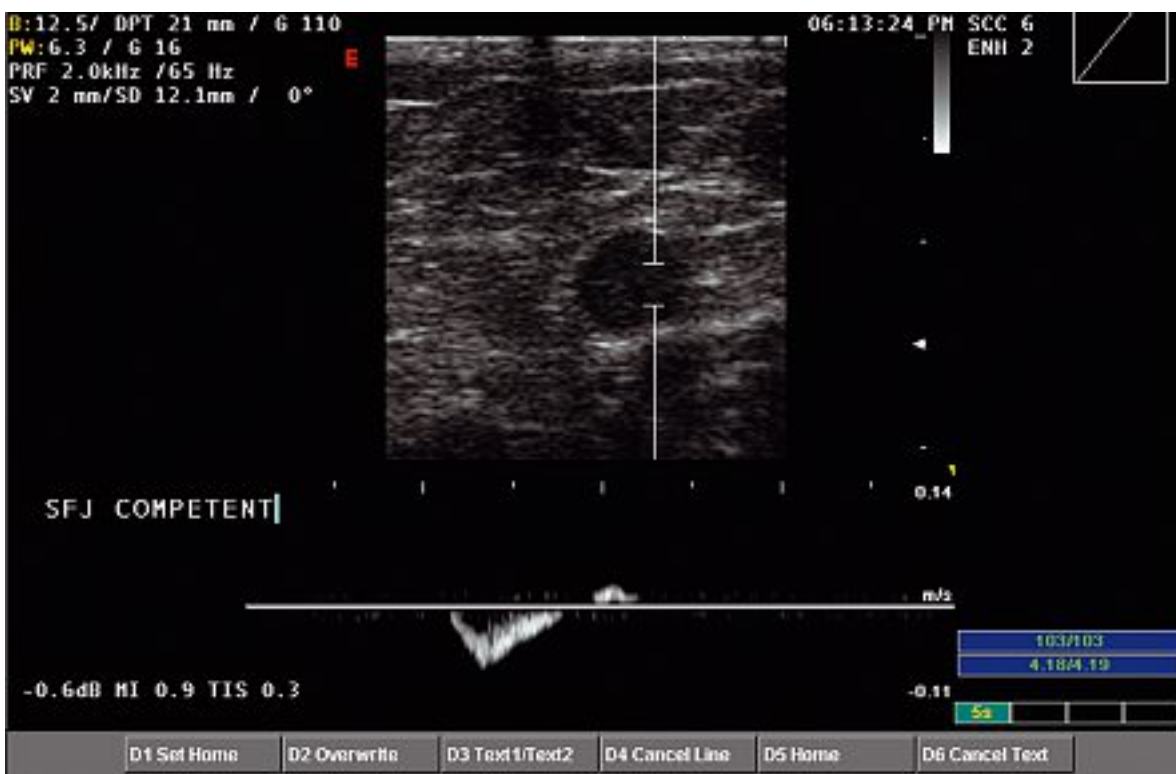
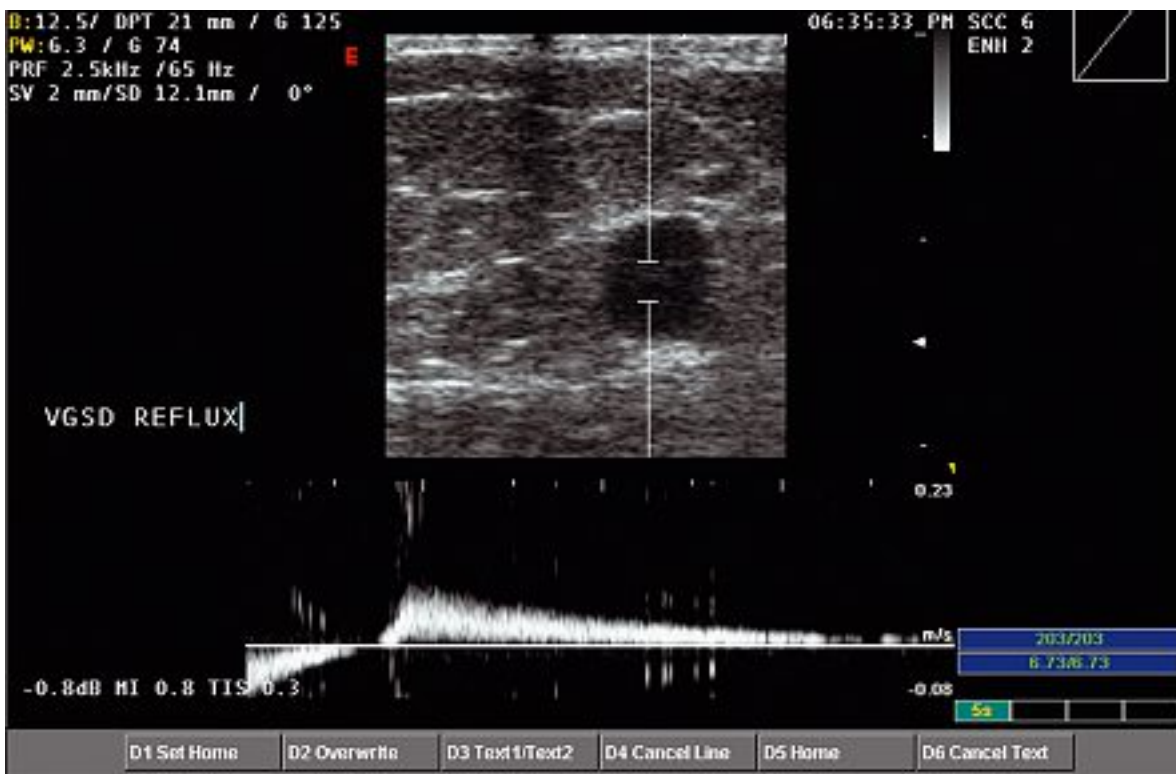
Schéma 2. – La partie fémorale de la grande veine saphène redevient continente après suppression d'un effet siphon provenant de la petite saphène



Photos 1 et 2. – Terminaison d'une grande saphène redevenue continente 2 mois après traitement endoveineux de son tronc par suppression de l'effet siphon

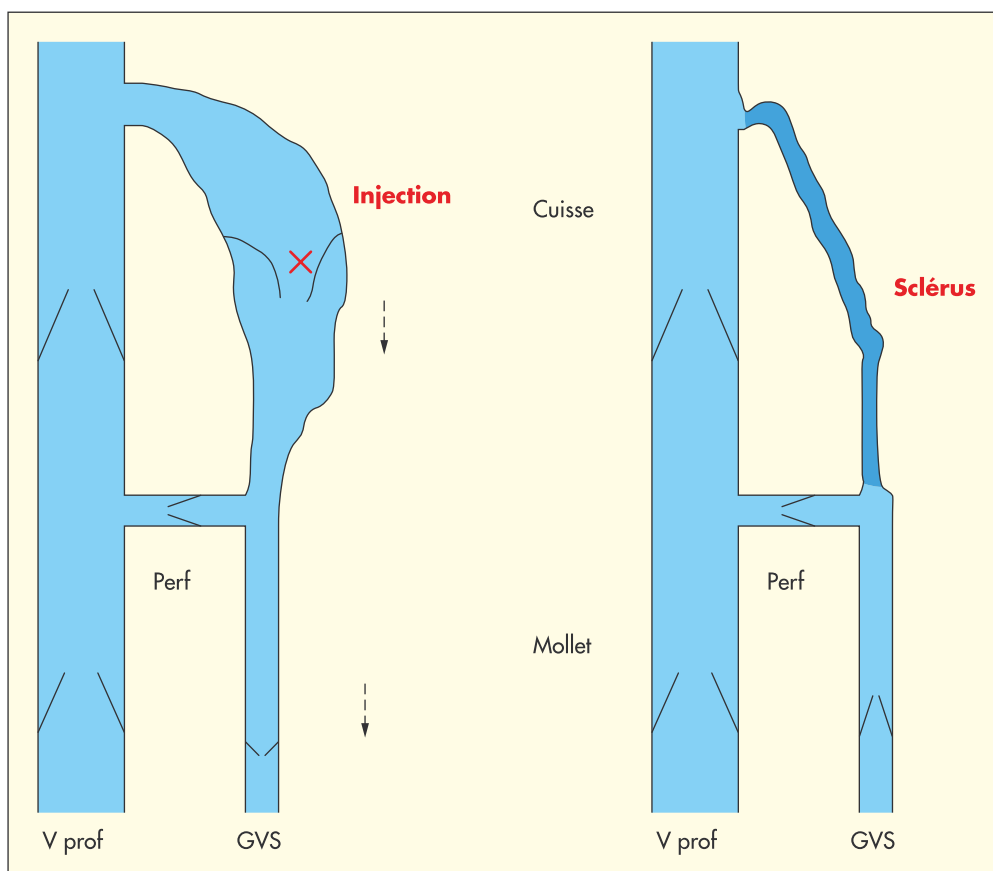


Schéma 3. – La partie jambière de la grande veine saphène peut redevenir continente après la suppression d'une surpression provenant du segment fémoral variqueux de la grande saphène

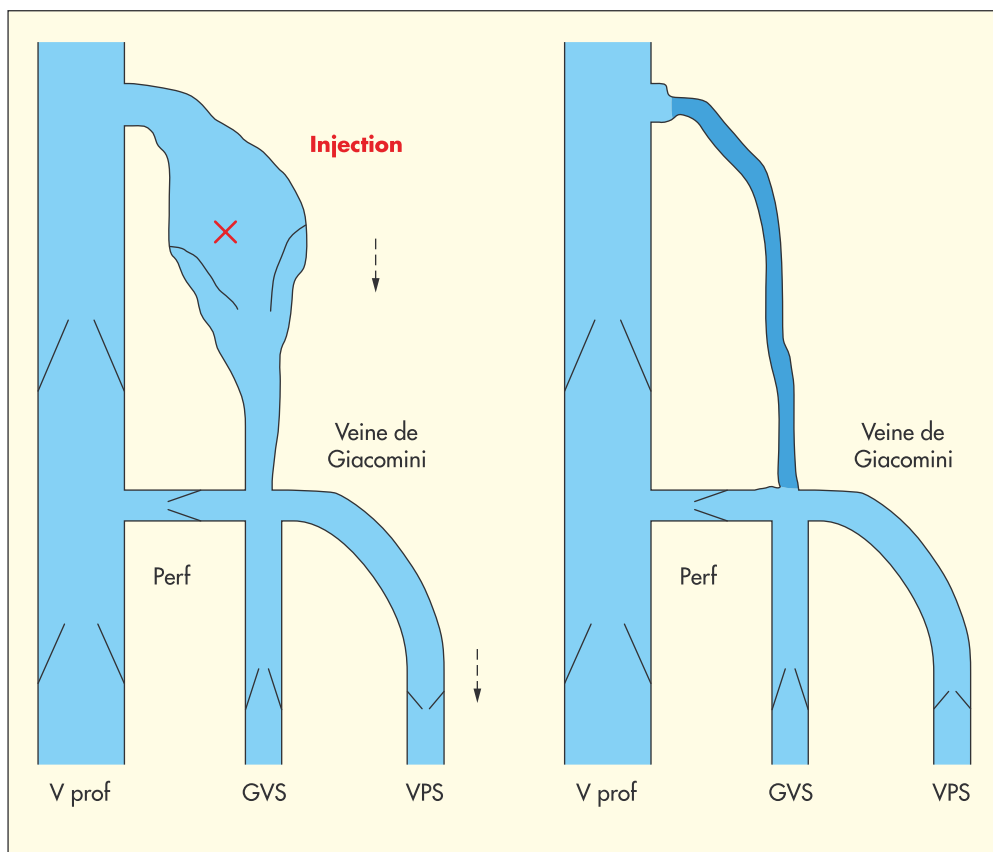


Schéma 4. – La partie jambière de la petite veine saphène peut redevenir continente après la suppression d'une surpression provenant du segment fémoral variqueux de la grande saphène

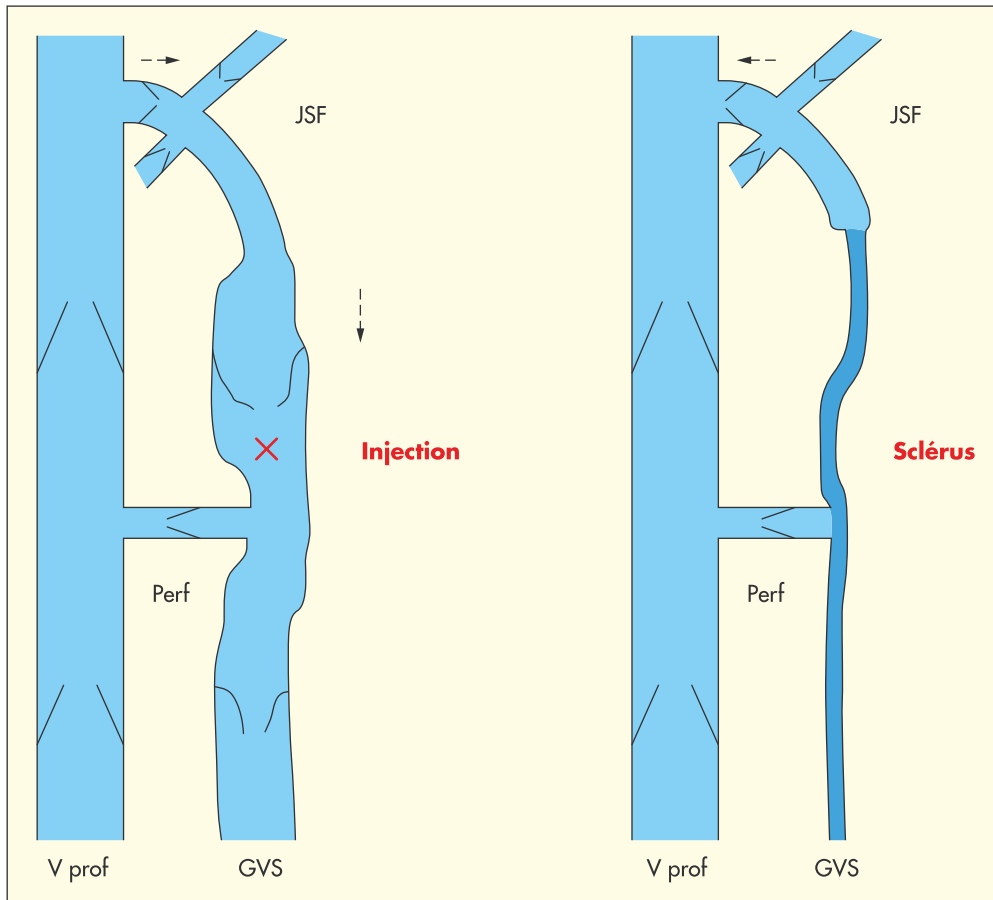


Schéma 5. – La jonction saphéno-fémorale peut redevenir continente en supprimant l'effet siphon réalisé par son tronc variqueux

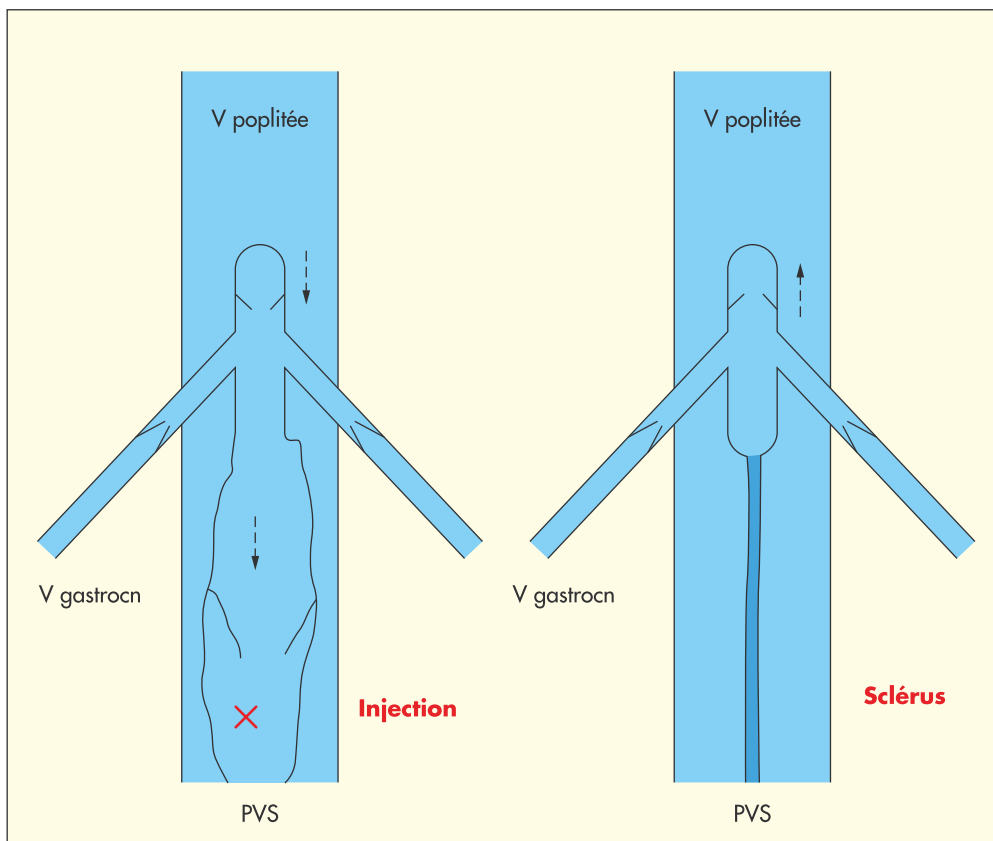
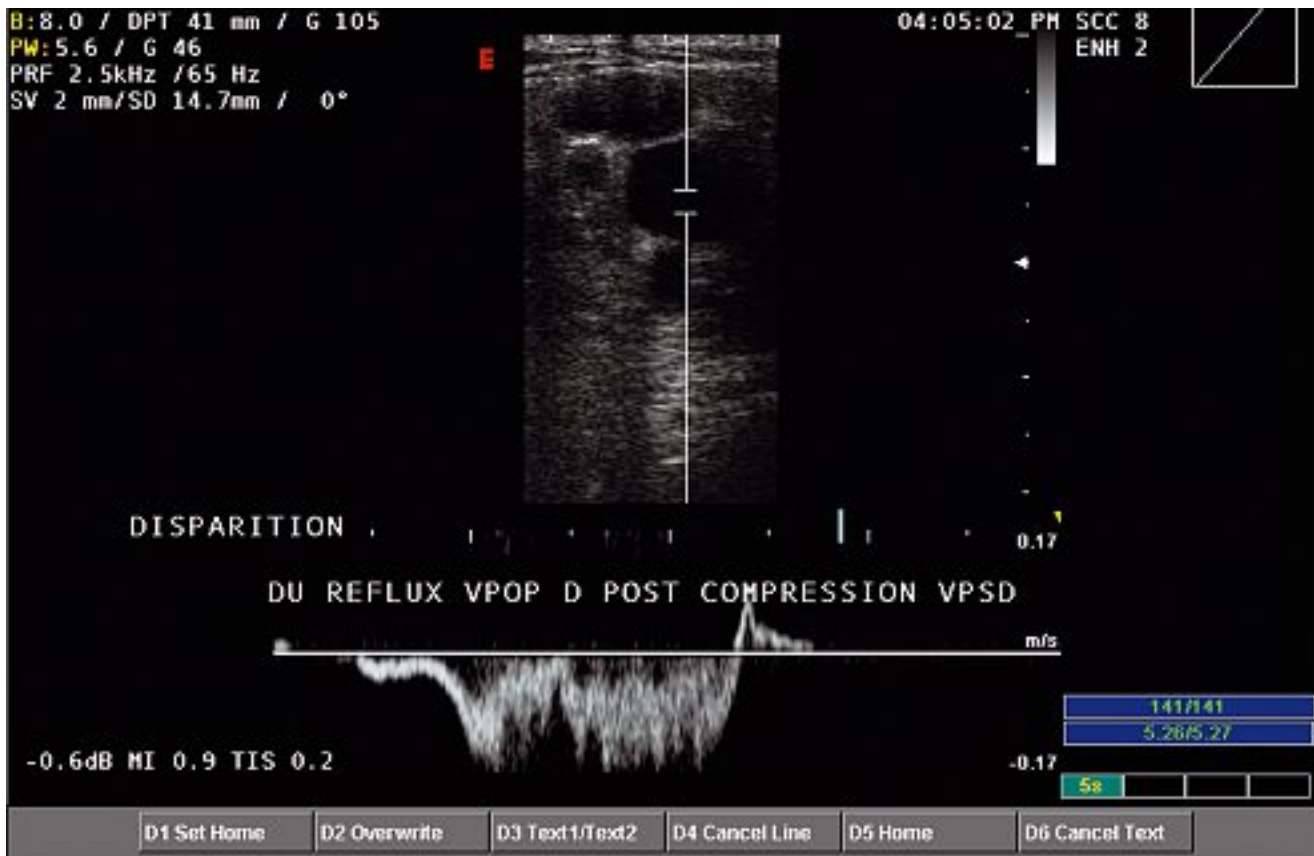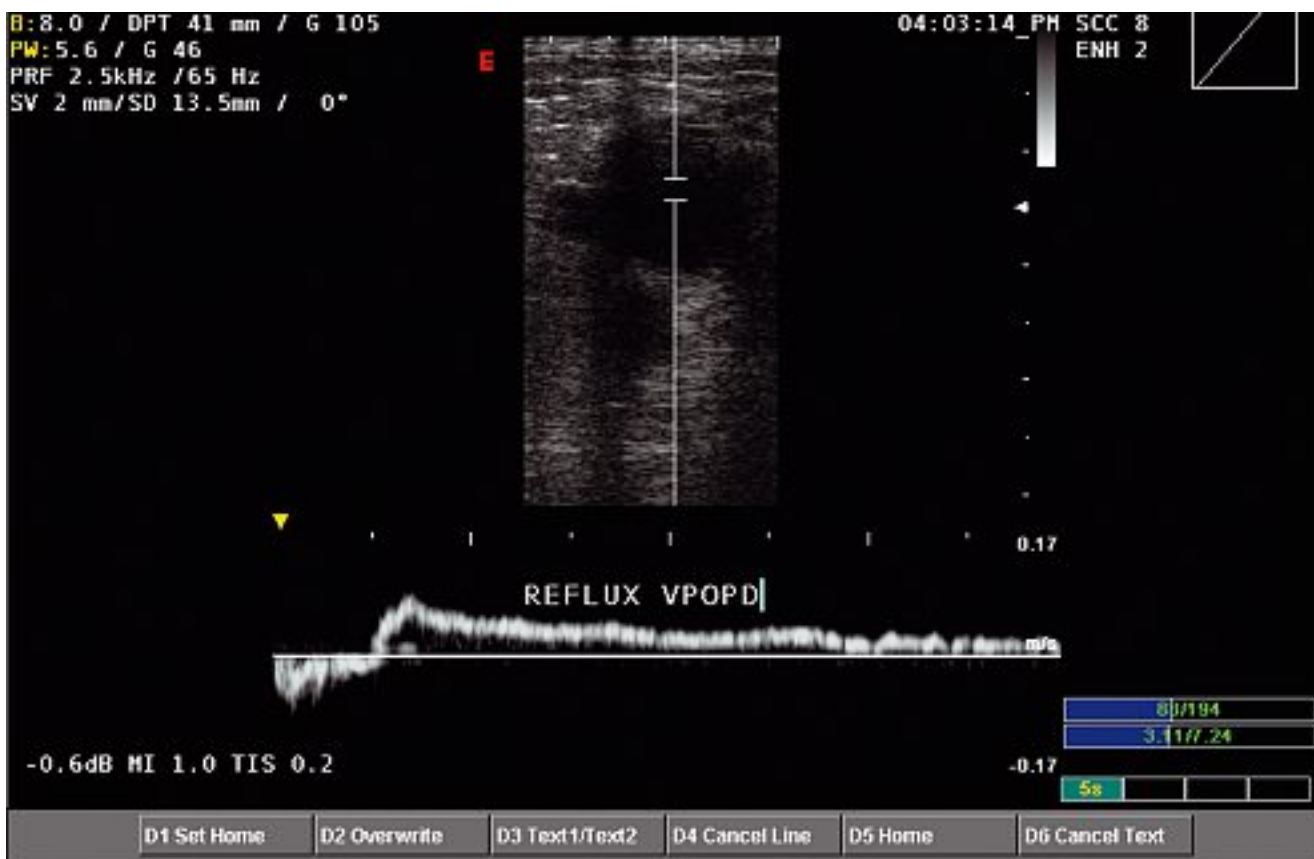


Schéma 6. – La jonction saphéno-poplitée peut redevenir continente en supprimant l'effet siphon réalisé par le tronc variqueux de la petite saphène



Photos 3 et 4. – Disparition d'un reflux poplité immédiatement après la compression sélective de la petite saphène qui présentait une incontinence majeure par suppression de l'effet siphon

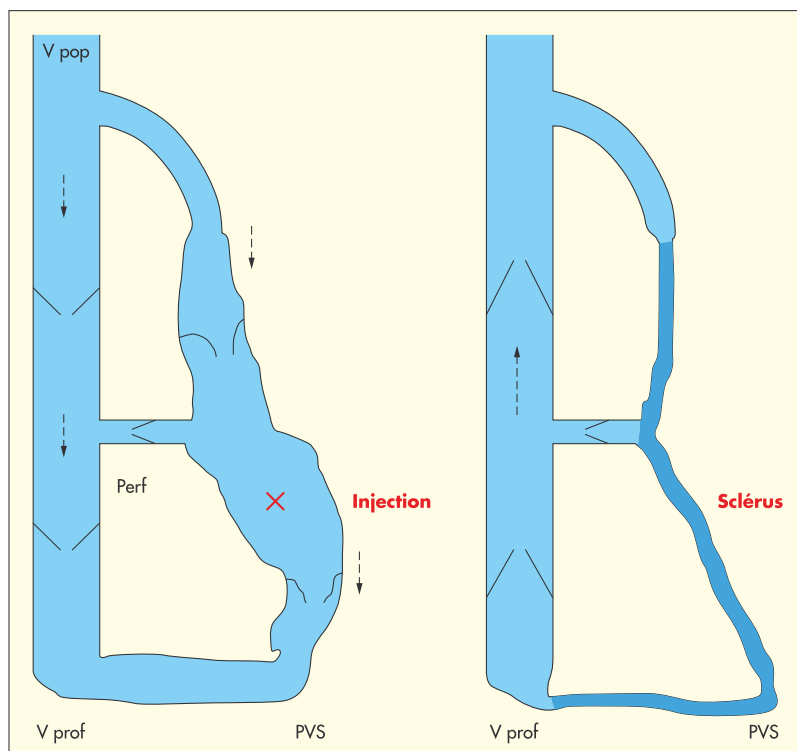


Schéma 7. – La correction d'un important reflux superficiel (ici la GVS) permet parfois la disparition d'un reflux profond de surcharge (veine fémorale)

- **C** – La valve ostiale de la grande saphène peut redevenir continente en supprimant l'effet siphon réalisé par son tronc variqueux (Schéma 5). Le drainage des veines continentales s'abouchant dans la partie terminale de la grande saphène est ainsi préservé (veines circonflexes, grandes saphènes accessoires de cuisse...) ce que ne fait pas une crossectomie complète.

- **D** – La valve ostiale de la petite saphène peut redevenir continente en supprimant l'effet siphon réalisé par son tronc variqueux (Schéma 6), préservant ainsi les veines s'abouchant dans la terminaison de cette veine (gastrocnémiennes...).

- **E** – La suppression d'une grosse varice en jambe (GVS par exemple) permet à une autre (PVS par exemple) de redevenir continente par suppression de l'effet siphon.

- **F** – De même, il n'est pas rare de constater que la correction d'un important reflux superficiel permette la disparition d'un reflux profond de surcharge (Schéma 7). La diminution du volume de sang à ramener vers le cœur permet de récupérer une bonne fonction valvulaire profonde (suppression d'un effet siphon (Photos 3 et 4)). C'est pourquoi il faut toujours corriger les reflux superficiels avant d'envisager une chirurgie valvulaire profonde.

Le SOV concept, bien que non applicable à toutes les varices (lorsqu'elles sont anatomiques de leur origine à leur terminaison), peut être employé dans de nombreux autres cas de figure (veines accessoires incontinentes des troncs saphènes par exemple). Il s'adapte à la grande diversité anatomique des varices.

CONCLUSION

Le SOV concept supprime les reflux veineux et non les varices. Par sa simplicité, sa sécurité, sa précision et sa possibilité de fractionner les séances, le traitement endoveineux à la mousse de sclérosant réalisé sous échographie lui est parfaitement adapté.

Le SOV concept, contrairement aux autres techniques, n'obéit pas à un schéma stratégique curatif pré-établi mais s'adapte à la configuration de chaque varice. La qualité de l'examen écho-Doppler pré-thérapeutique (échomarquage) est donc primordiale.

Le SOV concept ne traite que les varices avec reflux anatomiques pour aboutir à la disparition spontanée des reflux fonctionnels.

Le SOV concept est fondé sur la suppression de l'effet siphon (comme dans l'ASVAL) et de l'effet surpression.

Le SOV concept, en ne traitant pas toutes les varices, diminue les volumes de mousse sclérosante utilisés donc diminue les effets indésirables et les complications possibles mais rares de la sclérose à la mousse.

Le SOV concept doit être employé dès que cela semble possible, quitte à compléter le traitement lors de la séance suivante en cas d'échec.

Le SOV concept préserve le capital veineux des membres inférieurs, limite l'évolution de la maladie variqueuse et sauvegarde les réseaux collatéraux et les greffons veineux potentiels.

Après une série personnelle préliminaire déjà effectuée, une étude prospective et multicentrique devrait permettre de valider le SOV concept (le but de cette publication et de rechercher des lecteurs intéressés pour la réaliser).

RÉFÉRENCES

- 1 Cabrera Garrido J.R., Cabrera Garcia-Olmedo J.R., Garcia Olmedo Dominguez M.A. Élargissement des limites de la sclérothérapie : nouveaux produits sclérosants. *Phlébologie* 1997 ; 50 : 181-8.
- 2 Monfreux A. Traitement sclérosant des troncs saphéniens et leurs collatérales de gros calibre par la méthode MUS. *Phlébologie* 1997 ; 50 : 351-3.
- 3 Henriot J.P., et al. Foam sclerotherapy. State of the art. Éditions Phlébologiques Françaises ; 2002.
- 4 Tournay R. La sclérose des varices. Éditions scientifiques françaises ; 1985.
- 5 Mayo. Treatment of varicose vein. *Surg Gyn Obst Br J Surg* 1906 ; 2 : 385-8.
- 6 Babcock W.W. A new operation for the extirpation of varicose veins of the leg. *New York. Med J* 1907 ; 86 : 153-6.
- 7 Vidal-Michel J.P., Emsallem J. Respect chirurgical des crosses saphènes internes incontinentes par « effet siphon » chez les patients variqueux. *Phlébologie* 1993 ; 46 : 143-7.
- 8 Pichot O., Sessa C., Bosson J.L. Duplex imaging analysis of the long saphenous vein reflux : basis for strategy of endovenous obliteration treatment. *Intern Ang* 2002 ; 21 : 333-6.
- 9 Franceschi C. Théorie et pratique de la cure conservatrice hémodynamique de l'insuffisance veineuse en ambulatoire. Percy sous Thill, Éditions de l'Armaçon ; 1998.
- 10 Pittaluga P., Rea B., Barbe R. Méthode ASVAL (ablation sélective des varices sous anesthésie locale) : principes et résultats préliminaires. *Phlébologie* 2005 ; 58 : 175-81.