

## 2<sup>ème</sup> PARTIE : ANATOMIE

A. CAVEZZI<sup>1</sup>, N. LABROPOULOS<sup>2</sup>, H. PARTSCH<sup>3</sup>, S. RICCI<sup>4</sup>, A. CAGGIATI<sup>4</sup>, K. MYERS<sup>5</sup>,  
A. NICOLAIDES<sup>6</sup>, P.C. SMITH<sup>7</sup>

### R É S U M É

**Objectifs :** L'examen écho-Doppler est devenu l'examen de référence pour évaluer la morphologie et l'hémodynamique des veines des membres inférieurs. Cet article rend compte d'un projet mené par l'Union Internationale de Phlébologie (UIP). Le but était d'aboutir à un consensus d'experts internationaux sur la méthodologie à utiliser pour évaluer, grâce à l'imagerie par ultrasons, l'anatomie des veines superficielles et des perforantes des membres inférieurs.

**But :** Document de consensus issu d'une conférence de consensus.

**Méthodes :** Les auteurs ont réalisé une étude systématique de toute la littérature déjà publiée sur l'anatomie duplex des veines superficielles et des perforantes des membres inférieurs. Puis ils invitèrent un groupe d'experts choisis parmi un large éventail de pays à participer à ce projet. Chaque participant pouvait avoir accès, via le site internet de l'UIP, aux présentations électroniques des auteurs et des experts (textes et images). Les auteurs rédigèrent une ébauche qui devait servir de base aux discussions lors de la réunion de l'UIP à San Diego, USA, en août 2003. A l'issue de cette réunion, tous les participants reçurent un texte révisé et les commentaires qui s'en suivirent furent transmis aux auteurs puis ajoutés aux versions suivantes du texte. Finalement, la version définitive du texte fut approuvée par tous les participants.

**Résultats :** Les experts ont fait des recommandations précises concernant les méthodes à utiliser pour l'examen écho-Doppler ainsi que sur l'interprétation des images et des mesures obtenues. Ce document fournit une méthodologie précise pour évaluer l'anatomie des veines superficielles et des perforantes des membres inférieurs.

**Conclusions :** Les auteurs, ainsi qu'un groupe important d'experts, se sont mis d'accord sur une méthodologie pour l'examen écho-Doppler du système veineux des membres inférieurs ; cette méthodologie se réfère précisément à l'anatomie des veines superficielles principales et des veines perforantes des membres inférieurs chez des sujets sains et chez des sujets variqueux.

**Mots-clefs :** document de consensus, écho-Doppler, anatomie du système veineux, maladie veineuse chronique.

### S U M M A R Y

**Aim :** Duplex ultrasonography has become the standard of reference in the assessment of the morphology and haemodynamics of the lower limb veins. This paper reports a project conducted by the Union Internationale de Phlébologie (UIP) the aim of which was to obtain the consensus of international experts on the methodology to use in the assessment by ultrasound imaging of the superficial and perforating veins of the lower limbs.

**Design :** A consensus document resulting from a consensus conference.

**Methodology :** The authors carried out a systematic study of all publications on the duplex anatomy of the superficial and perforating veins of the lower limbs. They then invited a group of experts chosen from a broad spectrum of countries to participate in this project. Through the UIP website each participant had access to the electronic presentations of the authors and of the experts (texts and illustrations). The authors prepared a draft document which formed the basis of the discussions during the meeting of the UIP in San Diego, USA in August 2003. After this meeting all the participants received a revised document and all the comments which resulted were forwarded to the authors and added to subsequent versions of the document. The final version was approved by all the participants.

**Results :** The authors have made detailed recommendations on the methods to be used in duplex ultrasonography as well as on the interpretation of the images and measurements obtained. This document provides a detailed methodology of the anatomical assessment of the superficial and perforating veins of the lower limbs.

**Conclusions :** The authors together with a large group of experts have agreed on a methodology for the Doppler ultrasound examination of the venous system of the lower limbs. This methodology refers specifically to the anatomy of the main superficial veins and of the perforating veins of the lower limbs in healthy and varicose subjects.

**Keywords :** consensus document, Doppler ultrasonography, venous system anatomy, chronic venous disease.

1. S. Benedetto del Tronto, Italy.
2. Chicago, IL, USA.
3. Vienna, Austria.
4. Rome, Italy.
5. Melbourne, Australia.
6. Nicosia, Cyprus.
7. Coleridge London, UK.

## INTRODUCTION

L'examen écho-Doppler est largement utilisé dans l'étude de la maladie veineuse chronique des membres inférieurs. Ces dernières années ont apporté une meilleure compréhension des images par ultrasons des veines superficielles ainsi que leur rôle dans la maladie veineuse. A l'issue d'une réunion de consensus qui s'est tenue à Rome en septembre 2001 [1], lors du Congrès des membres de l'UIP, une nomenclature détaillée des veines superficielles et profondes a été publiée.

Le document ci-dessous, quant à lui, est le résultat du travail d'une autre réunion de consensus d'experts en examen écho-Doppler qui s'est tenue lors du Congrès des membres de l'UIP à San Diego en août 2003. Le but de tous ces travaux a été d'obtenir un accord sur l'anatomie du système veineux superficiel des membres inférieurs, telle que l'écho-Doppler la montre, chez des sujets sains et chez des sujets malades et de définir les meilleures techniques d'imagerie.

## MÉTHODOLOGIE

L'UIP demanda à trois Présidents (A.C., P.C.S., N.L.) d'établir la liste des experts internationaux en matière d'examen écho-Doppler veineux. Ces derniers furent invités à présenter des textes et des articles comprenant des aspects importants de pratique clinique et des interprétations d'examens écho-Doppler sur le système veineux des membres inférieurs.

Ils ont fait part de leurs opinions personnelles qui ne reflétaient pas forcément la politique des sociétés scientifiques et médicales auxquelles ils étaient affiliés. La littérature de référence proposée à cette occasion n'avait pas la prétention de donner une revue systématique de la littérature existante mais avait été sélectionnée pour étayer les avis émis dans le document final qui comportaient des preuves. Le « Groupe de consensus » s'est concentré sur les publications concernant l'interprétation des images écho-Doppler, étant donné qu'il n'existait qu'un très petit nombre de publications comparant dissections anatomiques et images d'examens écho-Doppler du système veineux des membres inférieurs. Les auteurs ont reconnu que la plupart de leurs affirmations concernaient des sujets qui n'avaient pas fait l'objet d'études scientifiques détaillées et qu'elles reflétaient l'expérience personnelle du « Groupe de consensus ».

Le comité organisateur rédigea une ébauche qui fut publiée sur le site internet de l'UIP, afin d'être soumise à discussions, suggestions et modifications. Puis les experts et le comité organisateur se réunirent au Congrès de San Diego afin de discuter et de modifier cette ébauche. Une seconde ébauche fut alors envoyée à tous les participants afin d'obtenir leurs commentaires avant la rédaction définitive du consensus. Une méthodologie et un exposé plus détaillés sont inclus dans la Partie I de ce document de consensus.

## ANATOMIE

### Introduction

L'anatomie veineuse des membres inférieurs est très variable dans certaines parties mais plus constante dans d'autres. Ce texte décrit les variations courantes de l'anatomie du système veineux des membres inférieurs. Il est en effet nécessaire de bien les comprendre pour identifier les veines et de diagnostiquer la pathologie en utilisant l'examen écho-Doppler. Dans le passé, beaucoup de termes, incluant des éponymes, étaient utilisés pour décrire les veines des membres inférieurs. Une récente publication de Caggiati et al. [1] a donné une terminologie unifiée et des définitions pour le système veineux avec des références particulières concernant les membres inférieurs ; le présent consensus s'inspire de cette publication. Les termes utilisés pour décrire les veines sont en anglais plutôt qu'en latin ou qu'en termes éponymes.

La partie suivante définit, selon la littérature publiée, les principaux marqueurs écho-Doppler de l'anatomie du système veineux des membres inférieurs et présente l'anatomie de chaque veine estimée avoir un rapport avec la pratique clinique et la recherche de maladies veineuses. Ensuite ce document commente de façon détaillée les changements qui ont été apportés dans la littérature publiée.

### Marqueurs ultrasonores de l'anatomie veineuse

#### L'œil « saphène »

Les images ultrasoniques identifient les troncs saphènes principaux dans leur compartiment fascial. Bailly [2] fut le premier à décrire le signe de l'« œil saphène » pour identifier par écho-Doppler la grande veine saphène (GVS) dans la cuisse. Récemment, une description plus détaillée du compartiment saphène a été publiée [3, 4]. Le fascia superficialis étant très « échogène », ce signe est facilement observable par ultrasons (Fig. 1). Le compartiment où le tronc saphène ressemble à un « œil égyptien » est un scan transversal dans lequel la lumière saphène tient la place de l'iris, le fascia saphène de la cuisse celle de la paupière supérieure et le fascia aponévrotique profond celle de la paupière inférieure. La couche profonde est issue du fascia musculaire ; elle est mieux individualisée que le fascia superficialis ou le fascia saphène.

Le signe de « l'œil » est toujours présent et permet d'identifier clairement la grande veine saphène et de la distinguer des collatérales parallèles sus-fasciales.

#### Le signe de l'alignement

La grande veine saphène (GVS) et la veine saphène accessoire antérieure (VSAA) forment souvent deux « yeux saphènes » dans le tiers supérieur de la cuisse sur un scan transversal. L'image permet de distinguer clairement la GVS de la VSAA : la VSAA est située plus latéralement que la GVS et chemine devant, dans l'alignement de l'artère et de la veine fémorale [2] (Fig. 2). Dans certains membres inférieurs où la GVS n'est pas visible (hypoplasique), le signe de



Fig. 1. – (A) Image ultrasonore transversale en mode B de la grande veine saphène (GVS) dans le compartiment saphène de la cuisse. (B) Position de la sonde sur la cuisse



Fig. 2. – Veine saphène accessoire antérieure (VSAA) et le signe de l'alignement. (A) La VSAA est parallèle à la GVS et ces deux veines se terminent en un tronc commun (JSF). (B) Image ultrasonique en mode B de la JSF. L'image de gauche montre le tronc commun (JSF). A droite, à une distance de 2 cm, la VSAA se situe latéralement par rapport à la GVS. Note : la VSAA recouvre puis s'aligne sur les vaisseaux fémoraux (veine fémorale, artère superficielle fémorale et artère profonde fémorale) alors que la GVS est plus médiale

l'alignement montre que la seule veine visible formant « l'œil » est la VSAA [5].

### Le signe de l'angle tibio-gastrocnémien

Les coupes échographiques horizontales sous le genou permettent de reconnaître la GVS de par sa position par rapport au tibia et au muscle gastrocnémien médial. Cela permet de la différencier d'une collatérale de la GVS [6].

Sur un scan transversal, dans la région du genou, la GVS se distingue des veines environnantes par sa position dans un triangle formé par le tibia, le muscle gastrocnémien médial et le fascia (Fig. 3). Ce signe identifie la GVS en dessous du genou, là où les fascias sont souvent si proches les uns des autres que le compartiment dans lequel la GVS se trouve peut être difficile à identifier. Si l'espace saphène est vide, cela signifie que la GVS est absente ou hypoplasique.

### Les collatérales

Les collatérales sont situées parallèlement ou à côté du trajet de la veine saphène associée mais elles ne sont pas situées à l'intérieur de « l'œil saphène » sur les images ultrasonores. Une veine collatérale peut être la veine superficielle axiale principale mais elle n'est pas considérée comme un tronc saphène puisqu'elle se situe en dehors du compartiment saphène [3, 5, 7] (Fig. 4).

## Anatomie du système veineux superficiel

### Veines saphènes et jonctions

**GVS (grande veine saphène).** Le terme grande veine saphène (*vena saphena magna*), dont l'abréviation est GVS, doit être utilisé à la place de veine saphène interne.

**JSF (jonction saphéno-fémorale).** La grande veine saphène se termine à la JSF. La JSF est située au niveau du pli de l'aîne et est recouverte par le fascia superficiel qui se termine en situation proximale par le ligament inguinal. Beaucoup de praticiens utilisent aussi le terme de « crosse » à la place de « confluence des veines inguinales superficielles » (*confluent venosus subinguinalis*) ; les anatomistes allemands emploient l'expression « Venenstern unter dem Leistenband », ce qui correspond aux veines de la JSF.

**VSAA (veine saphène accessoire antérieure).** La veine saphène accessoire antérieure (*vena saphena magna accessoria anterior*) définit un segment veineux ascendant parallèle à la GVS dans la cuisse ; comme on le voit en écho-Doppler, il est situé plus en avant dans un compartiment fascial de la cuisse et dans son propre compartiment saphène.

**VSAP (veine saphène accessoire postérieure).** La veine saphène accessoire postérieure (*vena saphena magna accessoria posterior*) définit un segment veineux ascendant parallèle à la GVS et, comme on le voit en écho-Doppler, il est situé à l'arrière dans un compartiment fascial de la cuisse. Cette veine ne se retrouve pas aussi fréquemment que la VSAA et sa connexion avec la GVS n'est pas constante.

**PVS (petite veine saphène).** Ce terme de petite veine saphène (*vena saphena parva*), ou PVS, doit être utilisé à la place du terme : veine saphène externe. La petite veine saphène passe entre les 2 chefs du muscle gastrocnémien et se termine souvent en rejoignant la veine poplitée dans la fosse poplitée.

**JSP (jonction saphéno-poplitée).** La JSP est la terminaison de la PVS dans la veine poplitée. Elle se situe le plus souvent 2 à 4 cm au-dessus du pli poplité [8] mais son emplacement exact est variable.

**EPA (extension post-axiale de la petite veine saphène) (extensio cranialis venae saphenae parvae).** Cette veine monte dans l'espace compris entre le biceps fémoral et les muscles semi-membraneux. Elle a aussi été appelée : « veine fémorale poplitée » ou « extension craniale de la PVS » ; elle se termine dans une ou plusieurs veines superficielles ou perforantes de la cuisse ou de la région glutéale mais pas dans la GVS.

Une extension craniale de la PVS (ou EPA de la PVS), qui communique avec la GVS via la veine circonflexe postérieure de la cuisse, est appelée veine de Giacominini (VG).

### Les collatérales veineuses

**Système veineux latéral.** Le système veineux latéral (*sistema venosa lateralis membri inferioris* ou réseau d'Albanese) est situé sur la face latérale de la cuisse et de la jambe. Il est peut-être le restant d'une veine marginale embryonnaire latérale (*vena marginalis lateralis*).

**La veine circonflexe antérieure de la cuisse.** La veine circonflexe antérieure de la cuisse (*vena circumflexa femoris anterior*) est une collatérale de la GVS ou de la VSAA qui descend obliquement et latéralement sur la cuisse. Elle peut provenir du système veineux latéral.

**La veine circonflexe postérieure de la cuisse.** La veine circonflexe postérieure de la cuisse est une collatérale de la GVS ou de la VSAP ; elle monte obliquement dans la cuisse postérieure. Elle peut provenir de la PVS, de son extension postaxiale ou du système veineux latéral.

**Les veines intersaphéniennes.** Une ou plusieurs veines inter saphènes (*vena(e) inter saphena(e)*) traversent obliquement la jambe pour relier la PVS et la GVS.

## Anatomie du territoire de la grande veine saphène

La GVS commence devant la malléole médiale ; elle monte dans le mollet le long du bord médial du tibia pour traverser le genou puis remonte dans la partie médiale de la cuisse vers la JSF. La GVS a une valve terminale constante distante de 1 à 2 cm de la JSF ; cette valve est généralement facile à identifier par écho-Doppler [9] (Fig. 5). Une autre valve pré-terminale est souvent située deux centimètres plus bas, ce qui détermine la limite distale de la zone de la JSF [9]. Les collatérales les plus importantes rejoignent la GVS



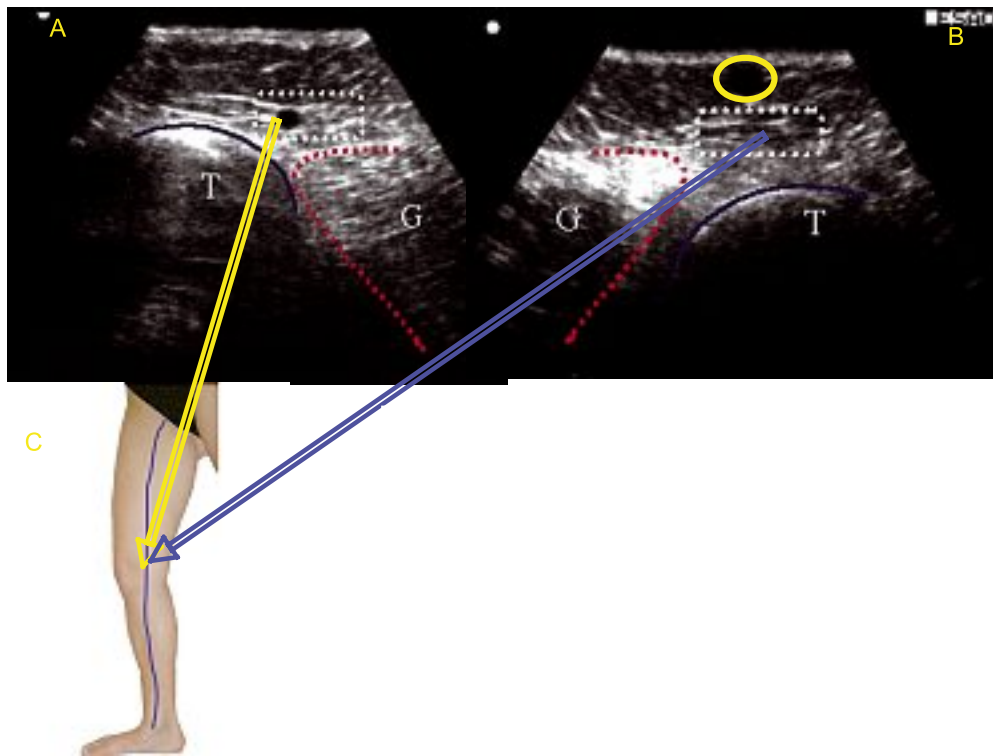


Fig. 3. – Image ultrasonore en mode B sous le genou dans deux membres différents. Tibia (T), angle gémellaire (G) avec la grande veine saphène à l'intérieur (A) et sans GVS (B) (absence congénitale ou hypoplasie de la GVS) ; une importante collatérale saphène est visible sur l'image B (encerclée)

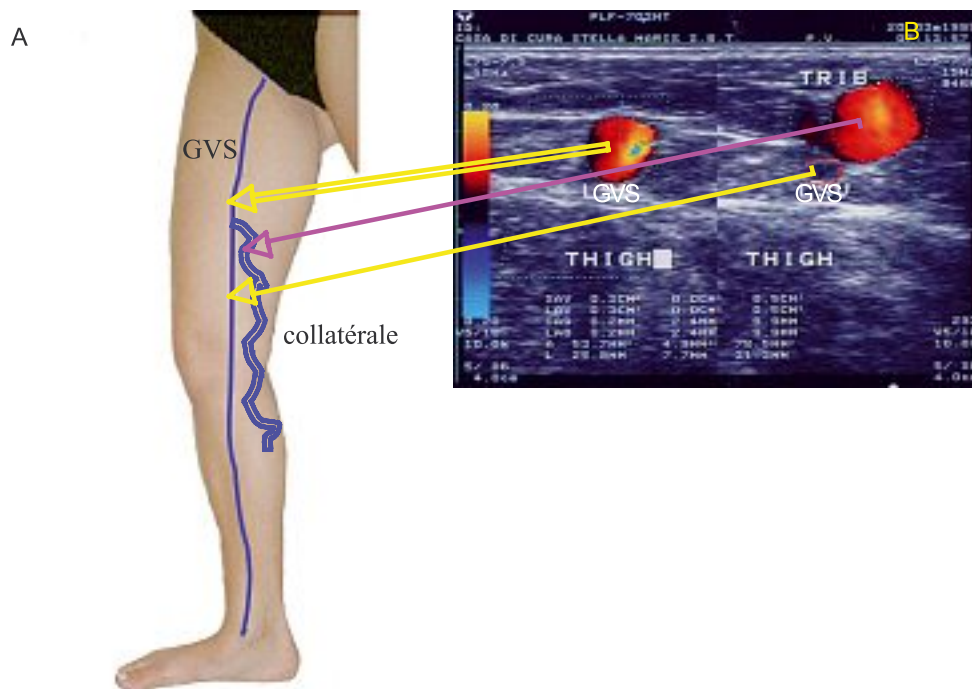


Fig. 4. – Relation entre la grande veine saphène et une collatérale dans le milieu de la cuisse. (A) Le diagramme montre la position de la GVS et de sa collatérale (incompétente). (B) Image écho-Doppler couleur transversale : à gauche : la GVS dans l'œil saphène ; à droite : collatérale (incompétente) au-dessus du fascia saphène et GVS (petite et compétente) dans l'œil saphène (à droite)

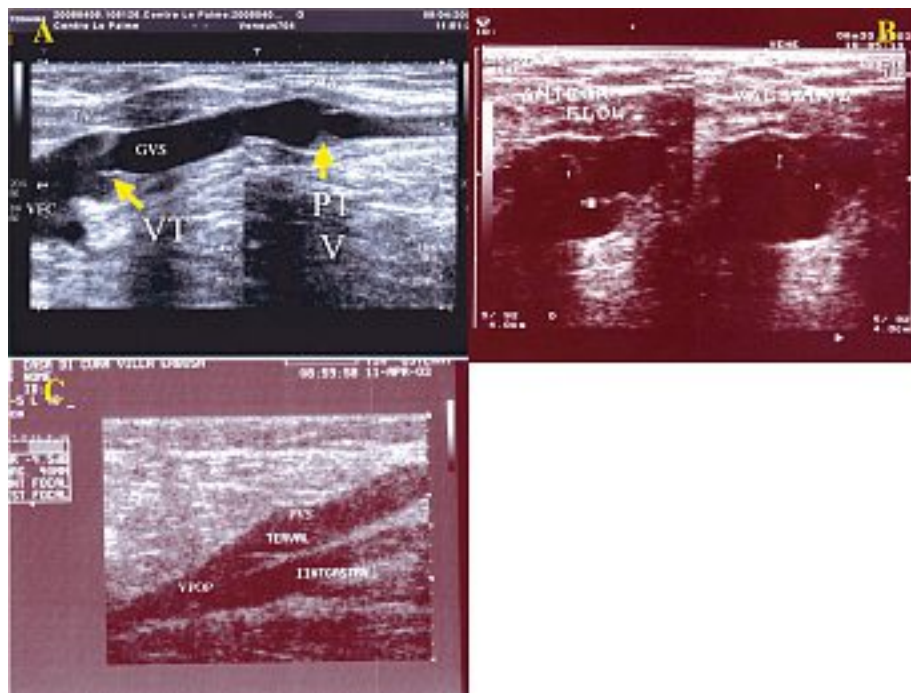


Fig. 5. – Grande veine saphène (GVS) et petite veine saphène (PVS) valve terminale (VT) et valve pré-terminale (VPT).

(A) Jonction saphéno-fémorale et GVS ; à gauche, la flèche indique la VT et à droite la flèche indique la PTV.

(B) A gauche, VT pendant un flux antérograde, à droite, VT pendant la manœuvre de Valsalva (la flèche indique les petites valvules de la VT).

(C) Jonction saphéno-poplitée et VT de la PVS près de la veine poplitée (VPOP)

entre ces deux valves ; ces veines sont généralement constantes et facilement identifiables par écho-Doppler. Ces collatérales sont proximales ou distales.

Les veines proximales drainent le sang veineux médialement des régions abdominale et honteuse. Ces veines sont appelées : iliaque circonflexe superficielle, épigastrique superficielle et honteuse externe. Les veines proximales peuvent être simples ou multiples et sont importantes du point de vue clinique car elles peuvent transmettre un flux rétrograde dans la GVS même avec une valve terminale compétente, ce qui est rapporté dans 28 à 59 % des cas [9-11].

Les veines distales s'abouchant à la JSF sont souvent assez importantes ; en général, ce sont la VSAA latérale, qui se retrouve chez 41 % des sujets [12] et qui rejoint la GVS à moins d'un centimètre de la JSF, ainsi que la VSAP médiale, qui peut représenter la terminaison proximale de la veine de Giacomin, à une distance variable de la JSF, souvent en situation distale par rapport à la valve pré terminale.

Dans la plupart des cas, il y a un ganglion lymphatique assez constant dans l'angle compris entre la GVS et la VSAA avant qu'elles ne fusionnent. Le réseau veineux lymphoganglionnaire qui entoure la VSAA peut parfois être important et incompetent, formant une source de reflux dans les varices de la cuisse et de la jambe [13].

#### La veine saphène accessoire antérieure

Proches de la JSF, la GVS médialement et la VSAA latéralement se trouvent souvent dans le même compartiment saphène.

En situation plus distale, la VSAA possède son propre

« œil » et se distingue de la GVS par le signe de l'alignement et par son trajet antérolatéral sur la cuisse.

Quelques auteurs ont rapporté différentes fréquences pour la VSAA associée à la GVS [14-16] ainsi que des variations anatomiques dans le diamètre, la longueur et le trajet de la VSAA et des collatérales dépendantes en dehors du compartiment [12].

La VSAA est impliquée dans environ 14 % des cas de patients porteurs de varices [12] ; si c'est le cas, la VSAA peut alors être la seule source proximale de reflux alors que la GVS est compétente ; mais il se peut aussi que le reflux soit à la fois dans la GVS et dans la VSAA.

#### Relation des compartiments fasciaux avec la GVS et variations anatomiques dans la cuisse

Dans la cuisse, la GVS est contenue dans son « œil saphène » [4]. Le compartiment fascial est plus grand et mieux défini dans la cuisse que dans la jambe. Les collatérales percent la couche du fascia superficiel pour atteindre la GVS.

Un écho-Doppler transversal du territoire de la GVS à la cuisse, basé sur le signe de « l'œil », a permis de mettre en évidence les formes anatomiques suivantes [7] :

(A) : une seule GVS se trouvant dans le compartiment saphène sans grande collatérale parallèle ;

(B) : la GVS dans la cuisse comprenant deux veines parallèles, toutes deux se trouvant dans le compartiment saphène sur une distance de 3 à 25 cm (véritable duplication de la GVS) ; ceci représente moins de 1 % des cas [17] ;

(C) : une seule GVS se trouvant dans le comparti-

ment saphène avec une grande collatérale sous-cutanée qui perce le fascia superficiel pour rejoindre la GVS à un niveau variable à la cuisse ;

(D) : deux veines, la GVS et la VSAA, toutes deux présentes dans la cuisse, localisées dans deux « yeux saphènes » séparés, se rejoignant dans un seul compartiment juste avant de rejoindre la JSF. Dans beaucoup de cas, la VSAA est incompetente alimentant des varices au-dessus de la partie antérieure et latérale de la cuisse ;

(E) : une seule GVS se trouvant dans le compartiment saphène proximal avec une importante collatérale sous-cutanée plus distale, sans veine substantielle visible dans le compartiment saphène. La veine distale sous-cutanée perce le fascia saphène à un niveau variable dans la cuisse pour devenir la GVS à l'intérieur du compartiment fascial.

### Relation des compartiments fasciaux avec la GVS et variations anatomiques au genou

Il peut être difficile, par écho-Doppler, de reconnaître la GVS et son fascia qui forme « l'œil saphène » à hauteur du genou. A ce niveau la GVS peut être confondue avec nombreuses collatérales et perforantes se trouvant toutes confinées dans cet espace réduit. Grâce à des images ultrasoniques transversales, la GVS peut être identifiée par le signe de l'angle tibio-gastrocnémien entre le tiers distal de la cuisse et le tiers proximal du mollet. Ce signe ultrasonique a été décrit chez des patients avec et sans varices. Cinq cas de figure (A-E) ont été notés [6] (Fig. 6) :

(A) : la GVS est visible et aucune collatérale importante n'est visible ;

(B) : la GVS est visible mais une ou plusieurs collatérales sont visibles sous le genou, la plus typique étant l'arche postérieure ou veine de « Léonard » ;

(C) : la GVS est visible ainsi qu'une importante collatérale qui commence au-dessus du genou et qui parfois, avec ou sans varices, est si importante qu'elle peut être prise à tort pour la GVS elle-même.

La GVS est toujours présente dans la région du genou selon les trois cas de figure décrits ci-dessus (A-C) bien que parfois elle soit plus petite que ses collatérales normales ou insuffisantes. En revanche, la partie moyenne de la GVS est à peine visible ou pas du tout visible (hypoplasique ou absente) sur une longueur variable dans environ 30 % des cas, le segment « manquant » étant remplacé par une collatérale sous-cutanée (ou une collatérale sous-cutanée se substituant au segment « manquant »).

Deux cas de figure peuvent être observés :

(D) : il n'est pas possible de trouver la GVS sur une certaine longueur comprise entre le dessous et le dessus du genou. La GVS perce le fascia saphène à peu près à mi-mollet pour devenir une collatérale sous-cutanée, laquelle pour le genou puis perce à nouveau le fascia saphène dans la cuisse distale pour devenir la GVS dans son compartiment saphène ;

(E) : ce cas est semblable au cas « D » mais la portion absente de la GVS est très courte et se situe en dessous plutôt qu'au niveau du genou.

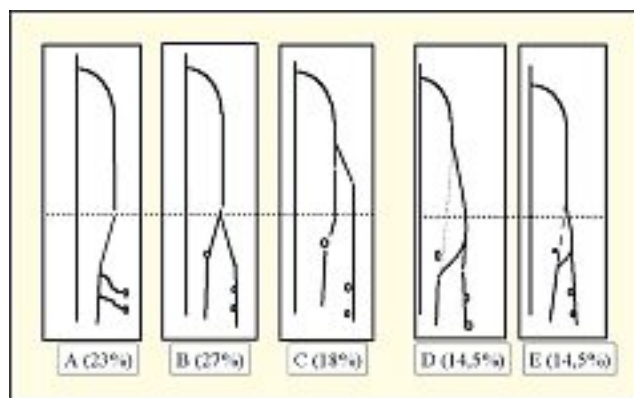


Fig. 6. – Relation des compartiments fasciaux avec la GVS et variations anatomiques du genou

Cette classification des cas de figure de la GVS au niveau du genou ne peut s'appliquer que dans 3 % des cas.

L'étude rapportée ci-dessus [6] montre que les veines variqueuses étaient présentes dans 34 % des membres lorsque la GVS était présente dans toute la cuisse et le mollet (cas A à C) et dans 56 % des membres lorsqu'un segment de la GVS était absent au niveau du genou (cas D et E).

### Relations des compartiments fasciaux avec la GVS et variations anatomiques dans la jambe

La GVS est presque toujours présente depuis la malléole médiale jusqu'au niveau de la perforante paratibiale au milieu du mollet.

Dans la jambe, le fascia saphène est très résistant et le compartiment saphène, comprimé entre le tibia et les muscles, est très étroit. D'autre part, la paroi saphène est relativement épaisse ; tous ces facteurs combinés expliquent pourquoi la GVS distale est rarement dilatée ou incompetente [6, 18]. Habituellement, on trouve une ou plusieurs collatérales sous-cutanées parallèles à la GVS dans la partie distale du mollet.

### Relations entre la GVS et les collatérales

La GVS, dans la jambe et dans la cuisse, est souvent accompagnée de veines parallèles de longueurs différentes qui sont si importantes qu'elles peuvent être prises pour la GVS elle-même ou être considérées comme un double de cette veine.

L'écho-Doppler montre que ces veines ne sont pas une duplication de la GVS mais des collatérales sous-cutanées qui peuvent alors percer le fascia superficiel pour pénétrer dans le compartiment saphène.

Les relations entre la GVS et les collatérales sous-cutanées peuvent être classées selon trois schémas anatomiques, chacun d'entre eux présentant un aspect bien différent à l'examen écho-Doppler [7] (Fig. 7) :

Type « I » : le tronc saphène est présent avec un diamètre normal sur toute la longueur du compartiment saphène et il n'y a pas de collatérales parallèles importantes.

Type « H » : le tronc saphène est présent sur toute la longueur du compartiment saphène ainsi qu'une collatérale qui peut même être plus importante que la GVS.



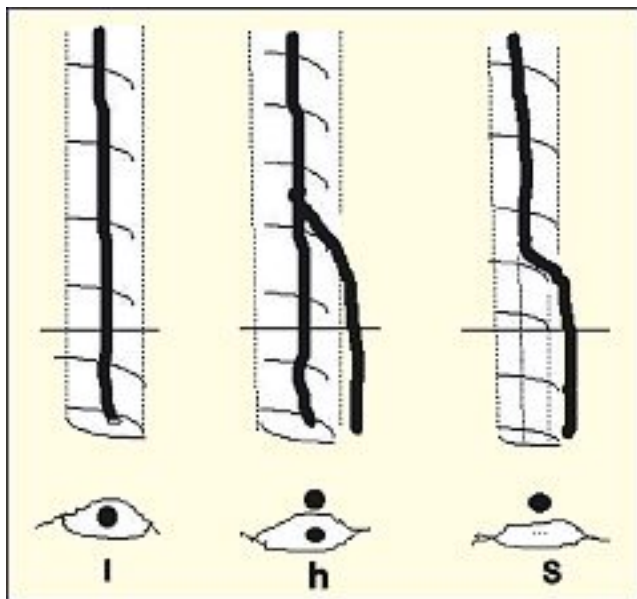


Fig. 7. - Relations entre la GVS et les collatérales : configurations de types I, H et S

Type « S » : une collatérale ascendante perce le fascia superficiel, prenant la place de la GVS dans son compartiment, alors que, plus bas, la GVS est absente ou à peine visible à l'examen écho-Doppler (absente ou hypoplasique).

### Anatomie dans le territoire de la petite veine saphène

La petite veine saphène (PVS) commence derrière la malléole latérale comme un prolongement de la veine marginale latérale du pied. Elle monte dans la partie postérieure du mollet et se termine souvent dans la veine poplitée.

La PVS se situe, sur tout son parcours, dans le compartiment interfascial défini par le fascia musculaire profond et le fascia superficiel. Sur un scan transversal, le compartiment fascial apparaît comme un « œil » semblable à celui de la GVS à la cuisse. Le compartiment proximal est typiquement triangulaire, défini par les chefs médiaux et latéraux du muscle gastrocnémien et par le fascia superficiel qui s'étend sur le sillon intermusculaire. Parfois, la PVS se divise en deux ou même trois veines de différentes longueurs, toutes situées dans son compartiment.

### La jonction saphéno-poplitée – variations anatomiques

Il y a trois cas de figure à la terminaison de la PVS (Fig. 8) :

(A) : la PVS rejoint la veine poplitée au niveau de la jonction saphéno-poplitée (JSP) et aussi rejoint les veines profondes plus haut par l'extension post-axiale (EPA) ou rejoint la GVS via la veine de Giacomini (Figs. 8 (A1) et (A2)) ;

(B) : la PVS se prolonge vers le haut par l'extension post-axiale de cuisse ou rejoint la GVS et se connecte aussi à la veine poplitée par une minuscule veine « anastomotique » ;

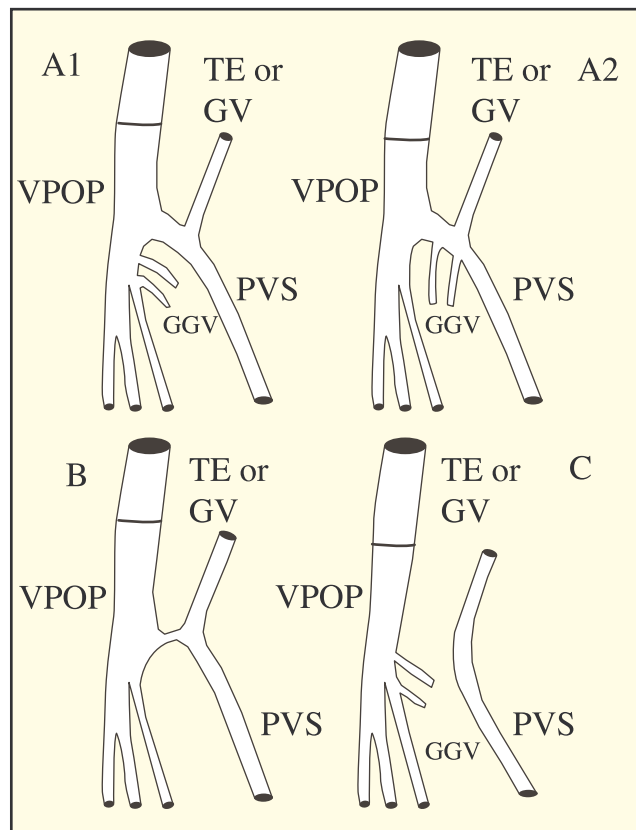


Fig. 8. - La jonction saphéno-poplitée : variations anatomiques

(C) : il peut ne pas y avoir de connexion au niveau de la fosse poplitée avec les veines profondes ; ainsi la PVS se continue en situation proximale en tant que EPA ou veine de Giacomini.

La jonction saphéno-poplitée (JSP) est le plus souvent située à moins de 5 cm du pli poplité. Cependant, son emplacement est variable, le plus souvent situé entre 2 et 4 cm au-dessus du pli du genou, plus haut dans 25 % des cas et rarement en dessous du pli du genou [18]. Une méta-analyse récente [19] a montré qu'un emplacement plus élevé de la JSP (soit 7 cm au-dessus du pli poplité) est fréquente (jusqu'à 46,6 %) chez des sujets sans incompetence de la JSP alors que, dans les cas d'incompétence de la JSP, celle-ci se situe dans la plupart des cas (55 % à 93 %) dans la fosse poplitée (0 à 7 cm au-dessus du pli poplité).

Une étude a montré que la PVS rejoint la veine poplitée sur sa face postérieure dans 15 % des cas, sur sa face postéro-médiale dans 30 %, sur sa face postéro-latérale dans 42 % et même sur sa face antéro-latérale dans 1 % [20].

La partie terminale de la PVS comprend deux valves : une terminale, qui est très proche de la veine poplitée (Fig. 5), et une préterminale, qui est habituellement située en dessous du point de départ de la veine de Giacomini ou de l'extension post-axiale de la PVS.

Les veines gastrocnémiennes peuvent rejoindre la veine poplitée, la partie terminale de la PVS ou les 2 au niveau de leur confluence à la JSP. La PVS peut fusionner avec les veines gastrocnémiennes avant de rejoindre la veine poplitée dans 10 à 30 % des cas [20-23].



### Extension post-axiale (EPA) de la PVS

En 1873, Giacomini a décrit l'EPA et sa connexion fréquente à la GVS. D'autres dissections anatomiques [24, 25] ont confirmé que la PVS se prolonge jusque dans la cuisse. L'anatomie de l'EPA a été confirmée par des images écho-Doppler [26-28]. L'EPA de la PVS est présente dans 95 % des membres [27]; elle est profondément située sous le fascia, à l'arrière de la cuisse. L'EPA distale est identifiée sur les images écho-Doppler grâce à sa position sous-fasciale dans un compartiment en forme de triangle qui ressemble au compartiment saphène pour la PVS et qui est défini médialement par le muscle semi-tendineux, latéralement par le tendon du muscle long biceps et par le fascia superficiel qui recouvre le sillon intermusculaire (Fig. 9).

Différentes terminaisons ont été décrites [29]. L'EPA proximale peut :

(A) : se prolonger jusque dans la zone glutéale sous forme d'une seule veine ou se diviser en de nombreuses branches superficielles ;

(B) : rejoindre les veines fémorales profondes par des perforantes postérieures ou postéro-latérales de la cuisse ;

(C) : se diviser en de nombreuses branches musculaires ou sous cutanées à l'arrière de la cuisse ;

(D) : s'aboucher à la veine circonflexe postérieure de la cuisse qui se dirige vers la GVS dans le milieu de la cuisse ; cet ensemble complexe de veines (EPA de la PVS, veine circonflexe postérieure de la cuisse) se nomme veine de Giacomini.

Dans de nombreux cas, la limite proximale de l'EPA est une combinaison des terminaisons énumérées ci-dessus.

L'EPA et la veine de Giacomini peuvent transmettre un reflux depuis des veines proximales incompetentes (par ex. : la GVS, les veines périnéales, les veines perforantes de la cuisse) vers la PVS, ou inversement peuvent transmettre un flux ascendant depuis la JSP vers la GVS et/ou les varices de la partie postérieure de la cuisse [30].

### Disposition de la PVS et de ses collatérales

Les collatérales de la PVS et de l'EPA sont identifiables car elles percent le fascia superficiel pour entrer dans le compartiment saphène et rejoindre la PVS ou le tronc de l'extension post-axiale.



Fig. 9. – Scan transversal de l'arrière de la cuisse et de la jambe. Petite veine saphène (PVS) et son extension post-axiale (EPA), toutes deux à l'intérieur du compartiment saphène. (A) : tiers inférieur de la cuisse ; (B) : jonction saphéno-fémorale (JSP) ; (C) : tiers supérieur de la jambe

Une collatérale particulière mérite une description spéciale : il s'agit de la veine appelée « veine perforante de la fosse poplitée » qui fut décrite pour la première fois par Dodd [31, 32]. Cette veine sous-cutanée chemine le long de la face postérieure du mollet et de la zone poplitée. Elle est parfois parallèle à la PVS et forme typiquement une jonction séparée avec la veine poplitée, cette jonction est habituellement située latéralement par rapport à la JSP.

### **Anatomie des veines perforantes**

Les veines perforantes relient les veines profondes avec les veines superficielles et peuvent être soit à branche simple ou à branches multiples ; leur définition anatomique (visible à l'écho-Doppler) est caractérisée par leur pénétration dans le fascia musculaire.

Les veines perforantes sont nombreuses et leur disposition, leurs connexions, leur taille et leur distribution sont très variables. Plus de 40 veines perforantes constamment présentes ont été décrites [33]. En pratique clinique, les veines perforantes sont souvent associées au nom de leur auteur et d'une manière souvent erronée sur le plan historique, ce qui porte parfois à confusion.

Il est donc préférable d'utiliser les termes qui décrivent leur emplacement. Les veines perforantes sont groupées selon leur topographie [1, 33].

– Les veines perforantes du pied (venae perforantes pedis) sont divisées en perforantes dorsale, médiale, latérale et plantaire du pied.

– Les veines perforantes de la cheville (venae perforantes malleolaris) sont divisées en perforantes médiale, antérieure et latérale de la cheville.

– Celles de la jambe (venae perforantes cruris) sont divisées en quatre groupes :

(a) : les perforantes médiales de la jambe sont désignées comme paratibiales ou tibiales postérieures. Les perforantes paratibiales (autrefois appelées perforantes de Sherman dans la partie inférieure et dans le milieu de la jambe puis perforantes de Boyd dans la partie supérieure de jambe) relient le tronc de la GVS ou ses collatérales aux veines tibiales postérieures ou au plexus du muscle du mollet ; elles se trouvent à proximité de la face médiale du tibia. Les perforantes tibiales postérieures (autrefois appelées perforantes de Cockett) relient la veine arquée de la jambe aux veines tibiales postérieures. Elles ne doivent pas être appelées première, deuxième ou troisième ; il est préférable de les nommer selon leur position topographique : supérieure, médiane et inférieure ;

(b) : les perforantes antérieures de la jambe traversent le compartiment fascial tibial antérieur pour relier les collatérales antérieures de la GVS aux veines tibiales antérieures ;

(c) : les perforantes latérales de la jambe relient les veines du plexus veineux latéral aux veines péronières ;

(d) : les perforantes postérieures de la jambe sont divisées en perforantes gémeillaires médiales dans la partie médiale du mollet, en perforantes gémeillaires latérales dans la partie latérale du mollet, en perfo-

rantes intergémellaires (du soléaire) reliant la PVS aux veines du muscle soléaire (anciennement perforante de May du milieu du mollet) et en perforantes para-achilléennes reliant la PVS aux veines péronières (anciennement perforantes de Bassi).

Les perforantes du genou (venae perforantes genus) sont appelées perforante médiale ou latérale du genou, perforantes suprapatellaire ou infrapatellaire et perforantes de la fosse poplitée.

Les perforantes de la cuisse (venae perforantes femoris) sont regroupées selon leur position. Sur la cuisse médiale, on trouve les perforantes du canal fémoral (anciennement appelées perforantes de Dodd) ainsi que les perforantes inguinales qui relient la GVS ou ses collatérales à la veine fémorale. Les perforantes antérieures de la cuisse traversent le quadriceps de la cuisse. Les perforantes latérales de la cuisse traversent les muscles latéraux de la cuisse. Les perforantes postérieures de la cuisse sont :

– les perforantes postéro-médiales de la cuisse qui traversent les muscles adducteurs ;

– les perforantes sciatiques qui se trouvent le long de la ligne médiane de la face postérieure de la cuisse ;

– les perforantes postéro-latérales de la cuisse qui traversent le biceps de la cuisse et les muscles semi-tendineux (anciennement les perforantes de Hach) ;

– les perforantes honteuses.

Les perforantes des muscles fessiers (venae perforantes glutealis) sont divisées en perforantes supérieure, médiale et inférieure.

### **Anatomie des veines du pied**

Les veines superficielles du pied sont disposées en deux couches séparées par le fascia superficiel comme dans le reste du membre inférieur, ce qui est démontré par les images écho-Doppler [34]. L'arcade dorsale veineuse et les veines marginales médiale et latérale sont les origines anatomiques de la GVS et de la PVS ; elles se situent sous le fascia superficiel. Les collatérales sur le dos du pied remontent pour devenir les collatérales sous-cutanées de la jambe au-dessus du fascia superficiel. Les veines variqueuses dans l'espace rétromalléolaire médial et latéral sont aussi des collatérales de la GVS et de la PVS.

**Remerciements.** Liste des experts qui ont été invités à corriger ce document à San Diego pendant la réunion de consensus, ou par internet :

Allegra Claudio (ITA), Antignani P. Luigi (ITA), Bergan John (USA), Bradbury Andrew (GBR), Caggiati Alberto (ITA), Cappelli Massimo (ITA), Cavezzi Attilio (ITA), Chunga Chunga Juan (PER), Clough A. (AUS), Coleridge-Smith Philip (GBR), Creton Denis (FRA), De Simone Juan (ARG), Franceschi Claude (FRA), Gallenemper Georg (GER), Georgiev Mihael (ITA), Grondin Louis (CAN), Guex J.-Jérôme (FRA), Jaeger Kurt (SWI), Jeanneret Christina (SWI), Kabnick Lowell (USA),

## CONFÉRENCE CONSENSUS

Labropoulos Nicos (USA), Lindhagen Anders (SWE), Marshall Markward (GER), Morrison Nick (USA), Myers Ken (AUS), Nelzen Olle (SWE), Nicolaidis Andrew (CYP), Partsch Hugo (AUT), Pereira Alves Carlos (POR), Pichot Olivier (FRA), Pieri Alessandro (ITA), Rabe Eberhard (GER), Raymond-Martimbeau Pauline (CAN), Ricci Stefano (ITA), Rilantono Lily I (Indonesia), Schadeck Michel (FRA), Scuderi Angelo (BRA), Somjen George M. (AUS), Staelens Ivan (BEL), Strejcek Jaro-

slav (CZR), Tessari Lorenzo (ITA), Thibault Paul (AUS), Uhl J.-François (FRA), Van Rij Andre (NZL), Von Planta Irene (SWI), Weiss Robert (USA), Zamboni Paolo (ITA).

Les auteurs expriment leur gratitude à Pierluigi Antignani (webmaster du site web de l'UIP) et à Bernhard Partsch (secrétaire du groupe de travail) pour leur collaboration.

## CONCLUSION

Cette description de l'anatomie veineuse des membres inférieurs démontrée par l'imagerie ultrasonore doit être à la base de toute recherche future concernant la morphologie des veines superficielles et des veines perforantes chez les sujets sains et malades.

Nous pensons que la publication de cette description nous aidera à trouver un terrain d'entente en ce qui concerne les changements qui surviennent dans les veines des membres inférieurs à différents stades de la maladie. Une parfaite compréhension de l'anatomie permet de sélectionner et d'appliquer les traitements les mieux adaptés à chaque patient.

## RÉFÉRENCES

- 1 Caggiati A., Bergan J.J., Gloviczki P., Jantet G., Wendell-Smith C.P., Partsch H. Nomenclature of the veins of the lower limbs : an international interdisciplinary consensus statement. *J Vasc Surg* 2002 ; 36 : 416-22.
- 2 Bailly M. Cartographie CHIVA. In : *Encyclopédie Médico-Chirurgicale*. Paris, 1993 : 43-161-B, 1-4.
- 3 Lemasle P.H., Uhl J.H., Lefebvre-Vilardebo M., Baud J.M. Proposition d'une définition échographique de la grande saphène et des saphènes accessoires à l'étage crural. *Phlébologie* 1996 ; 49 : 279-86.
- 4 Caggiati A., Ricci S. The long saphenous vein compartment. *Phlebology* 1997 ; 12 : 107-11.
- 5 Ricci S., Caggiati A. Does a double saphenous vein exist ? *Phlebology* 1999 ; 14 : 59-64.
- 6 Ricci S., Cavezzi A. Echo-anatomy of long saphenous vein in the knee region : proposal for a classification in five anatomical patterns. *Phlebology* 2002 ; 16 : 111-6.
- 7 Ricci S., Caggiati A. Echoanatomical patterns of the long saphenous vein in patients with primary varices and in healthy subjects. *Phlebology* 1999 ; 14 : 54-8.
- 8 Myers K.A., Wood S.R., Lee V., et al. Variations of connections to the saphenous system in limbs with primary varicose veins : a study in 1481 limbs by duplex ultrasound scanning. *J Phlebol* 2002 ; 2 : 11-7.
- 9 Pieri A., Vannuzzi A., Duranti A., Vin F., Benalli L., Michelagnoli S., Caillard P., De Saint-Pierre G. Rôle central de la valvule pré-ostiale de la veine saphène interne dans la genèse des varices tronculaires des membres inférieurs. *Phlébologie* 1995 ; 48 : 227-39.
- 10 Somjen G.M., Donlan J., Hurse J., Bartholomew J., Johnston A.H., Royle P. Venous reflux at the sapheno-femoral junction. *Phlebology* 1995 ; 10 : 132-5.
- 11 Cavezzi A., Carigi V., Collura M. Colour flow Duplex scanning as a preoperative guide for mapping and for local anaesthesia in varicose vein surgery. *Phlebology* 2000 ; 15 : 24-9.
- 12 Ricci S., Georgiev M. Ultrasound anatomy of the superficial veins of the lower limb. *J Vasc Tech* 2002 ; 26 : 183-99.
- 13 Lemasle P., Uhl J.F., Lefebvre-Vilardebo M., Baud J.M., Gillot C. Veines lympho-ganglionnaires inguinales. Aspects anatomiques et échographiques. Conséquences sur la définition de la néogenèse. Conséquences thérapeutiques. *Phlébologie* 1999 ; 52 : 263-9.
- 14 Bassi G. Le varici degli arti inferiori : Cap I. Edizioni Minerva Medica, -Torino 1962 : 19.
- 15 Muller R., Joubert B. La phlébectomie ambulatoire : de l'anatomie au geste. Les Éditions Médicales Innothéra, 1994 : 39.
- 16 Davy A., Ouvry P., Guenneguez H. A propos des saphènes antérieures de cuisse. *Phlébologie* 1985 ; 38 : 279-91.
- 17 Zamboni P., Cappelli M., Marcellino M.G., Murgia A.P., Pisano L., Fabi P. Does a varicose saphenous vein exist ? *Phlebology* 1997 ; 12 : 74-7.
- 18 Cavezzi A. Diagnostic de l'insuffisance veineuse superficielle des membres inférieurs par écho-Doppler couleur. *Phlébologie* 2000 ; 53 : 15-22.
- 19 Creton D. Saphenopopliteal junctions are significantly lower when incompetent. Embryological hypothesis and surgical implications *Phlebolympology* 2005 ; 48 : 347-54.
- 20 Lemasle P., Lefebvre-Vilardebo M., Tamisier D., Baud J.M., Cornu-Thénard A. Confrontation écho-chirurgicale de la terminaison de la saphène externe dans le cadre de la chirurgie d'exérèse. Résultats préliminaires. *Phlébologie* 1995 ; 48 : 321-7.
- 21 Cavezzi A., Tarabini C., Collura M., Sigismondi G., Barboni M.G., Carigi V. Hémodynamique de la jonction saphéno-poplitée : évaluation par écho-Doppler couleur. *Phlébologie* 2002 ; 55 : 309-16.
- 22 De Simone J. Écho-Doppler couleur de la crosse commune petite saphène - veines jumelles. Aspects anatomiques et hémodynamiques. *Phlébologie* 1998 ; 51 : 169-77.
- 23 Van der Stricht J., Staelens I. Veines musculaires du mollet. *Phlébologie* 1994 ; 47 : 135-43.
- 24 Hoffman H.M., Staubesand J. Die venosen Abflussverhaeltnisse der Musculus Triceps surae. *Phlebologie* 1991 ; 20 : 164-8.
- 25 Caggiati A. Fascial relationships of the short saphenous vein. *J Vasc Surg* 2001 ; 34 : 241-6.
- 26 Georgiev M. The femoropopliteal vein. Ultrasound anatomy, diagnosis and office surgery. *Dermatol Surg* 1996 ; 22 : 57-62.
- 27 Georgiev M., Myers K.A., Belcaro G. The thigh extension of the lesser saphenous vein : from Giacomini's observations to ultrasound scan imaging. *J Vasc Surg* 2003 ; 37 : 558-63.
- 28 Labropoulos N., Giannoukas A.D., Delis K., Kang S.S., Mansour M.A., Buckman J., Katsamouris A., Nicolaidis A.N., Littooy F.N., Baker W.H. The impact of isolated lesser saphenous vein system incompetence on clinical signs and symptoms of chronic venous disease. *J Vasc Surg* 2000 ; 32 : 954-60.
- 29 Gillot C. Le prolongement postaxial de la petite veine saphène. Étude anatomique. Considérations fonctionnelles. Intérêt pathologique. *Phlébologie* 2000 ; 53 : 295-325.
- 30 Pieri A., Vannuzzi A., Duranti A., Michelagnoli S., Marcelli F., Santini M., Somigli L., Ludovici M., Caillard P., Vin F. La valvule préostiale de la veine saphène externe. *Phlébologie* 1997 ; 50 : 343-50.
- 31 Dodd H. Persistent varicose veins with special reference to the varicose tributaries of the superficial femoral and popliteal veins. *Proc R Soc Med* 1958 ; 51 : 817-20.
- 32 Dodd H. The varicose tributaries of the popliteal vein. *Proc R Soc Med* 1964 ; 57 : 394-6.
- 33 Van Limborgh J., Hage E.W. Anatomical features of those perforating veins of the leg which frequently or infrequently become incompetent. In : May R., Partsch H., Staubesand J., ed. *Perforating Veins*. Urban & Schwarzenberg, München, Wien, Baltimore, 1981 : 49-59.
- 34 Ricci S. Phlébectomie des varices du pied. *Phlébologie* 2000 ; 53 : 223-8.