

## EXAMEN ÉCHO-DOPPLER des VEINES des MEMBRES INFÉRIEURS dans la MALADIE VEINEUSE CHRONIQUE

TEXTE de CONSENSUS de l'UNION INTERNATIONALE de PHLÉBOLOGIE  
1<sup>ère</sup> PARTIE : PRINCIPES de BASE

### DUPLEX ULTRASOUND INVESTIGATION of the VEINS in CHRONIC VENOUS DISEASE of the LOWER LIMBS

UNION INTERNATIONALE de PHLEBOLOGIE (UIP) CONSENSUS DOCUMENT. PART I : BASIC PRINCIPLES

P. COLERIDGE SMITH <sup>1</sup>, N. LABROPOULOS <sup>2</sup>, H. PARTSCH <sup>3</sup>,  
K. MYERS <sup>4</sup>, A. NICOLAIDES <sup>5</sup>, A. CAVEZZI <sup>6</sup>

#### R É S U M É

**Objectifs :** L'examen écho-Doppler est devenu l'examen de référence pour évaluer la morphologie et l'hémodynamique des veines des membres inférieurs. Cet article rend compte d'un projet mené par l'Union Internationale de Phlébologie (UIP). Le but était d'aboutir à un consensus d'experts internationaux sur la méthodologie à utiliser pour évaluer, grâce à l'imagerie par ultrasons, l'anatomie des veines superficielles et perforantes des membres inférieurs.

**But :** Texte de consensus issu d'une conférence de consensus.

**Méthodes :** Les auteurs invitèrent un groupe d'experts choisis parmi un large éventail de pays à participer à ce projet. Chaque participant pouvait avoir accès, via le site internet de l'UIP, aux présentations des experts. Les auteurs rédigèrent une ébauche qui devait servir de base aux discussions lors de la réunion de l'UIP à San Diego, USA, en août 2003. A l'issue de cette réunion, tous les participants reçurent un texte révisé et les commentaires qui s'ensuivirent furent transmis aux auteurs puis ajoutés aux versions suivantes du texte. Finalement, la version définitive du texte fut approuvée par tous les participants.

**Résultats :** Les experts ont fait des recommandations précises concernant les méthodes à utiliser pour l'examen écho-Doppler ainsi que sur l'interprétation des images et des mesures obtenues. Ce document a fourni une méthodologie précise pour évaluer l'anatomie des veines superficielles et perforantes des membres inférieurs ainsi que des recommandations sur les résultats rapportés et sur la formation du personnel impliqué dans ces recherches.

**Conclusions :** Les auteurs, ainsi qu'un groupe important d'experts, se sont mis d'accord sur une méthodologie pour l'examen écho-Doppler du système veineux des membres inférieurs.

**Mots-clefs :** document de consensus, écho-Doppler, système veineux, maladie veineuse chronique.

#### S U M M A R Y

**Aim :** Duplex ultrasonography has become the standard of reference in the assessment of the morphology and haemodynamics of the lower limb veins. This paper reports a project conducted by the Union Internationale de Phlébologie (UIP) the aim of which was to obtain the consensus of international experts on the methodology to use in the assessment by ultrasound imaging of the superficial and perforating veins of the lower limbs.

**Design :** A consensus document resulting from a consensus conference.

**Methodology :** The authors carried out a systematic study of all publications on the duplex anatomy of the superficial and perforating veins of the lower limbs. They then invited a group of experts chosen from a broad spectrum of countries to participate in this project. Through the UIP website each participant had access to the electronic presentations of the authors and of the experts (texts and illustrations). The authors prepared a draft document which formed the basis of the discussions during the meeting of the UIP in San Diego, USA in August 2003. After this meeting all the participants received a revised document and all the comments which resulted were forwarded to the authors and added to subsequent versions of the document. The final version was approved by all the participants.

**Results :** The authors have made detailed recommendations on the methods to be used in duplex ultrasonography as well as on the interpretation of the images and measurements obtained. This document provides a detailed methodology of the anatomical assessment of the superficial and perforating veins of the lower limbs as well as recommendations on the reporting of results and on the training of the personnel involved in these investigations.

**Conclusions :** The authors together with a large group of experts have agreed on a methodology for the Doppler ultrasound examination of the venous system of the lower limbs.

**Keywords :** consensus document, Doppler ultrasonography, venous system, chronic venous disease.

1. London, UK.
2. Chicago, IL, USA.
3. Vienna, Austria.
4. Melbourne, Australia.
5. Nicosia, Cyprus.
6. San Benedetto del Tronto, Italy.

## INTRODUCTION

L'examen par écho-Doppler est certainement l'examen le plus souvent pratiqué pour évaluer le système veineux en cas de maladie veineuse chronique (MVC) des membres inférieurs. Les résultats d'un grand nombre de traitements différents ont été évalués par écho-Doppler et publiés dans la littérature médicale. Cependant, jusqu'à présent, les Sociétés de Phlébologie ou Vasculaires ne sont pas parvenues à un accord consensuel systématique sur la meilleure façon d'effectuer un examen écho-Doppler dans le cas d'une MVC.

L'objectif de ce document a été de résumer les meilleures pratiques pour effectuer un examen écho-Doppler des membres inférieurs ; ces pratiques ont été approuvées par un groupe de cliniciens qui les utilisaient régulièrement à leurs fins propres. Chaque fois que cela a été possible, les renseignements objectifs fournis par la littérature ajoutés aux pratiques personnelles ont servi de base à ce document.

### Méthodologie

L'Union Internationale de Phlébologie (UIP) est une organisation internationale à laquelle les Sociétés de Phlébologie peuvent souscrire en tant que membres. Cette Société promeut la recherche scientifique et une bonne pratique clinique en matière de maladies veineuses grâce à un certain nombre d'initiatives incluant des Congrès internationaux, financés par des dons pour la recherche, et des rencontres permettant d'aboutir à des consensus.

Les publications récentes de consensus comprennent une nomenclature des veines des membres inférieurs [1] et des propositions de révision de la classification CEAP [2] qui ont abouti à la publication d'une CEAP révisée [3].

L'UIP souhaitait promouvoir un consensus sur les méthodes d'examen et d'interprétation des images par ultrasons pour les maladies veineuses ; elle invita donc trois auteurs (A.C., P.C.S., N.L.) à rassembler un groupe d'experts internationaux en matière d'imagerie par ultrasons dans la maladie veineuse.

Chaque participant du « Groupe de consensus » fit part de ses opinions personnelles qui ne reflétaient pas forcément la politique des Sociétés scientifiques et médicales auxquelles il était affilié. Les experts furent invités à soumettre leurs contributions lesquelles, pensaient-ils, englobaient d'importants aspects de leur pratique médicale en matière d'examen par écho-Doppler du système veineux. Puis ils mirent à disposition de tous les participants leurs soumissions sur le site internet de l'UIP. Les soumissions incluaient des références à des articles, des photographies et des diagrammes et proposaient un texte pour l'élaboration d'un document de consensus.

A ce stade, les références fournies n'avaient pas pour but de former une revue systématique de la littérature mais avaient été sélectionnées pour étayer les avis donnés dans le document final qui comportaient des preuves.

Les auteurs reconnaissent que la plupart de leurs affirmations concernaient des sujets qui n'avaient pas fait l'objet d'études scientifiques détaillées et qu'elles reflétaient l'expérience personnelle des experts.

Les organisateurs rédigèrent une ébauche qui fut publiée sur le site internet de l'UIP afin d'être soumise à discussions, suggestions et modifications. Puis la plupart des experts et le comité organisateur (voir liste à la fin de ce document) se réunirent au Congrès de San Diego en août 2003 afin de discuter les documents de consensus et autres soumissions. Une seconde ébauche fut alors envoyée à tous les participants afin d'obtenir leurs commentaires. Après plusieurs révisions du document, une version finale reçut l'accord de tous les experts.

Les auteurs ont considéré que la méthodologie citée ci-dessus était le résultat d'un processus crédible de consensus. Les références contenues dans ce document avaient pour but d'étayer des avis et ne constituaient pas une revue exhaustive. Le « Groupe de consensus » prit soin d'utiliser une évaluation formelle de chaque étude clinique citée afin de les classer selon des niveaux de preuve bien précis. Cette approche fut rejetée car peu d'études avec de hauts niveaux de preuve avaient été publiées dans ce domaine. Les recommandations étaient fondées à la fois sur des preuves de travaux consultables et sur l'expérience clinique du « Groupe de consensus ». Les auteurs ont suggéré que l'application de nouvelles recommandations soit mise en pratique selon les installations disponibles dans chaque institution. Nous souhaitons que ce document soit la base de protocoles locaux plutôt qu'un ensemble d'instructions rigoureuses.

### But de l'examen écho-Doppler

L'examen écho-Doppler sur des patients souffrant de MVC doit montrer à la fois le schéma anatomique des veines et les anomalies du courant sanguin veineux.

Les données suivantes doivent être établies :

- Quelles jonctions saphènes sont incompetentes ? Quels sont leurs emplacements et leurs diamètres ?
- L'importance du reflux dans les veines saphènes des cuisses, des jambes et leurs diamètres ; le nombre, l'emplacement, le diamètre et la fonction des veines perforantes incompetentes.
- Quelles autres veines impliquées présentent un reflux ?
- La source de remplissage de toutes les varices superficielles si ce n'est pas celle des veines précédemment décrites.
- Quelles veines sont hypoplasiques, absentes ou qui ont été retirées ?
- L'état du système veineux profond incluant la compétence des valves et les signes de thromboses veineuses antérieures.

### Explications

La plupart des patients subissant un examen écho-Doppler des veines superficielles, profondes et/ou per-

forantes sont censés être traités pour des varices. Les renseignements obtenus par cet examen déterminent généralement s'il y aura un traitement ou pas et quel type de traitement sera le plus approprié. Les patients présentant des jonctions saphéno-fémorales ou saphéno-poplitées incompetentes se verront proposer une chirurgie, une sclérothérapie (écho-guidée) ou une procédure endoveineuse (Closure® par radio-fréquence ou laser endoveineux). Les patients qui présentent une incompetence isolée des veines collatérales saphènes seront traités par phlébectomie ou sclérothérapie. L'impossibilité d'identifier et de traiter toutes les sources de remplissage veineux peut conduire à une récurrence précoce des varices.

## L'EXAMEN ÉCHO-DOPPLER

### Indications pour l'écho-Doppler

Étant donné que le reflux veineux affecte habituellement les deux membres, il est recommandé de pratiquer un examen initial sur chacun d'eux, même si un seul présente des signes de maladie veineuse ; mais ceci dépend des possibilités du service assurant le diagnostic.

#### Varices primaires sans complication du territoire de la grande saphène

Tous les patients doivent-ils avoir un examen écho-Doppler ? La question n'est toujours pas résolue [4, 5].

Comparée à un écho-Doppler [6], une évaluation clinique avec ou sans Doppler continu (Doppler de poche) ne permettra pas de dépister 30 % des importantes connexions entre les veines profondes et les veines superficielles et ne donnera pas de renseignements concernant les veines affectées.

#### Varices primaires sans complication du territoire de la petite saphène

Un examen écho-Doppler est essentiel avant tout traitement afin de déterminer s'il existe une jonction saphéno-poplitée (JSP) et pour mettre en évidence une anatomie complexe telle qu'une jonction commune avec les veines jumelles [7-9].

#### Varices non saphènes

Il est prouvé que les veines telles que celles en relation avec le reflux pelvien/périnéal, les varices qui ne sont pas liées à la grande ni à la petite veine saphène ou encore les varices isolées latérales de la cuisse ne nécessitent pas une ligature saphène ni un stripping.

#### Varices récidivées

L'écho-Doppler est essentiel pour définir l'anatomie complexe, l'hémodynamique des varices récidivées et pour choisir entre la chirurgie ou un traitement endoveineux [10-12].

#### Maladies veineuses chroniques avec complications

Un examen écho-Doppler est essentiel pour évaluer l'implication relative des systèmes veineux profond et

superficiel, pour prédire le résultat possible après un traitement d'une maladie superficielle seule et pour choisir les patients susceptibles d'avoir une reconstruction profonde veineuse.

### Surveillance écho-Doppler après traitement

Cette surveillance peut être utilisée pour évaluer les résultats d'un traitement et pour détecter au plus tôt les récurrences [13]. C'est probablement le seul moyen d'obtenir des études de suivis avec des niveaux de preuve de grade maximum.

### Malformations veineuses

L'examen écho-Doppler peut être utilisé pour rechercher et traiter les malformations vasculaires (angiomes). Il fournit des informations sur l'étendue des malformations et leur relation avec les autres vaisseaux du membre [14].

Il peut aussi servir à guider le traitement par sclérothérapie [15]. Enfin, il n'est souvent que la première étape d'un ensemble d'examen d'imagerie par résonance magnétique.

### Explications

L'examen écho-Doppler peut localiser et préciser la source du problème veineux en en donnant un schéma qui aide à choisir le meilleur traitement ; il permet aussi d'estimer le résultat des problèmes veineux mentionnés ci-dessus.

### Normes et réglages de l'appareil

Un appareil écho-Doppler couleur est recommandé pour ce type d'examen. Une sonde à barette de haute fréquence de 7 à 13 MHz convient pour la plupart des membres inférieurs afin d'obtenir une bonne qualité d'images des veines superficielles. Une sonde convexe de 3,5 à 5 MHz peut être utilisée pour les membres œdémateux ou chez l'obèse.

#### Réglages de l'appareil en mode B

Les veines superficielles se situent normalement entre 1 et 3 cm en dessous de la peau. Elles sont généralement explorées en vue longitudinale avec l'extrémité proximale des veines à gauche de l'écran et en vue transversale avec le bord latéral du membre droit et le bord médial du membre gauche sur la gauche de l'écran. La zone focale de la sonde doit être réglée à un niveau qui permet d'obtenir la meilleure image en mode B de la veine qui est examinée. Le gain et le contrôle dynamique de gain (CDG) doivent être réglés pour optimiser l'image afin que la lumière de la veine soit sombre en l'absence de thrombose aiguë ou chronique et avec un flux très lent (car un agrégat de cellules peut donner des contrastes spontanés) mais permettant de voir les échos des thrombus dans la lumière veineuse.

#### Réglages de l'écho-Doppler pulsé ou couleur

Des réglages pour « flux lent » sont recommandés pour optimiser la machine dans l'exploration des

veines où les vitesses d'écoulement du sang sont lentes. Régler la vitesse du Doppler de 5 à 10 cm/seconde avec le filtre à son niveau minimum. Il est préférable d'augmenter le gain du Doppler pour avoir une petite quantité de « bruit » dans le signal du Doppler pulsé ou couleur afin d'assurer le maximum de sensibilité du système. Il est judicieux d'augmenter la vitesse du Doppler et de diminuer le gain de couleur dans l'exploration des hauts débits veineux afin d'éviter d'importants « artefacts » couleurs. En mode couleur il est habituel d'utiliser le bleu pour représenter le courant veineux orthograde vers le cœur et le rouge dans la direction inverse (reflux veineux).

### Position du patient et sonde

Afin de standardiser les mesures du diamètre veineux et du reflux, il est recommandé que le patient soit debout pour pratiquer l'examen des veines superficielles. La position allongée n'est pas conseillée pour détecter les reflux ni pour mesurer les diamètres des veines. Cependant, les positions debout et allongée sont toutes deux mentionnées dans la littérature publiée.

Les meilleures positions pour l'examen des veines du mollet sont la position assise ou debout selon les structures à explorer (Fig. 1).

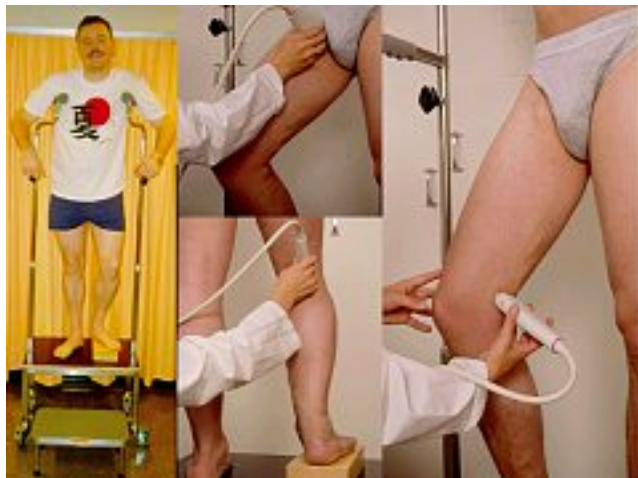

Fig. 1. – Position du patient et de la sonde pendant l'examen écho-Doppler du membre inférieur (avec l'aimable autorisation de K. Jaeger, Bâle)

Pour l'écho-Doppler des veines des membres inférieurs, il faut utiliser des vues transversales ou longitudinales. La vue transversale donne des renseignements généraux plus précis concernant la morphologie et la présence possible d'un thrombus endoluminal par la manœuvre de compression alors qu'une vue longitudinale permet d'évaluer avec plus de précision un courant orthograde et un reflux veineux. Un angle de tir de 45 à 60° [8] entre la sonde et la veine doit être respecté pour obtenir un signal Doppler couleur et pulsé.

## EXAMEN DU REFLUX

### Définition du reflux veineux

Le reflux veineux est défini comme un flux rétrograde dans la direction contraire au flux physiologique durant plus de 0,5 sec [16, 17] bien qu'aucune limite précise pour tous les segments de veine n'ait été établie dans la littérature publiée.

Plusieurs méthodes sont utilisées pour détecter un reflux :

- pour les veines proximales : presser le mollet puis relâcher ;
- pour les veines du mollet : presser le pied puis relâcher ;
- pour les veines variqueuses : compression manuelle ;
- dépression avec garrot pneumatique autour du mollet [18] ;
- dorsi-flexions actives du pied et relâchement ;
- la manœuvre de Valsalva semble être la technique privilégiée pour démontrer une incompétence saphéno-fémorale.

L'imagerie de la veine étudiée permet de détecter le reflux veineux en appliquant sur le membre une compression parmi celles énumérées ci-dessus. La compression est relâchée soudainement et la présence du flux ainsi que sa durée sont alors observées. La dépression sur garrot pneumatique a été utilisée pour évaluer le reflux [18]. Ce procédé peut être le plus facilement reproductible bien que certains le trouvent difficile sur le plan technique. Quelques experts pensent que la manœuvre de Valsalva est la mieux adaptée pour tester la compétence des valves à la jonction saphéno-fémorale.

## PRÉPARATION DU PATIENT

Le patient sera examiné dans une pièce suffisamment éclairée pour permettre une évaluation complète des membres inférieurs et établir l'emplacement des varices.

Une recherche des varices ainsi que des cicatrices résultant d'actes chirurgicaux aidera à trouver l'origine du reflux et facilitera l'examen. Il faut expliquer au patient ce qui va se passer, particulièrement la manœuvre de Valsalva.

Le reflux tend à apparaître plus tard dans la journée, surtout dans les segments non dilatés. La chaleur aide les veines à se dilater alors que le froid les contracte, ce qui ne permet pas de les visualiser correctement et, dans ce cas, un reflux qui n'est pas évident pourrait passer inaperçu. Le membre inférieur examiné doit être relâché pendant la prise d'images pour permettre un remplissage veineux correct dans les veines du mollet.

La Figure 2 montre l'emplacement des zones d'examen permettant d'explorer les principales veines superficielles.



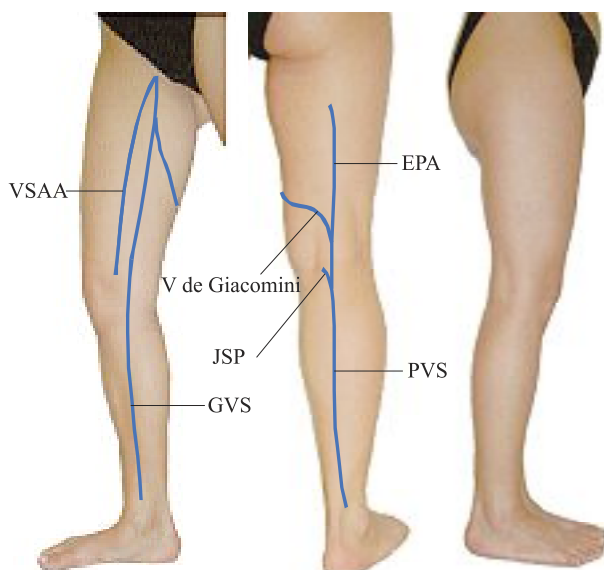


Fig. 2. – Emplacement des principales veines superficielles.  
VSAA, veine saphène accessoire antérieure ;  
GVS, grande veine saphène ;  
EPA, extension postaxiale de la petite veine saphène ;  
JSP, jonction saphéno-poplitée ; PVS, petite veine saphène

## PROTOCOLE POUR EXAMINER LA GRANDE VEINE SAPHÈNE (GVS), LES VEINES PROFONDES DU GENOU ET LES VEINES PERFORANTES DE LA CUISSE

### Position du patient

Le patient doit se tenir debout face au praticien, la jambe tournée vers l'extérieur, talon au sol et portant le poids de son corps sur l'autre jambe.

### La grande veine saphène (GVS) et les veines saphènes accessoires

Commencer l'examen à l'aîne de la première jambe à examiner. Utiliser une vue transversale pour identifier la GVS et la veine fémorale commune, les deux étant en situation médiale par rapport à l'artère fémorale commune, en formant le « signe de Mickey Mouse » (Fig. 3). Si, après une chirurgie qui a ôtée la GVS, il n'existe pas de jonction, l'oreille médiale de « Mickey » est alors manquante (Fig. 3). Dans la région de la jonction saphéno-fémorale (JSF), plusieurs veines peuvent être visualisées ainsi que les deux valves de la GVS (terminale et préterminale). Il est important d'évaluer ces veines collatérales et les valves de la GVS pour définir précisément le type hémodynamique [19].

Évaluer les sources possibles de reflux, les points proximaux d'insuffisance incluant la JSF, les veines de la partie inférieure de l'abdomen ou du pelvis, les veines perforantes de la cuisse et du mollet ou la veine de Giacomini.

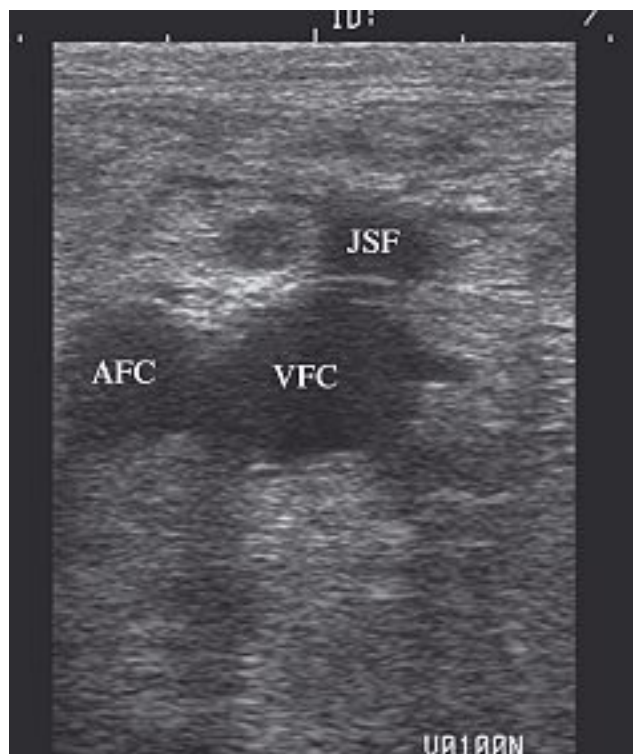


Fig. 3. – Vue transversale de la veine fémorale commune et de l'artère fémorale droite : vue de « Mickey Mouse », AFC : artère fémorale commune ; VFC : veine fémorale commune ; JSF : jonction saphéno-fémorale (provenance : archives de PCS)

En coupe transversale, déterminer si la destination du reflux est :

- dans la GVS à l'intérieur du compartiment saphène,
- dans la veine saphène accessoire antérieure (VSAA) qui est légèrement latérale par rapport à la GVS et alignée avec les vaisseaux fémoraux qui sont en dessous,
- ou vers les grandes collatérales de la cuisse en situation sus-fasciale.

Une connexion entre la GVS et les sources pelviennes du reflux veineux peut être suspectée s'il y a une augmentation soudaine du diamètre de la GVS. Par ailleurs le diamètre saphène distal en dessous d'une importante veine collatérale incompétente peut brutalement diminuer. Il est aussi recommandé d'explorer la zone des ganglions lymphatiques inguinaux sous la JSF car des veines saines et des varices peuvent s'y trouver [20].

Suivre la GVS sur toute sa longueur ainsi les veines collatérales jusqu'à la cheville. La GVS se trouve dans le compartiment fascial qui est facilement identifiable en mode B (Fig. 4). L'image obtenue est connue par tous sous le nom « d'œil saphène ». Effectuer des tests tous les quelques centimètres pour vérifier la compressibilité et le reflux.

Mesurer les diamètres de la GVS à la JSF et le long du tronc s'il y a un reflux. Un grand nombre d'auteurs mesurent le diamètre de la GVS trois centimètres en dessous de la JSF. Le milieu de la cuisse et le genou

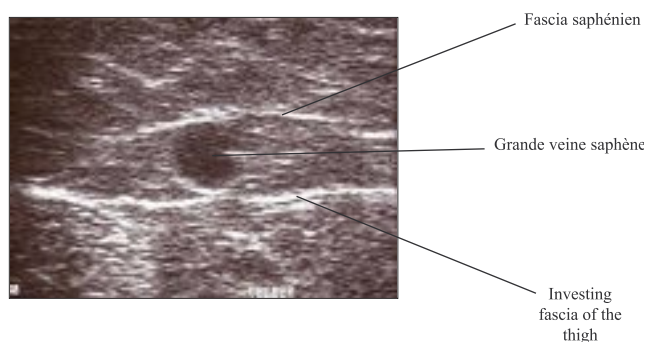


Fig. 4. – L'« œil saphène » – une image transversale écho-Doppler de la GVS de la cuisse montrant les fascias qui constituent le compartiment saphène. D'autres veines superficielles du membre inférieur incluant la VSA et la PVS se trouvent aussi dans un compartiment fascial

sont aussi d'autres emplacements très utiles pour effectuer des mesures. Il faut mesurer le diamètre du tronc saphène et non pas n'importe quel segment dilaté ou variqueux ayant une valve incompétente. Les mesures du diamètre aideront à définir le type de traitement, par exemple sclérothérapie écho-guidée, radiofréquence, laser endoveineux ou chirurgie.

La profondeur du tronc saphène sous la peau peut aussi être importante chez les patients pour lesquels un traitement par radiofréquence Closure® ou laser endoveineux est envisagé. Ces mesures peuvent servir de point de référence pour le suivi après procédés endoveineux.

### Veines profondes dans la cuisse

La veine fémorale commune (VFC) doit être explorée en coupe longitudinale pour vérifier la modulation du flux à la respiration normale, l'arrêt du flux en inspiration forcée, un possible reflux lors de la manœuvre de Valsalva et le flux lors de la compression manuelle de la cuisse et du mollet. Ce test sera plus probant si le patient est debout. Si un flux continu est détecté dans la VFC, ce qui peut indiquer une obstruction proximale, il est recommandé d'étendre l'examen écho-Doppler aux veines iliaques et à la veine cave inférieure.

La VFC doit être examinée au-dessus et en dessous de la JSF car, lorsqu'il existe un reflux de la JSF, un reflux rétrograde dans la VFC se produit au niveau ou au-dessus de la JSF. Si un flux rétrograde distal se produit en dessous de la JSF, il correspond alors à un véritable reflux veineux profond. Il faut alors suivre la veine fémorale (VF appelée auparavant veine fémorale superficielle) [1] sur toute sa longueur jusqu'à la veine poplitée. Si nécessaire, une meilleure vue de la VF peut être obtenue en déplaçant la sonde vers une fenêtre antérieure à travers l'anneau du grand adducteur.

### Veines perforantes de la cuisse

Il est recommandé de rechercher des veines perforantes sur la face médiale de la cuisse pendant l'examen de la GVS et des veines profondes. Toutes les veines perforantes de la cuisse, compétentes ou incompétentes, ne pourront pas être détectées. Elles se trouvent habituellement au milieu et dans le tiers infé-

rieur de la cuisse mais peuvent aussi apparaître dans la partie proximale de la cuisse près de la JSF. Il faut aussi rechercher des veines perforantes sur le côté et à l'arrière de la cuisse si l'examen clinique montre des varices dans ces régions.

Il faut utiliser un écho-Doppler pulsé et/ou couleur pour tester les veines perforantes soit sortantes « outflow » ou entrantes « inflow » par contraction des muscles du mollet ou de la cuisse. Les veines perforantes qui sont à flux bi-directionnel sont probablement anormales bien que ce cas de figure puisse se rencontrer chez certains patients ne présentant pas de varices [21, 22]. En présence d'une veine perforante incompétente de la cuisse, il peut être utile de mesurer son diamètre au niveau de la traversée du fascia et de définir son emplacement par rapport au pli du genou, ce qui aidera à choisir le meilleur traitement pour cette veine.

## PROTOCOLE POUR EXAMINER LA VEINE POPLITÉE (VP)

La fosse poplitée est un endroit complexe où les examens, aussi bien sur le plan anatomique que pour définir l'hémodynamique veineuse, sont difficiles. De nombreuses coupes longitudinales et transversales sont nécessaires. Afin d'effectuer un examen correct de la veine poplitée, le patient est allongé sur le dos pour évaluer la variation de flux avec la respiration bien que cela n'apparaisse pas chez certains patients en l'absence de toute anomalie ; il est courant d'évaluer l'augmentation du flux en effectuant une pression du mollet car la manœuvre de Valsalva n'est guère utile à ce niveau. Lorsque la JSP est incontinente, la VP doit être examinée au-dessus et en dessous de la JSP.

Le reflux de la VP existe au-dessus de la JSP lorsque la valve de la JSP est incompétente et seul un flux rétrograde distal à ce niveau, c'est-à-dire en dessous de la JSP, correspond à un véritable reflux veineux profond. Les relations anatomiques et hémodynamiques de la VP, de la JSP et des veines jumelles doivent être établies.

## PROTOCOLE POUR EXPLORER LA PETITE VEINE SAPHÈNE (PVS), L'EXTENSION POSTAXIALE DE CUISSE DE LA PVS ET LA VEINE DE GIACOMINI

### Position du patient

L'examen de la PVS, de l'extension postaxiale de cuisse de la PVS et de la veine de Giacomini s'effectue sur un patient debout, le dos tourné, le genou légèrement replié, le talon au sol et le poids du corps reposant sur l'autre jambe.

### Techniques de l'examen

Commencer à l'arrière du genou. Utiliser une coupe transversale pour identifier les veines principales de la fosse poplitée.

Déterminer s'il y a une JSP. Dans l'affirmative, montrer la jonction en coupe longitudinale. Tester la veine poplitée proximale et distale de la JSP, l'insertion de la veine gémeillaire et la JSP pour détecter un reflux ou une thrombose.

Déterminer la présence d'une JSP incompétente avec reflux de la PVS. Chez certains patients, un reflux de la PVS peut survenir lorsque le muscle du mollet se contracte ou lors d'une compression manuelle du mollet (phase systolique), ce qui suggère une possible obstruction de la veine poplitée et/ou fémorale [23] alors qu'un reflux typique est plus évident pendant le relâchement du mollet (phase diastolique).

S'il y a un reflux, mesurer le diamètre de la PVS à 3 cm de la JSP (ou au pli poplité) et à mi-mollet. Mesurer le niveau de la JSP par rapport au pli poplité. La PVS peut rejoindre la veine poplitée médialement, postérieurement ou latéralement, c'est pourquoi il est conseillé d'enregistrer sa position par rapport à la circonférence de la veine poplitée.

S'assurer de la présence ou de l'absence d'une artère accompagnant la PVS ou les veines gémeillaires. Ce point est important lorsqu'il faut pratiquer une écho-sclérose.

Rechercher d'autres sources de reflux dont la perforante de la fosse poplitée, les collatérales de la GVS, les veines pelviennes venant des régions fessières ou périnéales, l'extension postaxiale de cuisse, ses connexions avec les veines profondes de la cuisse ou les veines pelviennes ou la veine de Giacomini.

La veine de Giacomini se trouve, pendant la plus grande partie de son trajet, sous le fascia profond [24]. Déterminer sa connexion distale avec la PVS et sa connexion proximale dans la GVS. Établir la direction du flux et regarder s'il y a un reflux descendant depuis la jonction saphéno-fémorale incompétente vers la PVS ou un reflux ascendant depuis la jonction saphéno-poplitée incompétente vers la GVS.

## PROTOCOLE POUR EXPLORER

### LES VEINES EN DESSOUS DU GENOU

#### *Position du patient*

Pour explorer les veines en dessous du genou, le patient est debout (position préférable pour les veines superficielles) ou assis, le pied pendant reposant soit sur le genou du praticien, soit sur un tabouret.

#### *Veines profondes de jambe*

L'expérience aidant, il est possible d'identifier toutes les veines profondes de jambe. Un reflux dans les veines tibiales postérieures (VsTP) est un bon reflet de la clinique. Examiner les VsTP en vue médiale ou postéro-médiale et les veines péronières en vue postéro-médiale ou postérieure.

Ces veines doivent être examinées chez les patients ayant eu ou ayant des thromboses veineuses profondes

ainsi que chez les patients ayant des veines perforantes incompétentes au niveau du mollet. Les veines péronières sont les veines du mollet les plus souvent touchées à la suite de thromboses veineuses [25]. L'examen des veines soléaires et gémeillaires, profondément situées dans leurs groupes musculaires, complète l'examen de base des veines profondes de la jambe.

#### *Veines superficielles du mollet*

Examiner la GVS du mollet pour détecter un reflux veineux. La GVS du milieu jusqu'au tiers inférieur de la jambe est compétente dans 97 % des membres qui ont une incompétence du tronc de la GVS [26] mais la GVS en dessous de genou peut être incompétente quand d'autres parties proximales de la veine sont compétentes ; elle doit donc être examinée. Après une opération de varices, l'incompétence de la GVS sous le genou peut alimenter des varices à la cheville et sur le pied. Examiner la veine arquée de la jambe (veine de Léonard) qui est une collatérale importante de la GVS, rechercher les veines perforantes du mollet qui rejoignent cette veine dans la partie médiale du mollet et tester le reflux dans la veine qui peut provoquer des varices dans le milieu du mollet.

## PERFORANTES DU MOLLET

Les perforantes passent à travers le fascia profond qui, sur l'image en mode B, apparaît comme une ligne bien définie. Rechercher les perforantes autour de la circonférence du mollet. Toutes les perforantes, compétentes ou incompétentes, ne seront pas détectées. Si elles présentent un flux « outflow », mesurer alors leurs diamètres au niveau de la traversée du fascia profond et leur niveau en hauteur depuis la malléole médiale ou latérale.

Cependant la mesure du diamètre seule ne permet pas de distinguer les perforantes compétentes des incompétentes [27]. Vérifier par écho-Doppler couleur ou en mode pulsé s'il existe un courant bi-directionnel après une pression distale du muscle ou encore par contraction isométrique du muscle du mollet. Toutefois, aucun consensus n'a été établi sur la signification pathologique d'un flux bi-directionnel.

Un flux bi-directionnel dans une perforante indique son incompétence mais certains auteurs soutiennent qu'une véritable incompétence pathologique n'est présente que si le reflux est détecté pendant la phase diastolique de la relaxation du muscle ou le relâchement après la compression. Selon cette théorie, certains auteurs suggèrent de rechercher séparément les flux entrant et sortant (inflow et outflow) : le premier pendant la contraction musculaire du mollet ou la compression manuelle et le second pendant la relaxation du muscle ou le relâchement de la compression afin de distinguer les perforantes pathologiques des perforantes de ré-entrée [28]. L'évaluation de la durée approximative du flux entrant et du flux sortant peut fournir une estimation de l'ensemble du flux [29, 30].

## ORGANISATION ET COMPTE RENDU D'EXAMEN

L'examen visant à étudier les changements morphologiques et hémodynamiques chez des patients présentant une maladie veineuse chronique des membres inférieurs est bien différent du test effectué pour rechercher une thrombose veineuse profonde. Cet examen doit être fait à la demande d'un praticien qui connaît l'histoire médicale du patient et en a effectué l'examen clinique. Ce praticien doit pouvoir expliquer les raisons de cet examen et donner des directives concernant ce qu'il convient de rechercher.

Les indications pour l'examen incluent :

- les veines variqueuses primaires ;
- les veines variqueuses récidivées ;
- un changement de la peau ou des ulcérations de la jambe ;
- d'autres manifestations telles que gonflement de la jambe ou douleur ;
- des malformations veineuses ;
- une présomption de thrombose sévère des veines profondes.

### **Compte rendu d'examen écho-Doppler des veines des membres inférieurs**

Le compte rendu doit établir la raison de l'examen. L'ajout d'images ultrasonores peut être utile pour la démonstration des résultats mais la nature dynamique de l'examen limite la portée d'images fixes pour bon nombre de patients. La représentation par un schéma ainsi qu'un compte rendu écrit sont beaucoup plus utiles pour expliquer les résultats. Les enregistrements vidéo sont aussi utiles pour contrôler la qualité de l'examen mais ne font pas, normalement, partie intégrante du compte rendu.

Le compte rendu doit détailler les renseignements concernant le reflux veineux et les varices ou les autres aspects de la maladie veineuse. L'incompétence de chaque jonction saphène doit être mentionnée ainsi que le reflux de chaque tronc saphène avec une description séparée pour la GVS de la cuisse et du mollet s'il y a lieu. Les anomalies morphologiques et hémodynamiques relatives aux varices ainsi que l'emplacement des veines malades doivent être indiqués sur un schéma.

Dans le cas d'une récurrence de varices, il est utile de savoir si la récurrence est apparue au niveau d'une jonction préalablement ligaturée ou si un tronc saphène recanalisé avait déjà été traité. Une précision sur le diamètre des veines malades incluant les troncs saphènes et les veines perforantes est utile car cela peut influencer le choix du traitement. Le compte rendu doit aussi inclure des renseignements concernant la morphologie des veines qui sont hypoplasiques, atrésiques ou qui ont été ôtées lors d'une opération antérieure.

Les veines profondes ou superficielles qui ont présenté des thromboses récentes ou antérieures doivent

être décrites ; la perméabilité actuelle de chaque veine doit être mentionnée, précisant celles qui demeurent oblitérées, celles qui sont recanalisées et si les veines recanalisées sont devenues incompétentes et jusqu'à quel niveau.

### **Explications**

Le compte rendu doit transmettre aux praticiens chargés du traitement du patient la totalité des renseignements obtenus par la personne qui a effectué l'examen. Comme ce compte rendu influencera largement la façon dont le patient sera traité, il doit être sans ambiguïté. Il est évident que ce processus informatif est largement facilité s'il est exécuté par le praticien en charge du traitement ; il est toujours conseillé de produire un compte rendu très détaillé avec schéma en vue du traitement et de son suivi.

### **Formation du personnel en charge des examens écho-Doppler veineux**

Il existe de grandes différences entre les pays en ce qui concerne les personnes qui, en fait, pratiquent cet examen. Aux États-Unis et en Australie, ce sont des techniciens vasculaires agréés, en Grand-Bretagne des « ingénieurs vasculaires », et des radiologues dans beaucoup d'autres pays. Cependant, des chirurgiens, des angiologues ou des phlébologues pratiquent couramment leurs propres examens. Il est fortement recommandé que toutes ces personnes impliquées reçoivent systématiquement une formation incluant des renseignements théoriques, un entraînement pratique et une expérience clinique des explorations Doppler enregistrés dans un cahier de protocoles.

### **Explications**

L'examen écho-Doppler ne peut fournir des renseignements fiables que s'il est pratiqué par du personnel qui a une connaissance très précise des conditions pathologiques qui motivent cette recherche. Ceci implique qu'une parfaite connaissance de la théorie ainsi qu'une expérience pratique sont nécessaires afin de pouvoir interpréter les images ultrasoniques.

## REMERCIEMENTS

Liste des experts qui ont été invités à corriger ce document à San Diego pendant la réunion de consensus, ou par internet : Allegra Claudio (ITA), Antignani P. Luigi (ITA), Bergan John (USA), Bradbury Andrew (GBR), Caggiati Alberto (ITA), Capelli Massimo (ITA), Cavezzi Attilio (ITA), Chunga Chunga Juan (PER), Coleridge Smith Philip (GBR), Creton Denis (FRA), De Simone Juan (ARG), Franceschi Claude (FRA), Gallenkemper Georg (GER), Georgiev Mihael (ITA), Grondin Louis (CAN), Guex J. Jérôme (FRA), Jaeger Kurt (SWI), Jeanneret Christina (SWI), Kabnik Lowell (USA), Labropoulos Nicos (USA), Lindhagen Anders (SWE), Marshall Markward (GER), Morrison Nick (USA), Myers Ken (AUS), Nelzen Olle (SWE), Nicolaïdes Andrew



(CYP), Partsch Hugo (AUT), Pereira Alves Carlos (POR), Pichot Olivier (FRA), Pieri Alessandro (ITA), Rabe Eberhard (GER), Raymond-Martimbeau Pauline (CAN), Ricci Stefano (ITA), Rilantono Lily I (Indonesian), Schadeck Michel (FRA), Scuderi Angelo (BRA), Somjen George M (AUS), Staelens Ivan (BEL), Strejcek Jaroslav (CZR), Tessari Lorenzo (ITA), Thibault Paul

(AUS), Uhl J. François (FRA), Van Rij Andre (NZL), Von Planta Irène (SWI), Weiss Robert (USA), Zamboni Paolo (ITA).

Les auteurs expriment leur gratitude à Pierluigi Antignani (webmaster du site web de l'UIP) et à Bernhard Partsch (secrétaire du groupe de travail) pour leur collaboration.