

Un séjour humanitaire au Burkina-Faso. Une aide de la télémédecine pour la phlébologie.

A humanitarian stay in Burkina Faso. Support telemedicine for Phlebology.

Cornu-Thenard A., Cornu-Thenard E.

Le contexte

Dans le cadre de l'**Association Kontakts**, nous sommes allés passer 12 jours au Burkina-Faso en janvier 2009 (**Figure 1**), plus précisément à Kaya, au nord de la capitale Ouagadougou.

L'Association Kontakts s'y rend depuis 1998 pour tisser des liens entre Français et Burkinabés.

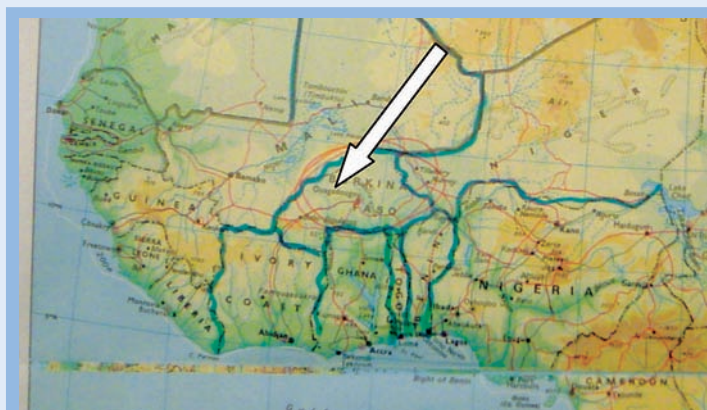


FIGURE 1 : Le Burkina Faso est entouré par le Ghana, le Togo, le Benin, le Niger, le Mali et la Côte-d'Ivoire.

L'objectif premier était de rencontrer les responsables de la ville de Kaya afin de dresser une liste des besoins humanitaires.

Cette liste a été vite écrite :

- éducation préventive pour les jeunes ;
- éducation sanitaire, comme éviter de marcher pieds nus... ;
- éducation scolaire ; de nombreuses familles n'ont pas UN euro par mois pour payer l'école à leurs enfants. Ainsi, du fait de cet absentéisme irrégulier et « involontaire », on peut voir dans la même classe des enfants de tout âge !

De façon tout à fait inattendue, nous nous sommes vus confrontés à des problèmes de « grosses jambes » !

Ainsi, notre séjour d'enquête « des besoins » de la population se transformait en séjour « action phlébologique »...

- Sur le plan diagnostic, il s'agissait d'**éléphantiasis** persistant depuis de nombreuses années chez deux jeunes adultes : un pied gauche « énorme » (**Figure 2**) et un éléphantiasis bilatéral « historique » monstrueux (**Figure 3** et **Figure 4**).
« Jamais vus, même probablement dans les livres ! »

Hôpital Saint-Antoine, rue du Faubourg-Saint-Antoine, 75012 Paris, France.

andre.cornuthenard@wanadoo.fr

www.kontakt.org

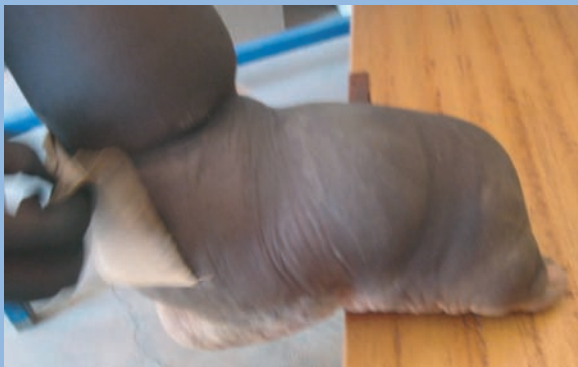

FIGURE 2 : Éléphantiasis pied gauche, pied droit normal.

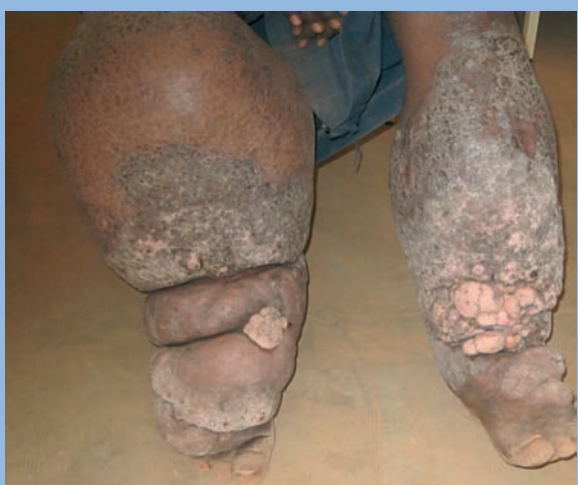

FIGURE 3 : Eléphantiasis bilatéral, prédominant à droite, chez un jeune de 20 ans, à qui on a proposé une amputation (prévue fin février 2009). Donnez une dimension du mollet gauche... Je ne pouvais en faire le tour avec mes bras !

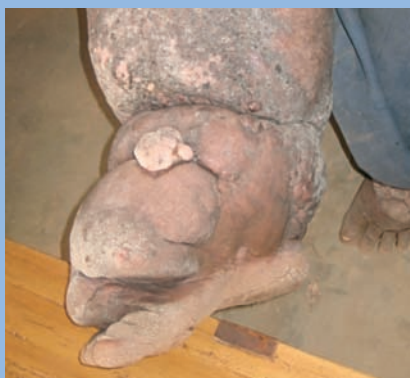

FIGURE 4 : Le pied de la même jambe ! Où est le gros orteil ?

- Leur état général semblait satisfaisant, seule leur mobilité posait un gros souci : ils ne pouvaient se déplacer que par l'intermédiaire de quelques bonnes volontés qui les traînaient sur une charrette derrière un vélo !
- La propreté et l'hygiène de la peau, difficiles à suivre dans ces pays où l'eau se fait rare, étaient très négligées : lors de la première consultation, on pouvait voir au niveau des plis de flexion, des écoulements de lymphes parfois nauséabonds !

Les moyens médicaux dont nous disposions étaient par principe très réduits :

- nos mains pour le diagnostic et quelques bandes élastiques données par les laboratoires « Thuasne » pour la thérapeutique ,
- celles-ci avaient été emmenées dans le but de traiter un ulcère de jambe, information qui nous avait été faite par un infirmier lors de notre précédent voyage !

Les résultats ont été très surprenants :

- Sur le plan thérapeutique, les seuls traitements administrés étaient des antibiotiques. Encore fallait-il qu'ils puissent les acheter !
- Sur le plan local, presque rien, tout au plus un peu d'application de beurre de karité : pas de nettoyage, pas de bains de pieds ni de jambes, pas de massage, pas de drainage.
- Un nettoyage sérieux a été entrepris.
- Puis après réflexion, un bandage élastique bien appliqué a été utilisé : dans le cas de la très grosse jambe droite, 5 bandes ont été nécessaires pour la recouvrir (Figure 5 et Figure 6) !

La Télémédecine High-Tech

Cette technique a été validée via Internet (Skype) dès le lendemain par Mieke Flour et Hugo Partsch.

Les effets positifs de la compression médicale ne sont pas faits attendre : il n'a pas fallu plus 24 heures pour nous convaincre et convaincre les jeunes patients de l'efficacité du bandage. Ils ont demandé à apprendre à le faire eux-mêmes. Au bout de quatre jours, nous avons pu constater un début certain d'amélioration !

Le Suivi à distance par Skype

Depuis février 2009, un contact par Skype est établi une fois par semaine avec une sœur religieuse (Sœur Giuliana), qui veille à ce que le traitement par bandages soit bien poursuivi. Les 2 jeunes sont souvent présents devant la webcam.

En juin, le pied gauche était très amélioré (Figure 7) ainsi que l'aspect et l'état cutané de l'éléphantiasis bilatéral (Figure 8). Fin août, les dernières communications nous ont appris que l'élasticité de la peau a fait que son excès s'est amincisé !

Maintenant, ces deux jeunes marchent et refont du vélo !

Un séjour humanitaire au Burkina-Faso.
Une aide de la télé-médecine pour la phlé-

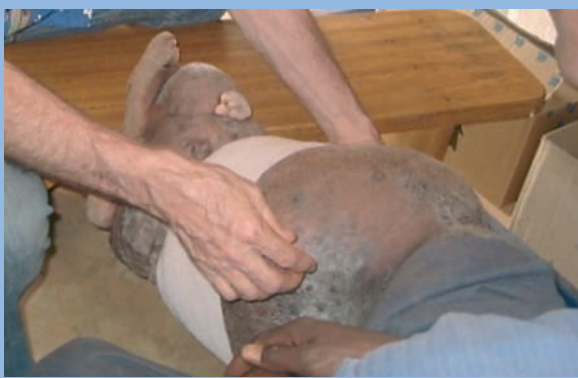

FIGURE 5 : Pose de la deuxième bande !

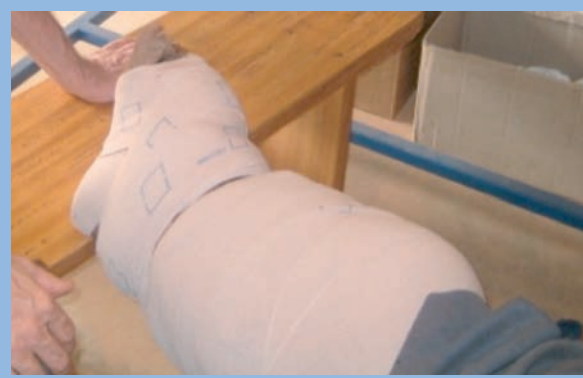

FIGURE 6 : Pose de la cinquième bande !

Conclusion

Il ne faut pas désespérer devant de tels problèmes. Des moyens simples peuvent créer des surprises assez prodigieuses.

Le système Skype a permis un suivi visuel et a été déterminant dans le succès de l'opération : sans ce moyen de communication, nous aurions totalement oublié ces problèmes ou au moins nous n'aurions pas pu faire grand-chose de si loin !

Reste à s'assurer que le traitement de l'étiologie de ces éléphantiasis qui est essentiellement parasitaire, a bien été effectué.

Reste surtout à vérifier l'usage et le bon usage des bandages, avec éventuellement le passage à un bas ou une chaussette élastique.

C'est pour cette raison que nous sommes repartis en décembre 2009, avec les docteurs Nathalie Grimaldi et Jean-Luc Gillet, son épouse Nelly Gillet, Amélie et Florian Cornu-Thenard.

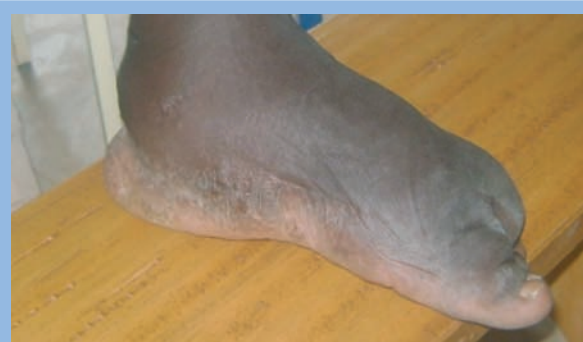

FIGURE 7 : Même pied que Figure 2, début juin 2009.

Pour plus d'efficacité nous souhaitons créer à Kaya, avec l'aide du Ministère de la Coopération et de la Francophonie, une petite unité de soins réservée à ces problèmes pouvant être dramatiques !!

Ce projet va nous y faire retourner plusieurs fois en 2010, la première fois probablement en avril.

Nous vous tiendrons informés de sa suite dans « Phlébologie Annales Vasculaires ».

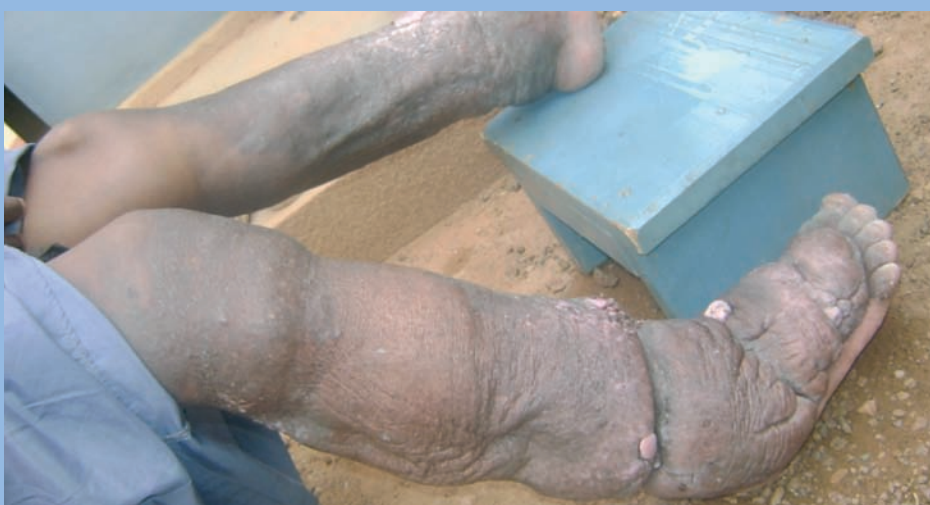

FIGURE 8 : Mêmes jambes que Figure 3. Amélioration particulièrement spectaculaire des deux côtés (photo début juin 2009).