

Les EXPLORATIONS VEINEUSES SUPERFICIELLES dans l'AVENIR*

ASSESSMENT of the SUPERFICIAL VEINOUS SYSTEM : the FUTURE

V. CREBASSA

R É S U M É

L'échographie bénéficiaire, depuis quelques années, de très nombreuses améliorations liées à l'évolution des sondes et de leurs transducteurs. Elle bénéficie également de l'augmentation des capacités informatiques de traitement des informations en réception mais aussi de l'amélioration de la qualité des faisceaux incidents d'ultrasons émis ; ceci par la compensation des déformations du signal liées aux transducteurs en eux-mêmes mais également par le codage des faisceaux incidents.

Les modes d'exploration des flux en mode Doppler (couleur, énergie) bénéficient de l'apparition récente de techniques dites à larges bandes améliorant ainsi leur résolution spatiale. Ces modes Doppler conservent, malgré ce, leur caractère opérateur dépendant lié au principe même de l'effet Doppler.

Les modes d'exploration des flux en mode non Doppler (B-flow noir et blanc), accessibles sur des échographes de « série », permettaient de compléter les informations fournies par l'imagerie Doppler. Ils sont, depuis l'apparition récente du codage couleur (BFi) ou énergie (BFc), d'une utilisation quotidienne aisée dans les explorations vasculaires en général (même en profondeur). Grâce au progrès de leurs résolutions (spatiale, temporelle et de contraste), de leur sensibilité et de leur capacité de visualisation des flux à 90°, en couleur, codant le sens d'écoulement du sang, ils trouvent une place entière dans les explorations veineuses en général et dans les explorations des réseaux superficiels en particulier.

Mots-clefs : B-flow ultrasound, B-Fi, B-Fc, S.R.I, Xcross-Beam, jonction saphéno-fémorale, jonction saphéno-poplitée, valvules, sclérose à la mousse, thrombose, sténose carotidienne, vortex.

S U M M A R Y

During recent years echography has benefited from numerous advances associated with improvements of the probes and their transducers. It has also benefited from the better analysis of incoming data but also from the improved quality of the incident beams of the emitted ultrasounds ; this is due to correction of the deformation of the signal arising from the transducers themselves and also by coding of the incident beams. Assessment of flows in Doppler mode (colour, energy) benefits from the recent development of so-called wide band techniques which improve their spatial resolution. Despite this Doppler modes remain operator-dependent by virtue of the very principle of the Doppler effect. Flow assessment in non-Doppler mode (B-flow, black and white), available in standard echography, completes the information available through Doppler imaging. Since the recent advent of colour coding (BFi) or energy (BFc) they are easy to use in the daily practice of vascular assessment in general (even in depth). Because of improvements in their resolution (spatial, temporal or of contrast), in their sensitivity and in their ability to visualise flows at 90°, colour-coded according to the direction of flow, they play a primordial role in venous assessment in general and of the superficial system in particular.

Keywords : B-flow ultrasound, B-Fi, B-Fc, S.R., X-cross beam, saphenofemoral junction, saphenopopliteal junction, valves, sclerosing foam, thrombosis, carotid stenosis, vortex.

L'EXPLORATION ÉCHOGRAPHIQUE A BÉNÉFICIÉ DE NOMBREUX PROGRÈS DONT DEUX NOUS SEMBLENT PARTICULIÈREMENT INTÉRESSANTS

Nous savons que la résolution d'une image échographique est meilleure si le faisceau incident d'ultrasons est perpendiculaire à l'interface rencon-

trée. Mais dans ce cas, apparaissent des artefacts visualisés sous forme de cônes d'ombre. Les cônes d'ombre sont liés soit à un effet de tangence sur les bords latéraux d'un vaisseau (diffusion), soit créés par des calcifications ou des interpositions aériques (Schéma 1).

La construction de l'image échographique basée sur des faisceaux incidents d'ultrasons de directions « croisées », Xcrossbeam par exemple, permet une réflexion des ultrasons en diminuant ces cônes

* Article issu d'une communication réalisée lors du 60^{ème} anniversaire de la Société Française de Phlébologie Mars 2007 Hôpital du Val de Grâce.

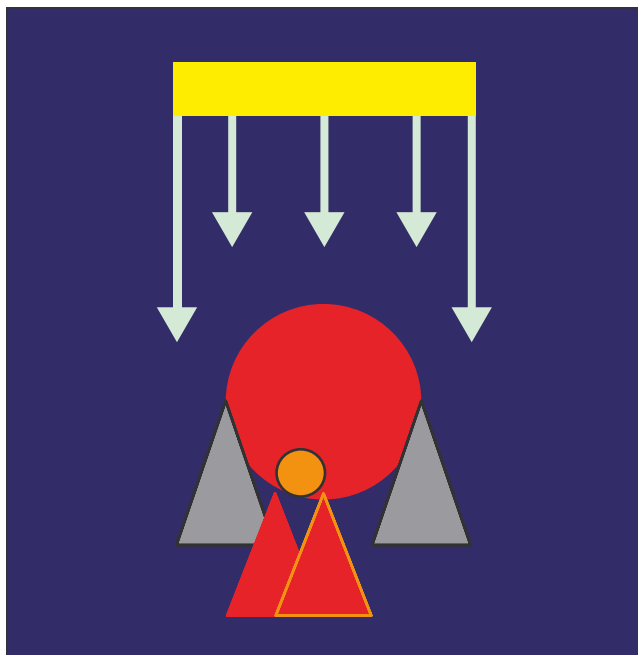


Schéma 1. – La résolution d'une image échographique est meilleure si le faisceau incident d'ultrasons est perpendiculaire à l'interface rencontrée mais il existe des cônes d'ombre induits

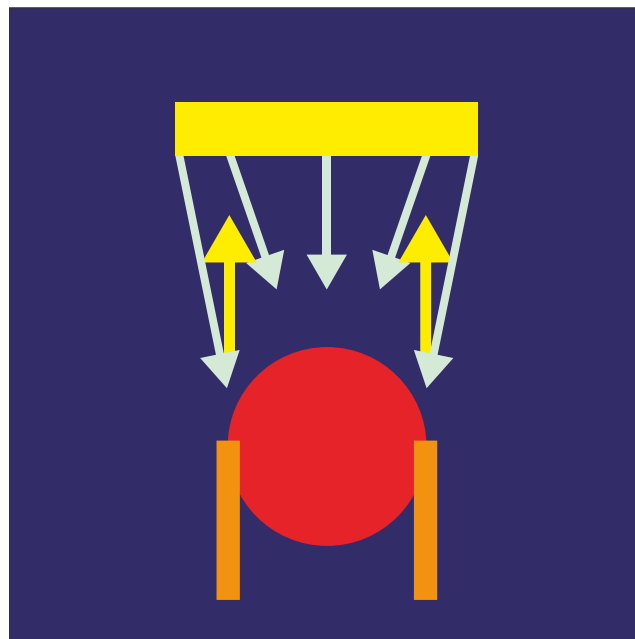


Schéma 2. – Image échographique limitant les cônes d'ombre grâce à des faisceaux incidents d'ultrasons de directions croisées

d'ombre (Schéma 2). Elle limite l'effet de tangence liée aux bords latéraux d'un vaisseau en coupe transversale et des cônes d'ombre induits par d'éventuelles interpositions aériques (Schéma 2 et Photos 1) en améliorant la résolution spatiale. Cette possibilité technique trouve un intérêt au sein de structures osseuses parfois gênantes (artères et veines vertébrales par exemple).

En pratique : dans la sclérose écho-guidée à la mousse, la visualisation de l'aiguille au sein de la lumière veineuse, la visualisation du veino-spasme, d'une éventuelle dissection intimale ou d'une extravasation postérieure restent des éléments de sécurité lors de cette thérapeutique (Photo 2).

Un deuxième progrès récent, le SRI (Speckle Reduction Imaging), permet de limiter les artefacts inhérents

aux ultrasons nommés en pratique courante « mouchetures ou bruits ». Ces artefacts sont liés à des interférences complexes créées par des réflecteurs de plus en plus proches que la résolution des systèmes échographiques ne permettait pas d'éliminer. Cette texture granulaire aléatoire obscurcit les images échographiques. Le SRI est un algorithme de post-traitement améliorant la résolution de contraste, la netteté générale de l'image sans perte ni au niveau de la trame ni dans la résolution de détail et renforce les contours et bordures [1-3]. L'image apparaît « lissée ».

En pratique : L'exploration de l'adhésion du sommet d'un thrombus à une paroi (Photo 3) ou d'une ectasie veineuse s'en trouve facilitée (Photo 4). Le segment inter-valvulaire à la jonction saphéno-fémorale et ses collatérales apparaissent plus nettement (Photo 5).



Photo 1. – Nette régression des cônes d'ombre grâce au Xcrossbeam, par exemple, et apparition de la paroi postérieure du vaisseau



Photo 2. – Contrôle Doppler à J. 8 d'une sclérose de la grande veine saphène et d'une de ses branches collatérales superficielles : aucun cône d'ombre ne gêne l'exploration

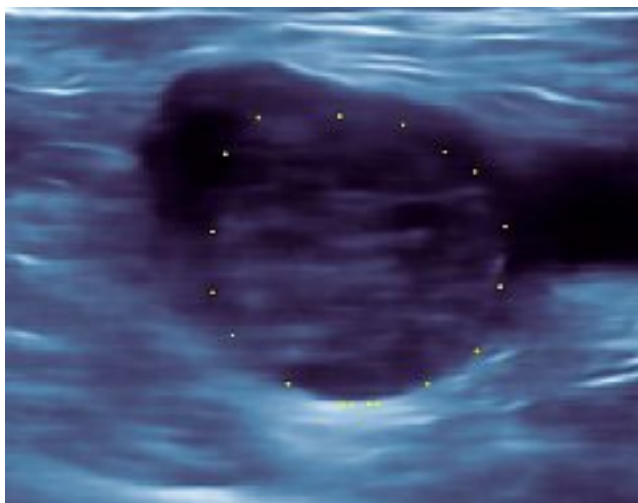


Photo 3. – Caillot flottant dans la veine fémorale commune

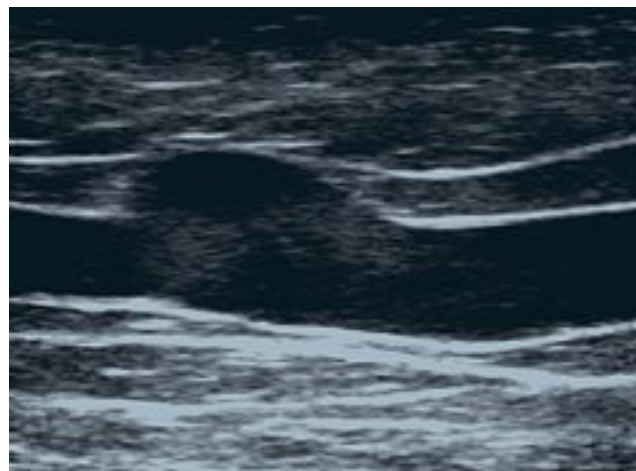


Photo 4. – Ectasie de la grande veine saphène contenue dans le compartiment saphénien

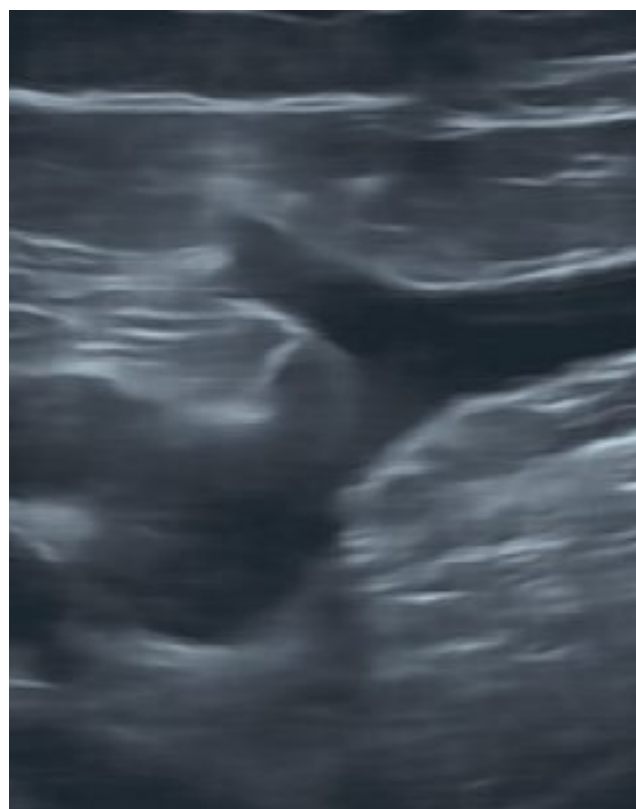


Photo 5. – Segment inter valvulaire à la jonction saphéno-fémorale et ses collatérales

LES FLUX ARTÉRIELS ET VEINEUX SONT À CE JOUR LE PLUS FRÉQUEMMENT EXPLORÉS EN MODE DOPPLER

L'effet Doppler est lié directement au cosinus de l'angle réalisé entre le faisceau incident d'ultrasons et l'axe du flux. La traduction mathématique de l'effet Doppler et la représentation de la valeur du cosinus d'un angle entre 0° et 90° nous aide à comprendre pourquoi il ne peut y avoir de flux à 90° dans un vaisseau avec l'effet Doppler sans approximations techniques aléatoires. Ce cosinus, nous obligeant en pratique à réduire

l'angle entre le faisceau incident d'ultrasons et l'axe du flux observé, nous éclaire sur la contradiction qu'il existe entre l'imagerie échographique (faisceau incident perpendiculaire à l'interface $\alpha = 90^\circ$) et l'imagerie Doppler (angle le plus proche de 0°).

$$\delta F = 2 F_e (C/V) \cos \theta$$

ou

$$\delta F = K \cos \theta$$

(δF : Effet Doppler. F_e : fréquence d'émission. V : vitesse du flux sanguin. C : vitesse de propagation dans les tissus mous. $\cos \theta$: angle entre flux vasculaire et faisceau émis).

COMMUNICATION

La fiabilité de l'acquisition de l'information dépend effectivement de cet angle. En effet, un faisceau incident d'ultrasons perpendiculaire au vaisseau à explorer ne permettra pas d'obtenir une image Doppler car le cosinus d'un angle à 90° est nul, annulant ainsi tout effet Doppler (angle de 90°, $\cos 90^\circ = 0$), (Schéma 3).



Schéma 3. – Évolution du cosinus d'un angle entre 0° et 90°

C'est pour cette raison que nous cherchons toujours à avoir un faisceau incident d'ultrasons dans l'axe du flux (angle à 0°, $\cos 0^\circ = 1$) : Schéma 4.



Schéma 4. – L'effet Doppler est lié directement au cosinus de l'angle réalisé entre le faisceau incident d'ultrasons et l'axe du flux

La couleur ne représente pas l'élément mobile en lui-même. Elle ne représente qu'une estimation des vitesses de cet élément détecté par l'effet Doppler. De surcroît ces vitesses ne peuvent être qu'estimées en raison des limites de l'informatique à calculer en temps réel les vitesses réelles grâce au théorème de Fourier (FFT FAST Fourier Transform).

La couleur du Doppler énergie ne représente que la vitesse de cet élément, quelle qu'elle soit, avec un même codage.

Par ailleurs au Doppler couleur ou énergie se surajoutent des traitements majeurs de l'information sous la forme de réglages subjectifs laissés à l'interprétation et à l'expérience de l'opérateur (gain, persistance, filtre de paroi...). De plus il existe des post-traitements informatiques comme la correction d'angle qui peut être une nouvelle source d'erreur.

L'amélioration de la résolution spatiale du Doppler grâce aux techniques dites à larges bandes passantes apporte un net progrès en termes de résolution spatiale et notamment sur les structures superficielles mais conserve un caractère subjectif dans le sens où l'opérateur peut toujours, en toute bonne foi, sur une simple erreur de réglage de gain ou de filtres, surévaluer ou sous-évaluer une lésion.

Quel que soit le mode Doppler utilisé, la couleur ne représente qu'une estimation de la vitesse de l'élément mobile et non l'élément mobile en lui-même.

LE MODE B FLOW [4 à 9]

L'effet Doppler n'est pas le seul mode d'exploration des flux à ce jour. Depuis quelques années déjà sont apparues les explorations non Doppler. La principale est un mode d'exploration des flux en échographie : le mode B Flow.

Cette technologie permet de visualiser les flux et l'image échographique en un seul et même temps, avec un faisceau incident d'ultrasons perpendiculaires à l'axe du flux.

L'image des éléments mobiles est obtenue par soustraction d'une image échographique avec l'image échographique suivante. Ceci est rendu possible, schématiquement, par la codification des faisceaux d'ultrasons incidents et donc par le décodage successif des ondes réfléchies. L'imagerie obtenue permet de visualiser, indépendamment ou de façon concomitante, les flux et les structures environnantes (Photo 6).

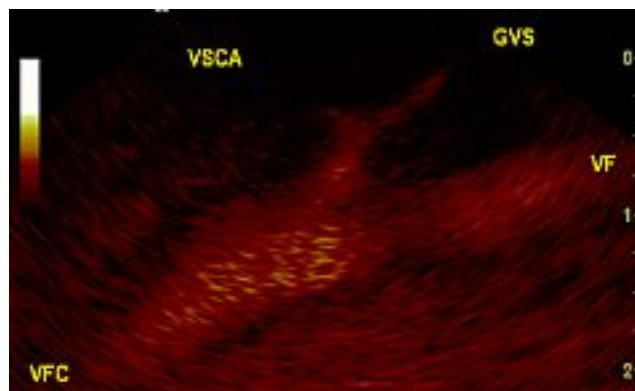


Photo 6. – Étude du segment intervalvulaire de la grande veine saphène à la jonction saphéno-fémorale et de ses collatérales en mode échographique dynamique (B-Flow)

Cette imagerie échographique dynamique est de meilleure qualité si le faisceau incident d'ultrasons est perpendiculaire à l'interface, ici la paroi des vaisseaux. Les flux sont donc visualisables à 90°.

Quelques intérêts inhérents à ces techniques sont déjà apparus :

Les flux sont représentés par les échos directs des éléments mobiles et non par leur vitesse. La soustraction de ces deux images consécutives, quels que soient les réglages, n'autorise aucun débordement sur les parois vasculaires. Les flux représentés ne masquent plus de thrombus par exemple. Les lésions obstructives ne sont donc plus sous-estimées. La mesure des diamètres sous compression des thrombi, des aspects séquellaires se réalise dans le même temps que l'exploration des flux résiduels ou des flux de recanalisation. La précision dans la mesure des flux résiduels trouve toute son importance lors de l'établissement du degré des sténoses artérielles (ECST ou NASCET). Elle trouve également une place importante dans la reproductibilité des mesures entre plusieurs observateurs.

Les structures mobiles pariétales sont également représentées au sein même des flux. En pratique l'exploration des valvules au sein des mouvements sanguins lors des manœuvres de chasse, par exemple, et l'étude de leurs continences aux jonctions saphéno-fémorale ou saphéno-poplitée en sont facilitées. Établir le niveau de l'insuffisance veineuse aux jonctions en déterminant si cette insuffisance est due à l'insuffisance de la valvule terminale ou de la valvule pré-terminale devient plus aisé. De la même façon il nous sera plus facile de mettre en évidence un flap intimal.

Le renforcement des structures endoluminales et pariétales permet une meilleure visualisation de la thrombose, de son adhésion aux parois, de sa mobilité et de son écho structure (Photos 3 et 7).

Cette technologie permet une détection de flux filiformes à très faible vitesse (Photo 8). Ceci a déjà été décrit dans les sténoses pré-occlusives artérielles et cette sensibilité peut être mise à contribution dans l'étude des flux résiduels en périphérie d'un thrombus.

Ce nouveau mode d'exploration a permis d'établir et d'appréhender de nouveaux signes échographiques comme le vortex ou tornade érythrocytaire, véritable

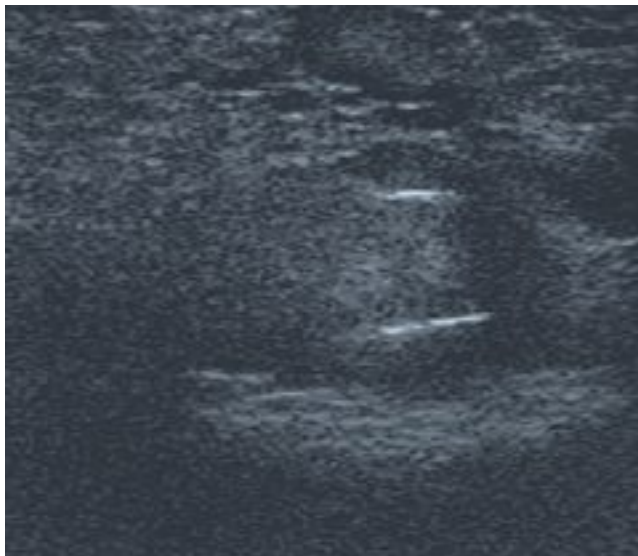


Photo 7. – En mode B Flow « noir et blanc » les valvules apparaissent en « surbrillance » dans la lumière vasculaire

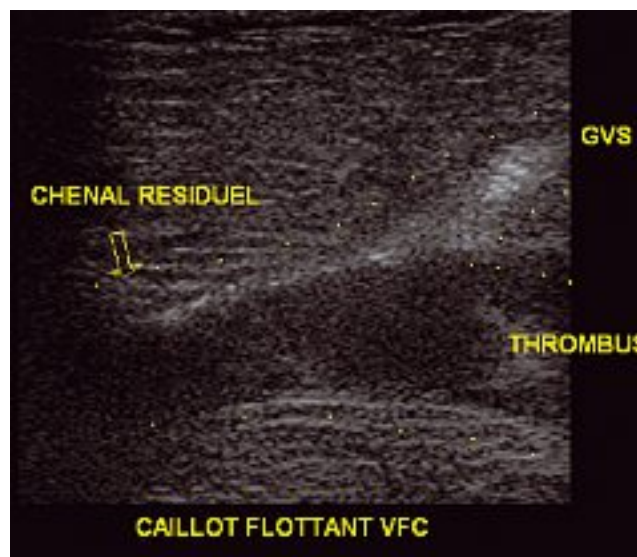


Photo 8. – Chenal résiduel antérieur dans la veine fémorale commune en mode B Flow « noir et blanc »

tourbillon créé par la différence de pression entre l'amont et l'aval d'une lésion obstructive veineuse ou artérielle. Il semblerait que ce vortex se crée en fonction du degré de sténose mais également en fonction de l'allongement de cette obstruction [10]. Les hématies se positionnent sur le pourtour de ce vortex dessinant un « entonnoir d'écho ». Ce tourbillon se visualise comme un « V » en coupe longitudinale et comme un « O » en coupe transversale.

La visualisation sur une même image des flux et des parois permet d'économiser du temps de réglage et d'orientation du volume d'échantillonnage Doppler facilitant une vue d'ensemble des flux et des structures environnantes. L'étude des jonctions saphéno-fémorale et saphéno-poplitée, dont la physiopathologie nous a été récemment explicitée [11 à 14], devient aisée et même « plaisante » en pratique quotidienne.

La visualisation des éléments mobiles dans le vaisseau permet d'établir très précisément la direction du flux et d'orienter notre faisceau incident avec l'angle le plus faible possible mais également d'établir une correction d'angle secondaire adaptée. Les mesures réalisées sont donc plus fiables. En effet le flux, modifié par un obstacle, n'est pas obligatoirement parallèle au vaisseau (Schéma 5). Cette précision est très intéressante dans l'établissement des rapports des vitesses lors de sténoses artérielles.

LES MODES B-FLOW EN COULEURS

La grande qualité de ces modes d'explorations des flux en mode non Doppler est, entre autres, leur résolution spatiale. Jusqu'à présent le mode B Flow était utilisé en complément du mode Doppler (de 0° à 60° : le Doppler, de 60° à 90° : le B Flow). L'approche du mode B Flow semblait jusqu'alors difficile à certains en raison d'un aspect noir et blanc des flux sur un fond échographique également noir et blanc.

COMMUNICATION

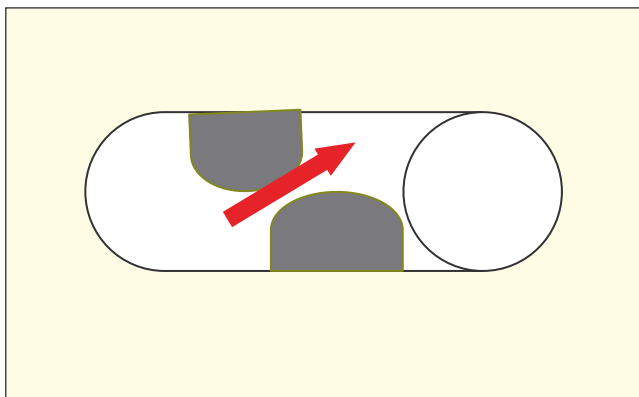


Schéma 5. – Le flux, visualisé précisément en mode B-Flow, modifié par un obstacle, n'est pas obligatoirement parallèle au vaisseau. L'angle du faisceau incident et la correction d'angle en Doppler pulsé sont modifiés pour une mesure précise

Depuis quelques mois maintenant, le mode B Flow se dote d'une possibilité de colorisation des éléments mobiles de façon directionnelle. Les éléments mobiles sont colorisés selon leur sens de déplacement et se différencient des structures environnantes qui conservent un aspect classique, échographique, noir et blanc. La couleur représente le sens et la vitesse de ces éléments (Photo 9). Cette amélioration technique porte le nom de B-Flow couleur : B-Flow i : B Fi.

De la même façon le B-Flow s'est également doté d'une colorisation de tous les éléments mobiles avec

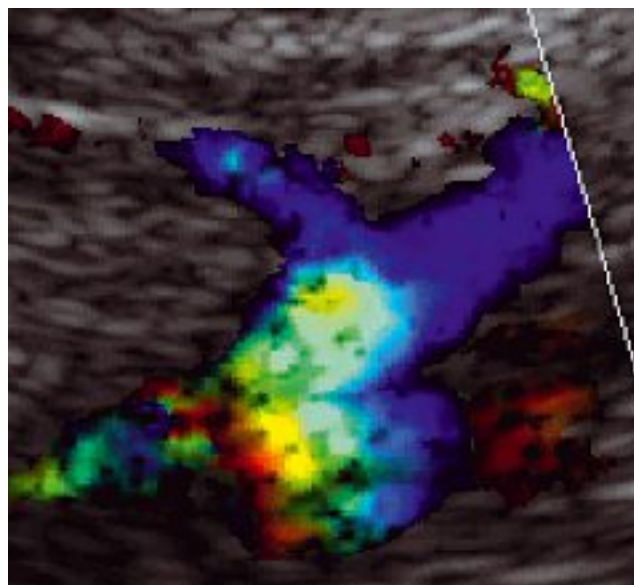


Photo 9. – Segment inter-valvulaire terminal en décubitus dorsal de la grande veine saphène en mode B-Flow couleur BFi

une même couleur, de même intensité, quels que soient le sens et la vitesse de déplacement des éléments mobiles, avec une excellente sensibilité (Photo 10).

C'est le B-Flow « énergie » par analogie au Doppler énergie : B-Flow c.

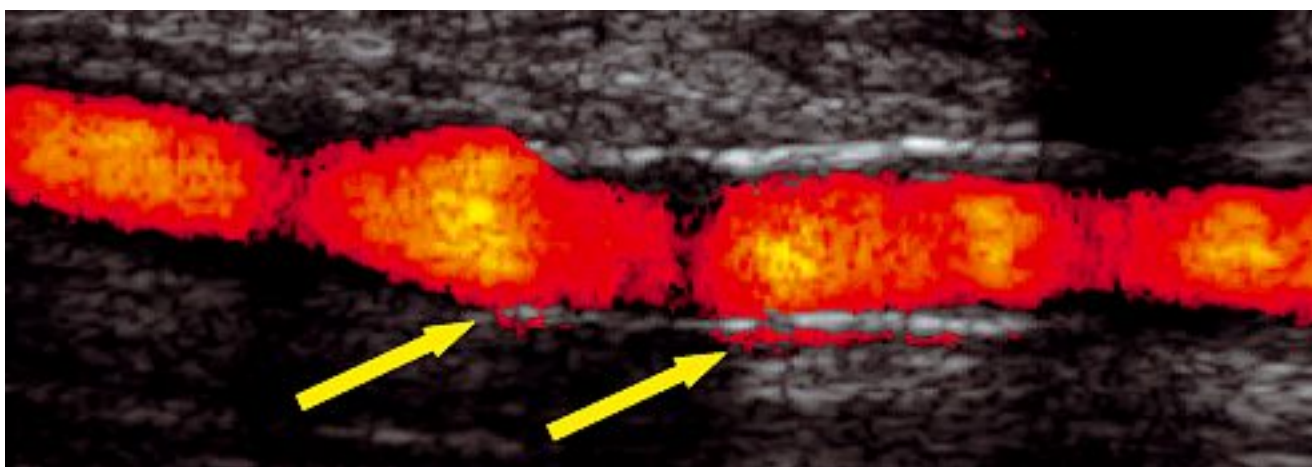


Photo 10. – Discret défaut d'impaction d'un Stent correcteur d'une sténose sur l'anastomose entre un pont prothétique et un pont veineux. Très fin chenal circulant postérieur. Aucun débordement couleur n'est possible (à l'inverse du Doppler couleur ou énergie : « overpainting »)

CONCLUSION

Les explorations veineuses superficielles bénéficient de l'amélioration de toutes ces technologies nouvelles que sont le X CROSS BEAM et le SRI pour l'échographie et le B-Flow « couleur » et « énergie » pour l'exploration des flux en mode échographique dynamique. Les flux peuvent être étudiés avec une excellente résolution spatiale, sans débordement sur les parois vasculaires, en étudiant les structures mobiles en elles-mêmes, leur sens de circulation (BFi) en même temps que les structures pariétales et endoluminales (valvule, piliers, thrombi). Les images obtenues ne sont plus la résultante d'un choix entre l'échographie et le Doppler mais la visualisation en un même temps des flux et des structures environnantes.

L'apparition de ces nouvelles technologies remet en question nos habitudes quotidiennes et notre approche de la physiopathologie veineuse.

RÉFÉRENCES

- 1 Wagner R.F., Insana M.F., Smith S.W. Fundamental correlation lengths of coherent speckle in medical ultrasound images. *IEEE Trans Ultrason. Ferroelect. Freq Contr.* 1998 ; 35 : N° 1 janv.
- 2 Loupas T., McDicken W.N., Allan P.L. An adaptative weighted median filter for speckle suppression in medical ultrasound images. *IEEE Trans. Ultrason. Circuits Syst* 1989 ; 36 : 129-35.
- 3 Donoho D.L. De Noising by soft-thresholding. *IEEE Trans. Inform Theory* May 1995 ; 41 : 613-27.
- 4 Yan Y.W., Shung. Ultrasonic backscatter flowing whole blood : dependance on shear rate and hematocrit. *J Acoust Soc Am* 1988 ; 84 : 52-8.
- 5 Chiao R. B-mode blood flow imaging. *J Acoust Soc America* 2001-05-01 ; 109 (5) : 2360.
- 6 Henri P., Tranquart F. Imagerie ultrasonore du sang circulant par le mode B-Flow. *J Radiologie* 2000 Apr ; 81 (4) : 465-7.
- 7 Weskott H.P. Blood flow imaging within small tubes : B-Flow in comparison to color, power, pulse wave Doppler and CT : a phantom study. *Radiology* 2000 Nov ; ss, 394-5.
- 8 Siegel B., Machi J., Beitler J.C., Justin J.R., Coelho J.C.U. Variable ultrasound echogenicity in flowing blood. *Science* 1982 ; 218 : 1321-3.
- 9 Weskott H.P., B-Flow : a new method for detecting blood flow. *Ultraschall Med* 2000 ; 21 : 59-65.
- 10 Petitjeans P., Bottausci F. Structures tourbillonnaires étirées : les filaments de vorticit . UMR CNRS 7636.
- 11 Pieri A., Vannuzzi A., Duranti A. R le central de la valvule pr -ostiale de la saph ne interne dans la g n se des varices tronculaires des membres inf rieurs. *Phl bologie* 1995 ; 48 : 227-37.
- 12 Lesmasle P., Uhl J.F. Lefevre-Vilardebo M., Baud J.M., Gillot C. Veines lympho-ganglionnaires inguinales. Aspects anatomiques et  chographiques. Cons quences sur la d finition de la n og n se. *Phl bologie* 1999 ; 52 : 263-8.
- 13 Vin F., Lesmasle P., Lefebvre-Vilardebo M., Uhl J.F. Niveau de reflux de la veine grande saph ne. Indications th rapeutiques. *Phl bologie* 2004 ; 57 : 255-9.
- 14 Gillot C. Atlas anatomique des dispositifs veineux superficiels des membres inf rieurs.  ditions Phl bologiques Fran aises.

E. BLIN

Je dois dire qu'étant d'une génération un peu plus récente en phlébologie, je suis très heureux de revoir dans les références un certain nombre de nos maîtres. Je dois dire aussi, comme Michel Schadeck, que malgré cette débauche de technologies qui dans la pratique quotidienne sont difficilement accessibles au commun des mortels, l'examen clinique, l'expérience et comme le dit le docteur Schadeck l'encéphale au bout de l'index restent des éléments fondamentaux. J'en veux croire pour preuve que lorsque je me blesse le bout du doigt et je porte un sparadrap, j'ai beaucoup de mal à examiner mes patients.

Alors, en ce qui concerne les nouvelles technologies, il est certain qu'il va y avoir des évolutions, mais je suis toujours dubitatif du fait de la difficulté pour le commun des angiologues à accéder en pratique quotidienne à ces explorations.

V. CRÉBASSA

La totalité des images que j'ai réalisées sont faites dans un cabinet de ville avec un appareil que l'on trouve sur le marché très facilement. Mais je reste entièrement d'accord avec vous sur l'importance de l'examen clinique.