

# TRAITEMENT CHIRURGICAL de l'INSUFFISANCE VEINEUSE CHRONIQUE par STRIPPING de la VEINE GRANDE SAPHÈNE sans CROSSECTOMIE : RÉSULTATS CLINIQUES et HÉMODYNAMIQUES

## GREAT SAPHENOUS VEIN STRIPPING with PRESERVATION of SAPHENOUS-FEMORAL JUNCTION : HEMODYNAMIC and CLINICAL RESULTS

P. PITTALUGA, S. CHASTANET

### R É S U M É

**Introduction :** L'apparition des techniques endoveineuses (radio-fréquence, laser endoveineux) a remis en cause le dogme de la suppression de la jonction saphène pour le traitement des varices. Cette attitude semble justifiée devant les bons résultats à moyen terme de ces techniques sur l'hémodynamique de la crosse laissée en place et le taux de néovascularisation.

Cependant, la crossectomie est encore largement associée au stripping lorsqu'une procédure chirurgicale traditionnelle est pratiquée. Il est donc légitime d'évaluer l'intérêt d'éviter la crossectomie lors de la réalisation d'un stripping chirurgical.

**But :** Évaluation des résultats cliniques et hémodynamiques du traitement chirurgical de l'incontinence ostiale et tronculaire de la veine grande saphène après stripping sans crossectomie.

**Matériel et méthode :** Étude rétrospective de patients opérés pour des varices avec incontinence ostio-tronculaire de la veine grande saphène, traités par stripping avec ligature proximale au niveau de la première collatérale de la crosse saphène, sans dissection de la crosse.

**Résultats :** Cent quatre-vingt-quinze membres inférieurs (MI) ont été opérés chez 151 patients (128 femmes, 25 hommes), d'un âge moyen de 56,8 ans (22-88 ans). Les MI opérés étaient symptomatiques dans 61,8 % des cas et leur répartition selon la classe C de la CEAP était la suivante : C1 1,5 %, C2 82,1 %, C3 6,7 %, C4-C6 9,7 %. L'exploration écho-Doppler préopératoire montrait une incontinence de la valve terminale dans tous les cas et un diamètre moyen de la jonction saphéno-fémorale de 9,5 mm (4,7-17 mm).

En postopératoire, une thrombose du moignon de la crosse laissée en place avec extension à la veine fémorale et embolie pulmonaire à J30, sans séquelles, a été observée dans un cas.

Cent douze MI ont été revus au-delà du premier mois postopératoire avec un recul moyen de 24,4 mois. Au cours de ce suivi, le contrôle écho-Doppler montrait la persistance d'un reflux au niveau de la crosse laissée en place dans seulement 2 cas (1,8 %). Un seul cas d'aspect de néovascularisation (0,9 %) était observé au niveau de la zone de ligature sous la crosse. Une récurrence clinique de varices était observée dans 7 cas (6,3 %), mais en relation avec la persistance d'un reflux inguinal dans seulement un cas. Le taux de MI classé C0 ou C1 selon la CEAP était de

### S U M M A R Y

**Background :** Radio frequency and laser vein treatment which entail preservation of the saphenous junction have called into question the dogma of junctional ablation. Nevertheless, junctional ablation is still done when saphenous vein stripping is chosen for varicose vein treatment. The purpose of this study was to evaluate results after stripping procedures in which the sapheno-femoral junction was preserved.

**Methods :** Limbs treated for varicose veins by surgical stripping of the great saphenous vein and preservation of the sapheno-femoral junction were studied. All limbs had a pre-operative duplex examination and showed junctional and truncal incompetence of the great saphenous vein. Periodic post-operative standing duplex ultrasound and clinical examinations were carried out, results were recorded and analyzed retrospectively.

**Results :** A total of 195 lower limbs were operated on in 151 patients, 128 women, and 25 men, aged from 22 to 88 years (mean age 56,8). The pre-operative diameter of the sapheno-femoral junction ranged from 4,7 to 17 mm (mean 9,5 mm). The pre-operative CEAP class distribution was C1 1,5 %, C2 82,1 %, C3 6,7 % and C4-C6 9,7 %. Pre-operative symptoms were present in 61,8 % of cases.

Post-operative thrombosis of the sapheno-femoral junction was observed in one case with an extension to the deep femoral vein and pulmonary embolisation at 1 month. Recovery was complete. At a mean of 24,4 months postoperatively (8 to 34,8 months) persistent sapheno-femoral reflux was observed in only 2 cases (1,8 %) and a sapheno-femoral neovascularization in 1 case (0,9 %). Recurrence of varicose veins appeared in 7 cases (6,3 %) but in conjunction with sapheno-femoral reflux in only 1 case. Post-treatment 83,9 % of limbs were converted to CEAP clinical class 0 to 1 and significant symptom improvement was observed in 91,3 % of cases with an aesthetic benefit in 95,5 %.

**Conclusion :** Preservation of the saphenous-femoral junction during saphenous stripping gave good results at mid-term follow-up with regard to hemodynamics, neovascularisation, varicose vein recurrence, improvement of symptoms and aesthetic appearance.

83,9%. Il existait une amélioration fonctionnelle dans 91,3% des cas et un bénéfice esthétique dans 95,5% des cas.

**Conclusion :** Nos résultats confirment l'intérêt de la conservation de la jonction saphéno-fémorale lors de la suppression de la veine saphène, avec un drainage veineux physiologique de la région inguinale, un faible taux de néovascularisation et de récurrence variqueuse à moyen terme. D'autres études devront confirmer ces données, en particulier sur le risque de thrombose postopératoire de la jonction saphéno-fémorale et sur les résultats à plus long terme.

**Mots-clés :** varices, jonction saphéno-fémorale, crossectomie, stripping.

**Keywords :** varicose vein, sapheno-femoral junction, crossectomy, high-ligation, stripping.

## INTRODUCTION

Il a été établi qu'en présence d'un reflux de la veine grande saphène (VGS), la valvule ostiale était souvent continente. La fréquence d'un reflux sous-ostial ou tronculaire plus distal est évaluée autour de 50% dans la littérature [1-6].

Les traitements endoveineux du reflux de la VGS ont remis en cause le principe de la crossectomie au ras de la veine profonde, laissant en place les jonctions saphéno-fémorales (JSF) en amont de la valvule préostiale [7, 8]. Les résultats des techniques endoveineuses montrent que la fréquence de JSF refluentes à moyen terme ne dépasse pas 15%, avec un drainage antérograde des collatérales de la JSF vers la veine profonde dans 85 à 100% des cas [9-11].

Pour autant, lorsque l'ablation chirurgicale de la VGS est pratiquée par stripping, la crossectomie reste la règle. Depuis octobre 2003, au vu des résultats des traitements endoveineux, nous ne pratiquons plus de crossectomie lors d'un stripping chirurgical de la VGS, y compris en présence d'un reflux ostial. Le but de ce travail est d'évaluer les résultats hémodynamiques et cliniques de cette nouvelle approche.

## MATÉRIEL ET MÉTHODES

### Données étudiées

Nous avons revu tous les dossiers des patients chez qui un stripping de la VGS a été réalisé à partir d'octobre 2003. Les données cliniques et hémodynamiques préopératoires ont été colligées, ainsi que les informations recueillies au cours du suivi de ces patients.

A chaque consultation, les signes ont été classifiés selon le stade de la CEAP et la présence de symptômes évoquant une insuffisance veineuse chronique (IVC) ont été recherchés (douleurs, lourdeurs, pesanteur, impatiences, crampes nocturnes, prurit, œdème, phlébalgies).

A J8, la prise d'antalgiques a été évaluée et la surface des ecchymoses et des hématomes a été mesurée.

Un écho-Doppler a été pratiqué systématiquement en préopératoire et au cours du suivi, à 1 mois,

6 mois, puis une fois par an. La recherche d'un reflux dans la VGS était effectuée par une manœuvre de chasse veineuse avec compression du mollet, et la recherche d'un reflux au niveau des JSF était également effectuée par la manœuvre de Valsalva. Le reflux était considéré comme pathologique si sa durée dépassait 0,5 seconde.

### Critères d'exclusion

Nous avons exclu les dossiers ne comportant pas un écho-Doppler ou un compte rendu opératoire détaillés et les cas où une crossectomie avait été associée au stripping de la VGS.

### Analyse statistique

Les comparaisons bivariées qualitatives ont utilisé le test du Chi<sup>2</sup> et les comparaisons de moyennes le test de Student. Le degré de significativité de toutes les comparaisons a été fixé à 5%.

## RÉSULTATS

### Population étudiée (Tableaux I et II)

Nombre de membres inférieurs	195	
Nombre de patients	151	
Femmes	126	83,4%
Age moyen (ans)	59,8	(22-88)
C0-C1	3	1,5%
C2	160	82,1%
C3	13	6,7%
C4-C5-C6	19	9,7%
Total	195	100%
Symptomatiques	157	80,5%
Asymptomatiques	38	19,5%
Total	195	100%

Tableau I. – Caractéristiques de la population opérée par stripping de la veine grande saphène et conservation de la jonction saphéno-fémorale entre octobre 2003 et juin 2006

Valvule ostiale continente	38	19,5 %
Valvule ostiale incontinente	157	80,5 %
Diamètre JSF moyen (mm)	9,5	(5-17)

Tableau II. – Exploration hémodynamique de la jonction saphéno-fémorale (JSF) par écho-Doppler des 195 membres inférieurs opérés

D'octobre 2003 à juin 2006, 975 membres inférieurs (MI) ont été opérés pour des varices avec un reflux de la VGS, dont 195 strippings de la VGS avec conservation de la JSF, réalisés chez 151 patients (126 femmes et 51 hommes) de 59,8 ans de moyenne d'âge (22 à 88 ans).

La répartition préopératoire selon la classe C de la CEAP de ces 195 MI était la suivante : 3 membres inférieurs (MI) étaient classés C0 ou C1 (1,5%), 160 C2 (82,1%), 13 C3 (6,7%) et 19 de C4 à C6 (9,7%). Cent cinquante-sept patients (80,5%) présentaient des symptômes évoquant une IVC, alors que 38 patients (19,5%) étaient asymptomatiques.

L'exploration écho-Doppler préopératoire retrouvait un reflux de la GVS dans tous les cas, avec une valvule ostiale (VO) incontinente dans 157 cas (80,5%), alors que le reflux était sous-ostial dans 38 cas (19,5%). Le diamètre préopératoire moyen de la JSF était de 9,5 mm (5 à 17 mm).

### Gestes réalisés (Tableau III)

La ligature de la VGS a été effectuée par un court abord inguinal, en amont de la dernière collatérale descendante de la crosse, qui était dans l'immense majorité des cas identifiée comme la collatérale antérieure de cuisse de la VGS (193 fois sur 195). Un stripping long jusqu'à la malléole interne a été réalisé 87 fois (44,6%), le nombre moyen de phlébectomies réalisées était de 39,7 (0 à 87) pour un temps moyen d'intervention de 79,2 minutes (30 à 125 minutes). Toutes les interventions ont été unilatérales, réalisées sous anesthésie locale tumescente, en ambulatoire 194 fois sur 195, avec une durée moyenne d'hospitalisation de 4 heures. Un traitement par HBPM à dose préventive a été mis en place dans 15 cas (7,7%).

Stripping long	87	44,6 %
Nombre moyen de phlébectomies	39,7	(0-87)
Durée moyenne de l'intervention (mn)	79,2	(30-125)
Anesthésie locale tumescente	195	100 %
Hospitalisation ambulatoire (moy. 4 h)	194	99,5 %
Prescription HBPM préventive postop.	15	7,7 %

Tableau III. – Gestes réalisés au cours des 195 strippings de la veine grande saphène avec conservation de la jonction saphéno-fémorale

### Suivi immédiat

Tous les patients ont été revus à J8. On notait la présence d'ecchymoses sur le MI opéré dans 101 cas (51,8%) d'une surface moyenne de 9,15 cm<sup>2</sup> et la présence d'hématomes dans 23 cas (11,8%) d'une surface moyenne de 13,5 cm<sup>2</sup>. Dans 159 cas (81,5%) aucun antalgique n'a été pris jusqu'à J8. Un arrêt de travail a été prescrit dans 71 cas, d'une durée moyenne de 4,5 jours (Tableau IV).

Ecchymoses à J8	101	51,8 %
Surface moyenne (cm <sup>2</sup> )	9,15	
Hématomes à J8	23	11,8 %
Surface moyenne (cm <sup>2</sup> )	13,5	
Prise antalgiques à J8	76	38,9 %
Prise moyenne (nb de comprimés)	3,2	
Arrêt de travail (121 actifs)	71	58,7 %
Durée moyenne (nb de jours)	4,5	

Tableau IV. – Suites postopératoires immédiates après les 195 strippings de la veine grande saphène avec conservation de la jonction saphéno-fémorale

Une complication postopératoire a été observée dans 2 cas :

- une thrombose de la JSF laissée en place, avec extension à la veine fémorale et embolie pulmonaire diagnostiquée à J30, chez une jeune femme de 37 ans avec une JSF de 16 mm de diamètre. Il s'agissait d'une embolie pulmonaire modérée ayant nécessité une hospitalisation de 6 jours avec un traitement par héparine et un relais AVK immédiat poursuivi 6 mois. Une thrombophilie par mutation du facteur V de Leiden a été diagnostiquée par la suite. La patiente n'a présenté aucune séquelle clinique ou écho-Doppler ;

- une infection cutanée sur micro-incision au tiers moyen de jambe.

Aucune autre complication en particulier inguinale n'a été observée.

### Suivi au-delà d'un an

Cent douze MI ont été revus au-delà de la 1<sup>ère</sup> année postopératoire avec un délai moyen de suivi de 24,4 mois (12 à 37 mois). Tous les MI ont été contrôlés par une exploration écho-Doppler qui retrouvait un reflux au niveau de la JSF dans 2 cas (1,8%) (Tableau V). Ce reflux était en relation avec une néo-

Flux rétrograde	2	1,8 %
Flux antérograde	119	98,2 %

Tableau V. – État hémodynamique de la JSF après stripping de la veine grande saphène et conservation de la jonction saphéno-fémorale chez les 112 MI suivis au-delà d'un an (suivi moyen 24,4 mois)

vascularisation inguinale dans un cas et avec un reflux dans la collatérale antérieure de cuisse de la grande saphène dans un autre cas. De plus un cas de néovascularisation inguinale a été observé, sans relation avec un reflux dans la JSF ou dans un axe veineux sous-jacent. Le diamètre moyen de la JSF à plus d'un an de suivi était de 5,4 mm, significativement diminué par rapport au diamètre moyen préopératoire des 112 MI suivis (9,7 mm,  $p < 0,05$ ) (Tableau VI).

Préopératoire (mm)	9,7	(4,7-17)	$p < 0,0001$
Postopératoire (mm)	5,4	(2,6-9,4)	

Tableau VI. – Diamètre moyen pré et postopératoire après stripping de la veine grande saphène et conservation de la jonction saphéno-fémorale chez les 112 MI suivis au-delà d'un an (suivi moyen 24,4 mois)

D'un point de vue clinique, la classification CEAP pour ces 112 MI suivis plus d'un an était la suivante : CO-C1 dans 94 cas (83,9%), C2 dans 7 cas (6,3%), C3 dans 2 cas (1,8%) et C4 à C6 dans 9 cas (8%) (Fig. 1). Par ailleurs il existait une amélioration très nette ou une disparition des symptômes dans 98 cas (97,5%) et un bénéfice esthétique dans 106 cas (94,6%).

Une récurrence clinique selon la définition REVAS [12] a été observée dans 7 cas (6,3%), un seul était en relation avec un reflux de la JSF à travers la collatérale antérieure de cuisse de la VGS (diagnostiquée à 6 mois postopératoires), les 6 autres étant des récurrences distales sans rapport avec la JSF. Deux récurrences ont été traitées par une nouvelle phlébectomie sans reprise inguinale (à 26 et 32 mois), trois ont été traitées par écho-sclérose à la mousse (à 25, 30 et 31 mois) et aucun traitement n'a été pratiqué dans les deux cas restants.

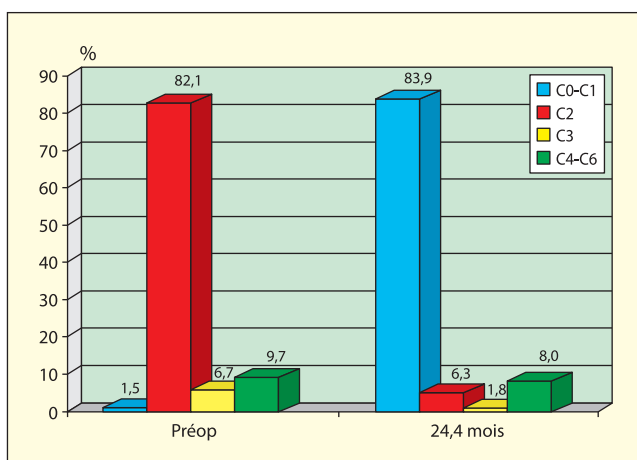


Fig. 1. – Classification CEAP des 121 membres inférieurs opérés par stripping de la veine grande saphène et conservation de la jonction saphéno-fémorale suivis au-delà d'un an (suivi moyen 24,4 mois)

## DISCUSSION

La population opérée dans cette étude présentait une varicose évoluée puisqu'elle a nécessité un stripping de la VGS, ce qui ne représente que 20% des varices opérées durant la même période de notre activité. D'ailleurs, la plupart des patients présentaient des symptômes et un reflux au niveau de la JSF était observé dans 80,5% des cas, alors que ce taux est habituellement de 50% dans la littérature en présence d'un reflux saphène [1-6]. De fait, les gestes chirurgicaux réalisés ont été relativement extensifs : stripping long dans près de la moitié des cas, avec une moyenne de 40 phlébectomies associées, et 80 minutes de durée moyenne d'intervention. Pour autant dans notre étude, l'absence de reflux au niveau de la JSF conservée a été observée dans 98,2% des cas avec un suivi moyen de 24,4 mois. Ces résultats sont au moins comparables voire supérieurs aux données publiées avec 2 ans de recul après traitement endoveineux par radiofréquence, où l'absence de reflux au niveau de la JSF varie de 80 à 90% [8-11]. Avec le même recul de 2 ans, les publications concernant le laser endoveineux font état d'une absence de reflux au niveau de la JSF dans 93 à 97% des cas [13, 14]. Au vu de ces résultats, on peut se demander si la réalisation d'un stripping chirurgical associée à des phlébectomies extensives n'améliorent pas l'hémodynamique sur la JSF laissée en place, du fait de l'impossibilité de reperméabilisation de la VGS et peut-être surtout de l'ablation du réservoir variqueux. Dans notre série, un des deux cas de reflux persistant au niveau de la JSF était en rapport avec une insuffisance de la collatérale antérieure de la VGS, apparue précocement, probablement liée à l'exérèse insuffisante de la varicose crurale. L'intérêt hémodynamique de l'ablation du réservoir variqueux a été évoqué dans la littérature [15]. Cependant, certaines publications [16, 17] montrent que le traitement des varices n'a aucune importance pour le résultat, une fois le traitement endoveineux de la VGS réalisé, mais ces séries n'ont qu'un recul à court terme et comportent un nombre important de gestes secondaires visant à traiter le réservoir variqueux.

Malgré la réalisation d'un abord inguinal, le taux de néovascularisation inguinale à 2 ans est très faible dans notre série (1,8% à 2 ans). Ce chiffre n'est pas supérieur aux chiffres observés après traitement endoveineux où le taux de néovascularisation varie de 0 à 2,8% [8-11], et il est très inférieur aux séries chirurgicales traditionnelles avec crossectomie élargie avec des taux de 20 à 53% [18-20]. Il semble bien que la préservation du drainage veineux superficiel abdominal et périméal par l'absence de dissection de la JSF et de section des collatérales permette d'éviter une néovascularisation. La réalisation d'un abord inguinal limité sans dissection de la JSF ne semble donc pas entraîner plus de néovascularisations puisqu'elle n'empêche pas le drainage des collatérales de la JSF vers la veine fémorale.

Le taux de récurrence clinique que nous avons observé (6,3%) est à comparer aux séries de strippings asso-



ciés à une crossectomie traditionnelle élargie où les chiffres varient de 10 à 25% à 2 ans [18, 21]. Notre taux de récurrences est d'ailleurs meilleur que ceux observés après traitement endoveineux avec une durée de suivi identique, où l'on rapporte entre 12 et 15% de récurrences cliniques [9-11]. Il est difficile de comparer les différentes séries car l'importance de la varicose préopératoire et l'étendue de la résection du réservoir variqueux n'y sont jamais mentionnées. Ces éléments sont pourtant probablement essentiels pour le risque de récurrence après un traitement de première intention. D'ailleurs, dans notre étude, la récurrence clinique était indépendante d'un reflux de la JSF dans 6 cas sur 7, tout comme l'oblitération de la veine saphène n'empêche pas la récurrence dans les séries de traitements endoveineux [9-11]. Ces observations vont dans le sens d'un développement de la maladie variqueuse à partir du réseau veineux superficiel distal, de plus en plus évoqué dans la littérature [3-6, 22], en opposition à la description traditionnelle de l'évolution descendante à partir des jonctions et des axes saphènes [23, 24].

Notre série chirurgicale présentait des suites très simples, autant pour ce qui concerne les ecchymoses (absence dans 48,2% des cas), les hématomes (absence dans 88,2% des cas) que la douleur postopératoire (aucune prise d'antalgiques dans 68,1% des cas) et l'arrêt de travail (4,5 jours en moyenne). Ces données sont semblables à celles qui sont publiées après traitement endoveineux [25, 26]. Nous avons déjà rapporté l'intérêt de l'anesthésie locale

tumescence et de la déambulation immédiate pour le traitement chirurgical des varices [27].

Cependant, nous avons observé une complication postopératoire grave avec une thrombose de la JSF compliquée d'une extension à la veine fémorale et d'une embolie pulmonaire. La thrombose de la JSF avec extension du thrombus à la veine fémorale est rapportée dans la littérature après traitement endoveineux [9, 28-30]. Il faut probablement prendre en compte ce risque de complication potentiellement grave lors de la conservation de la JSF par une prévention ciblée, par HBPM ou par une crossectomie élargie traditionnelle en cas de thrombophilie, d'antécédent de thrombose ou de crosse très dilatée (> 20 mm). Un contrôle écho-Doppler postopératoire précoce (24-48 h) peut également être préconisé pour dépister une complication thromboembolique [30].

Il semble bien que la conservation de la JSF lors du traitement du reflux de la VGS ait un véritable intérêt en raison de la préservation du drainage veineux inguinal.

D'autre part le traitement chirurgical peut rester compétitif face aux techniques endoveineuses si la chirurgie est mini-invasive, réalisée sous anesthésie locale tumescence avec déambulation immédiate. Ceci est surtout vrai si le traitement de la VGS doit s'accompagner de l'exérèse d'une varicose étendue, où l'intérêt d'un traitement endoveineux (par définition limité à l'axe saphène) est plus discutable.

## CONCLUSION

Comme pour les traitements endoveineux, la conservation de la jonction saphéno-fémorale (JSF) a un intérêt lors de l'ablation chirurgicale de la veine saphène, en raison de la préservation du drainage veineux physiologique de la région inguinale, avec un faible taux de néovascularisation et de récurrence variqueuse à moyen terme. De plus, l'ablation chirurgicale peut rester compétitive par rapport aux traitements endoveineux, en termes de simplicité des suites opératoires, si elle est pratiquée sous anesthésie locale tumescence, avec une déambulation immédiate, particulièrement dans le cadre d'une varicose extensive. D'autres études devront évaluer le risque de thrombose postopératoire de la JSF et les résultats hémodynamiques à plus long terme de la même façon que pour les techniques endoveineuses.

## RÉFÉRENCES

- 1 Abu-Own A., Scurr J.H., Coleridge Smith P.D. Saphenous vein reflux without incompetence at the saphenofemoral junction. *Br J Surg* 1994; 81: 1452-4.
- 2 Labropoulos N., Delis K., Nicolaides A.N., Leon M., Ramaswami G. The role of the distribution and anatomic extent of reflux in the development of signs and symptoms in chronic venous insufficiency. *J Vasc Surg* 1996; 23: 504-10.
- 3 Labropoulos N., Giannoukas A.D., Delis K., Mansour M.A., Kang S.S., Nicolaides A.N., Lumley J., Baker W.H. Where does venous reflux start? *J Vasc Surg* 1997; 26: 736-42.
- 4 Labropoulos N., Leon L., Kwon S., Tassiopoulos A., Gonzalez-Fajardo J.A., Kang S.S., Mansour M.A., Littooy F.N. Study of the venous reflux progression. *J Vasc Surg* 2005; 41: 291-5.
- 5 Engelhorn C.A., Engelhorn A.L., Cassou M.F., Salles-Cunha S.X. Patterns of saphenous reflux in women with primary varicose veins. *J Vasc Surg* 2005; 41: 645-51.
- 6 Pittaluga P., Chastanet S., Réa B., Barbe R., Guex J.J., Locret T. Corrélation entre l'âge, les signes et symptômes de l'insuffisance veineuse superficielle et les résultats de l'exploration écho-Doppler. *Phlébologie* 2006; 59: 149-56.
- 7 Guex J.J., Min R.J., Pittaluga P. Traitement de l'insuffisance veineuse de la grande saphène par laser endoveineux : technique et indication. *Phlébologie* 2002; 55: 239-43.
- 8 Pichot O., Kabnick L.S., Creton D., Merchant R.F., Schuller-Petroviae S., Chandler J.G. Duplex ultrasound scan findings two years after great saphenous vein radiofrequency endovenous obliteration. *J Vasc Surg* 2004; 39: 189-95.
- 9 Merchant R.F., Pichot O. Long-term outcomes of endovenous radiofrequency obliteration of saphenous reflux as a treatment for superficial venous insufficiency. *J Vasc Surg* 2005; 42: 502-9.
- 10 Nicolini P., Closure Group. Treatment of primary varicose veins by endovenous obliteration with the VNUS closure system : results of a prospective multicentre study. *Eur J Vasc Endovasc Surg* 2005; 29: 433-9.
- 11 Creton D., Groupe Closure®. Oblitération tronculaire saphène par le procédé radiofréquence Closure® : résultats à 5 ans de l'étude prospective multicentrique. *Phlébologie* 2006; 59: 67-72.
- 12 Perrin M., Guex J.J., Ruckley C.V., De Palma R.G., Royle J.P., Eklof B., Nicolini P., Jantet G., REVAS Group. Recurrent varices after surgery (REVAS) : a consensus document. *Cardiovascular Surgery* 2000; 8: 233-45.
- 13 Min R.J., Khilnani N., Zimmet S.E. Endovenous laser treatment of saphenous vein reflux : long-term results. *J Vasc Interv Radiol* 2003; 14: 991-6.
- 14 Proebstle T.M., Moehler T., Herdemann S. Reduced recanalization rates of the great saphenous vein after endovenous laser treatment with increased energy dosing : definition of a threshold for the endovenous fluence equivalent. *J Vasc Surg* 2006; 44: 834-9.
- 15 Pittaluga P., Réa B., Barbe R., Guex J.J. ASVAL method : principles and preliminary results. In: Becquemin J.P., Alimi Y.S. and Watelet J., eds. *Updates and controversies in vascular surgery*. Torino : Minerva Medica 2005 : 182-9.
- 16 Monahan D.L. Can phlebectomy be deferred in the treatment of varicose veins? *J Vasc Surg* 2005; 42: 1145-9.
- 17 Welch H.J. Endovenous ablation of the great saphenous vein may avert phlebectomy for branch varicose veins. *J Vasc Surg* 2006; 44: 601-5.
- 18 Jones L., Braithwaite B.D., Selwyn D., Cooke S., Earnshaw J.J. Neovascularisation is the principal cause of varicose vein recurrence : result of a randomised trial of stripping the long saphenous vein. *Eur J Vasc Endovasc Surg* 1996; 12: 442-5.
- 19 van Rij A.M., Jiang P., Solomon C., Christie R.A., Hill G.B. Recurrence after varicose vein surgery : a prospective long-term clinical study with duplex ultrasound scanning and air plethysmography. *J Vasc Surg* 2003; 38: 935-43.
- 20 Perrin M.R., Labropoulos N., Leon L.R. Jr. Presentation of the patient with recurrent varices after surgery (REVAS). *J Vasc Surg* 2006; 43: 327-34.
- 21 Rutgers P.H., Kitslaar P.J. Randomized trial of stripping versus high ligation combined with sclerotherapy in the treatment of the incompetent greater saphenous vein. *Am J Surg* 1994; 168: 311-5.
- 22 Cooper D.G., Hillman-Cooper C.S., Barker S.G., Hollingsworth S.J. Primary varicose veins : the sapheno-femoral junction, distribution of varicosities and patterns of incompetence. *Eur J Vasc Endovasc Surg* 2003; 25: 53-9.
- 23 Trendelenburg F. Ueber die Unterbindung der Vena Saphena magna bei Unterschenkel Varicen. *Beitr Klin Chir* 1890; 7: 195-210.
- 24 Ludbrook J., Beale G. Femoral venous valves in relation to varicose veins. *Lancet* 1962; 1: 79-81.
- 25 de Medeiros C.A., Luccas G.C. Comparison of endovenous treatment with an 810 nm laser versus conventional stripping of the great saphenous vein in patients with primary varicose veins. *Dermatol Surg* 2005; 31: 1685-94.
- 26 Lurie F., Creton D., Eklof B., Kabnick L.S., Kistner R.L., Pichot O., Sessa C., Schuller-Petrovic S. Prospective randomized study of endovenous radiofrequency obliteration (Closure®) versus ligation and vein stripping (EVOLVEs) : two-year follow-up. *Eur J Vasc Endovasc Surg* 2005; 29: 67-73.
- 27 Pittaluga P., Marionneau N., Creton D., Lefebvre-Vilardebo M., Réa B., Sala F., Uhl J.F. Traitement chirurgical des varices des membres inférieurs : approche moderne. *Phlébologie* 2004; 57: 301-7.
- 28 Chandler J.G., Pichot O., Sessa C., Schuller-Petrovic S., Kabnick L.S., Bergan J.J. Treatment of primary insufficiency by endovenous saphenous vein obliteration. *Vascular Surgery* 2000; 38: 201-14.
- 29 Manfrini S., Gasbarro V., Danielsson G., Norgren L., Chandler J.G., Lennox A.F., Zarka Z.A., Nicolaides A.N. Endovenous management of saphenous vein reflux. Endovenous reflux management study group. *J Vasc Surg* 2000; 32: 330-42.
- 30 Puggioni A., Kalra M., Carmo M., Mozes G., Głowiczki P. Endovenous laser therapy and radiofrequency ablation of the great saphenous vein : analysis of early efficacy and complications. *J Vasc Surg* 2005; 42: 488-93.