



La maladie post-thrombotique : la complication oubliée de la thrombose veineuse.

Post-thrombotic syndrome: the forgotten complication of venous thrombosis.

Benigni J.-P., Vin F.

Résumé

La maladie post-thrombotique (MPT) est une complication fréquemment observée après une thrombose veineuse profonde (TVP).

L'incidence cumulée est estimée entre 20 et 50 %.

La survenue de signes et de symptômes d'insuffisance veineuse chronique au niveau d'un membre inférieur chez un patient au décours une TVP caractérise la maladie post-thrombotique.

La MPT a des répercussions importantes sur la qualité de vie des patients et génère des coûts importants pour la collectivité.

En 2015, les choix thérapeutiques de la MPT sont limités.

La prévention de la MPT est donc capitale.

Cet article est une synthèse qui tente de rassembler les connaissances actuelles.

Mots-clés : maladie post-thrombotique, thrombose veineuse profonde, compression, CEAP, score de Villalta.

Summary

The post-thrombotic syndrome (PTS) is the most common chronic complication of deep vein thrombosis (DVT).

The cumulative incidence is estimated at 20-50 %.

PTD is characterized by the occurrence of signs and symptoms of chronic venous insufficiency in a patient's limb after an acute DVT characterizes the PTS.

This condition impairs quality of life in patients and generate substantial burden in France.

In 2015, treatment choices are limited.

Preventing PTD occurrence is finally of major importance.

The present article is a synthesis that represents the basis of actual knowledge.

Keywords: post-thrombotic disease, deep venous thrombosis, compression therapy, CEAP classification, Villalta PTS scale.

Introduction

La thrombose veineuse profonde (TVP) est une affection potentiellement grave liée aux risques d'embolie pulmonaire à court terme et de récurrence à moyen ou long terme [1]. Mais la prise en charge de la TVP à la phase aiguë est maintenant bien codifiée.

Le devenir d'une thrombose veineuse permet finalement de comprendre pourquoi la maladie post-thrombotique est finalement sous-estimée (**Tableau 1**).

Extension	Proximale, distale ou les deux
Embolie	Pulmonaire Paradoxale (AVC)
Recanalisation	Partielle Complète
Occlusion permanente	Fibrose Rétraction pariétale
Récidive	TVP, EP ou les deux
TABLEAU 1 : Devenir potentiel d'une TVP.	

Jean-Patrick Benigni, HIA Begin, 94160 Saint-Mandé, France.

Frédéric Vin, Clinique de la veine, Hôpital américain de Paris, 63, boulevard Victor-Hugo, 92200 Neuilly-sur-Seine, France.

E-mail : benigni.jp@orange.fr

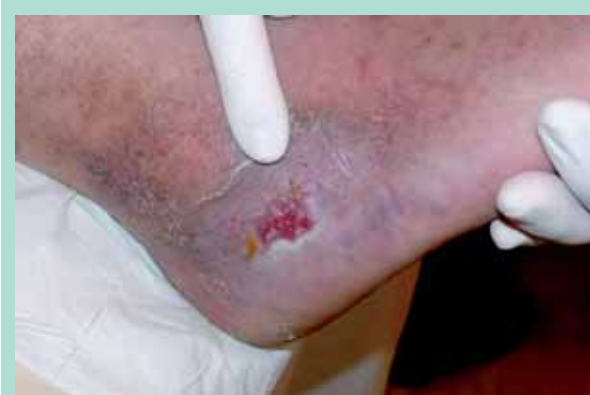

FIGURE 1 : Ulcère post-thrombotique.

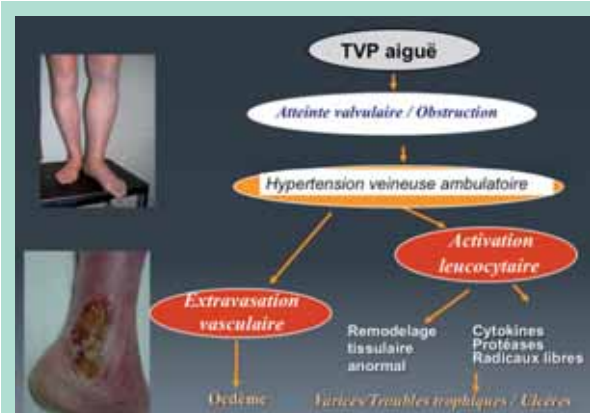


FIGURE 2 : Physiopathologie de la MPT.

Il est classique depuis plusieurs années et sous l'influence d'une classification anglo-saxonne de parler de maladie post-thrombotique plus que de syndrome post-thrombotique [2].

Un syndrome est l'association de signes et de symptômes alors que la maladie est une entité hémodynamique et clinique, conséquence des séquelles de la thrombose.

Les séquelles surviennent chez 20 à 50 % des patients en incidence cumulée.

La sévérité de la maladie post-thrombotique (MPT) est certes variable, mais elle peut être la cause de troubles trophiques majeurs et d'ulcères de jambe (Figure 1).

La majorité des SPT apparaissent dans les deux ans suivant le diagnostic de TVP.

Néanmoins, cette sévérité est également évolutive au fil du temps.

On a montré que le taux d'ulcères veineux continue d'augmenter progressivement au cours des années suivant le diagnostic de TVP avec une incidence cumulée près de 5 % à 10 ans [3].

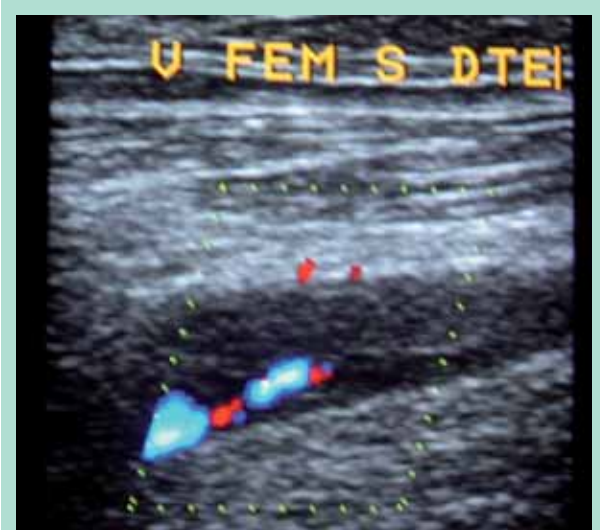

FIGURE 3 : Reperméabilisation partielle de la veine fémorale.

Définition

La MPT regroupe l'ensemble des manifestations cliniques d'insuffisance veineuse chronique (IVC) observées après la survenue d'une TVP à moyen et long terme. Les signes cliniques sont variables d'un patient à l'autre.

Les symptômes décrits sont en général aggravés en fin de journée, en période chaude, lors d'une station debout prolongée.

Plus rarement, les patients peuvent se plaindre d'une **claudication veineuse** à l'effort (tension douloureuse du mollet à la marche) calmée par le repos en position allongée ou la surélévation du membre.

Mécanisme de la maladie post-thrombotique

Le facteur commun est la présence d'une **hypertension veineuse** au niveau des veines des membres inférieurs.

Cette hypothèse de développement d'une MPT (Tableau 1) s'appuie sur l'idée que l'hypertension veineuse se développe en relation avec deux mécanismes principaux : l'obstruction veineuse et l'incontinence valvulaire. Ce mécanisme hypothétique a été rapporté par S. Kahn [4] dans *Blood* en 2009. L'élément le plus important semble être la **persistance de l'obstruction veineuse**.

Il apparaît également que malgré une anticoagulation adéquate, dans de nombreux cas une repermeabilisation partielle, incomplète est constatée (Figure 3). Elle aboutit à un syndrome obstructif.

Cette repermeabilisation incomplète ou la persistance d'une occlusion peuvent conduire à une hypertension veineuse et au développement d'une circulation collatérale (vicariance) (Figure 4).

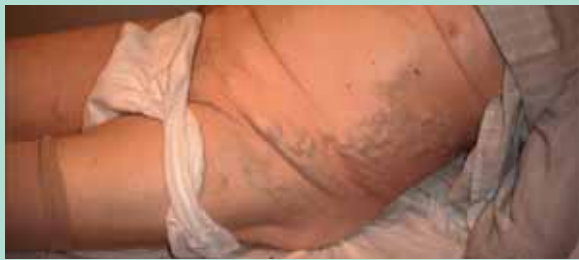

FIGURE 4 : Exemple de MPT avec circulation collatérale après occlusion thrombotique de la veine cave inférieure.

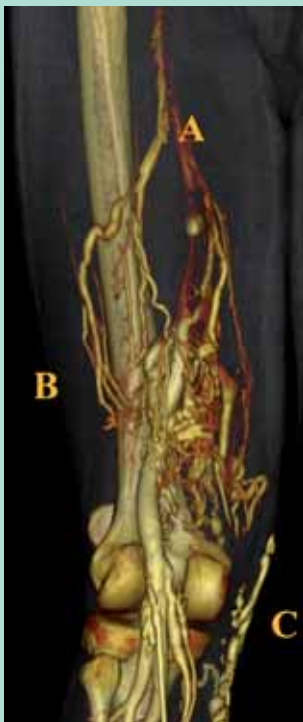

FIGURE 5 : Scanner tridimensionnel d'une maladie post-thrombotique avec en A : occlusion de la veine fémorale après TVP ; B : circulation de suppléance (vicariance) ; C : dilatation des veines distales.

Parallèlement, la formation du thrombus peut endommager les valvules avec une cicatrice fibreuse.

Selon l'auteur, la formation du thrombus induit une sécrétion de facteurs inflammatoires responsables du remodelage vasculaire, des troubles trophiques et des ulcères.

Pour qu'il y ait hyperpression veineuse cependant, il faut que le thrombus soit présent au moins jusqu'au niveau poplité ou à un niveau plus proximal (**Figure 5**).

Une thrombose gastrocnémienne, à notre connaissance, ne provoque pas de maladie post-thrombotique car les circuits de suppléance sont nombreux et l'hyperpression créée par la thrombose est faible.

Symptômes	Absent	Léger	Modéré	Sévère
Douleurs	0	1	2	3
Crampes	0	1	2	3
Lourdeurs	0	1	2	3
Paresthésies	0	1	2	3
Prurit	0	1	2	3
Signes				
Œdème pré-tibial	0	1	2	3
Induration cutanée	0	1	2	3
Dermite ocre	0	1	2	3
Rougeur	0	1	2	3
Varices	0	1	2	3
Douleurs à la compression du mollet	0	1	2	3
Ulcère veineux	Absent			Présent

TABLEAU 2 : Score de Villalta. Score de 0-4 points : pas de SPT ; 5-9 points : MPT léger ; 10-14 points : MPT modéré ; 15 et + : ou présence d'un ulcère MPT sévère.

Les outils de diagnostic clinique

La MPT est un diagnostic difficile à poser avec certitude. De plus, dans un certain nombre de cas, l'épisode thrombotique primitif est ignoré. Le diagnostic n'a pas été porté ou le patient n'a pas consulté, ce qui peut paraître surprenant actuellement étant donné l'accessibilité aux soins en France.

Des scores cliniques aident au diagnostic de MPT et permettent d'évaluer sa sévérité. Le score de Villalta (**Tableau 2**) est le score reconnu et le seul à devoir être utilisé en pratique clinique. Notons toutefois que le **score de Villalta** ne prend pas en compte la **claudication veineuse**, symptôme évocateur du SPT.

La **classification CEAP** permet d'apprécier le stade de la maladie et n'est pas un score de gravité (**Figure 6**, **Figure 7**, **Figure 8** et **Figure 9**).

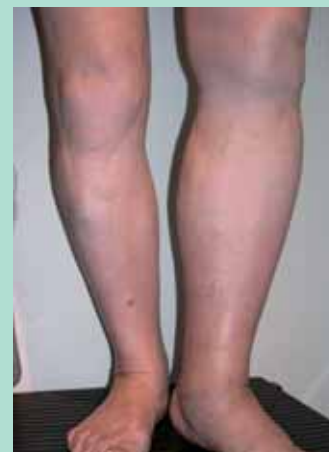

FIGURE 6 : Stade C3 de la classification CEAP.

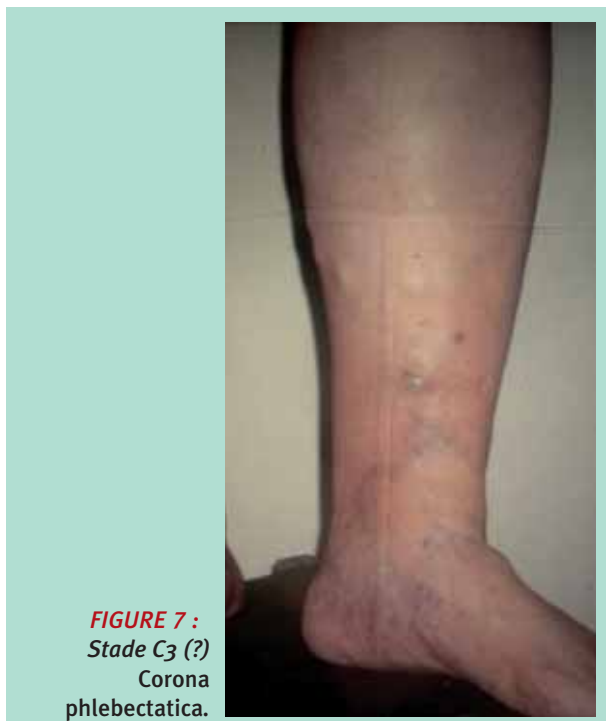

FIGURE 7 :
Stade C₃ (?)
Corona
phlebectatica.

C'est une classification descriptive (clinique-étiologique-anatomique et physiopathologique).

Le MPT montré sur la **Figure 5** et la **Figure 8** pourrait par exemple être classé : C_{4b} s Es Ap,d Pr+o N₃.

Enfin, après plusieurs années d'évolution, on peut parfois observer des **phlébolithes** qui correspondent à des calcifications des lésions veineuses.

Le recul évolutif nécessaire entre le diagnostic de TVP et le moment à partir duquel on parlera de MPT reste controversé et varie de trois à quatre mois pour certains à plusieurs années pour d'autres.

La place des examens complémentaires

- **L'écho-Doppler veineux** est un examen couramment réalisé chez tout patient consultant pour une maladie veineuse chronique, il peut révéler des anomalies témoignant de la TVP antérieure (épaississement pariétal, cicatrices ou synéchies endoluminales, reflux veineux profond) lorsque l'épisode thrombotique initial n'est pas connu.

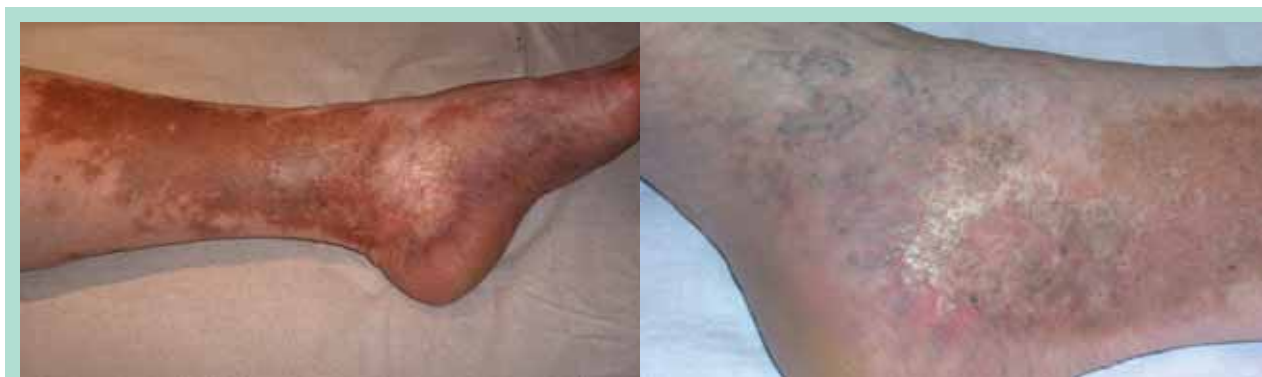

FIGURE 8 : Stade C_{4a} et b de la classification CEAP.

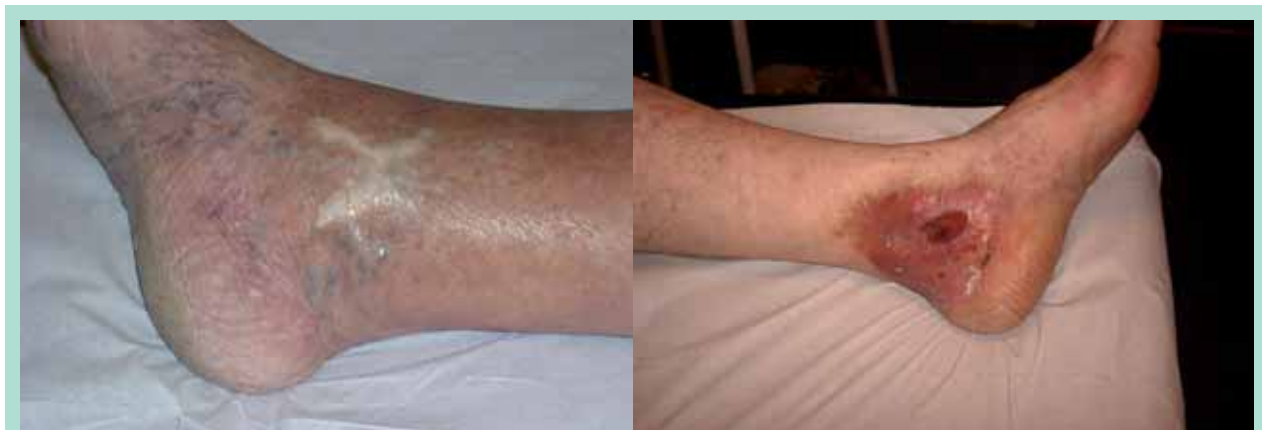

FIGURE 9 : Stades C₅ et C₆ de la classification CEAP.

Il reste l'investigation de choix et permet d'identifier le reflux, de localiser la topographie d'une occlusion, les perforantes incontinentes et les veines vicariantes. Il doit être le plus complet possible avec l'examen des veines abdominopelviennes. Il procure une base de données utiles sur la présence ou non d'une occlusion et/ou d'un reflux du système veineux profond.

Il est indispensable pour déterminer le rôle des suppléances profondes et superficielles. Il peut éventuellement être utile pour discuter les options thérapeutiques possibles ou l'utilité d'un traitement respectant les veines vicariantes.

- **La pléthysmographie à air** n'est guère utilisée en France mais elle seule permet de quantifier l'IVC. Il est regrettable que cette exploration ne soit pas plus largement répandue.
- **Le scanner tridimensionnel** est le dernier recours pour visualiser avec précision les obstructions, les dilatations des veines distales et les veines vicariantes (**Figure 5**).

Les facteurs de risque de développer une MPT

En dépit d'un traitement anticoagulant bien conduit, 50% des patients environ présentant une TVP vont développer une MPT. Celle-ci sera sévère chez près de 20% de ces patients. Bien qu'il ne soit pas possible de prédire le développement d'une MPT chez un patient, des facteurs prédictifs ont été identifiés. Ils sont à rechercher au cours de l'évolution de la phase aiguë de la TVP [5]. Mais, contrairement à ce que l'on pourrait penser, la littérature apporte peu de données concernant les facteurs de risque. Les publications apportent divers éléments.

- **Lors de la survenue d'une TVP :**

Lors un premier épisode thrombotique, les **obèses**, les patients avec une **thrombose proximale**, ceux avec des **varices** et la **persistance d'une augmentation [9] des D-dimères** ont un risque augmenté de développer une MPT [8, 10].
- **Au cours du suivi**, les facteurs suivants augmentent les risques de développer une MPT :
 - **une récurrence homolatérale d'une TVP** (troubles trophiques ou un ulcère [6, 7, 9]) ;
 - **une thrombose proximale** affectant également les **veines du mollet** [11] ;
 - la **non-résolution des signes et des symptômes** [12] un mois après le diagnostic ;
 - **une anticoagulation initiale non optimale** [13].

Paradoxalement, la durée de l'anticoagulation au-delà de 3 mois, l'existence d'une thrombophilie ne semblent pas être associées avec la survenue d'une MPT.

Il convient donc d'être particulièrement vigilant sur l'efficacité de l'anticoagulation. La prévention après récurrence de TVP homolatérale par une anticoagulation bien équilibrée et de durée optimale est très importante, car il s'agit d'un des facteurs de risque majeurs de survenue d'une MPT.

Quels sont les traitements disponibles ?

- **Les traitements de la MPT sont limités** et il n'existe pas de traitement curatif. Ils reposent sur la compression élastique et les traitements chirurgicaux ou endovasculaires. Le but de ces traitements est de stabiliser ou de prévenir l'aggravation de l'insuffisance veineuse chronique. L'activité physique régulière, la marche, la kinésithérapie en cas d'ankylose de cheville, une correction d'un trouble de la statique du pied par une semelle orthopédique associée à la compression élastique, semblent être bénéfiques pour les patients.
- **L'instauration précoce et le bon contrôle de l'intensité de l'anticoagulation** dans les trois premiers mois après le diagnostic de TVP semblent diminuer le risque de survenue d'une MPT [12]. L'anticoagulation par une héparine de bas poids moléculaire, comparativement à un traitement par antivitamines K, pourrait diminuer la survenue d'une MPT, grâce à un meilleur contrôle de l'intensité de l'anticoagulation [14].
- **La chirurgie veineuse reconstructrice est réalisée dans certains centres.**

Elle s'adresse à des cas très particuliers.

Ces procédures visent à corriger le reflux veineux profond ou l'obstruction veineuse. En cas de claudication sévère secondaire à une obstruction à l'étage iliaque, des traitements par angioplastie et stenting ont été effectués avec un bénéfice sur la symptomatologie, la qualité de vie et l'amélioration des troubles trophiques.
- **Enfin, l'insuffisance veineuse superficielle** peut être corrigée par des techniques chirurgicales classiques.

L'exercice du système veineux superficiel incontinent est en revanche contre-indiquée en cas de vicariance liée à une obstruction fémorale.
- **Le port de bas médicaux de compression** (BMC) de classe III (20-36 mmHg) est recommandé. En fait, il faudra veiller à ce que le traitement soit initié **le plus tôt possible** [15] et que les bas délivrent **au moins 30 mmHg** à la cheville ce qui en pratique est rare avec les bas de classe III sur le marché français.

Les données de la littérature qui reprennent les essais cliniques publiés posent plus de questions qu'elles n'apportent de réponses.

La place de la compression élastique dans la prévention d'une MPT est soutenue par deux études [16, 17] et remise en cause par une troisième.

Une méta-analyse réunissant les résultats de ces études a conclu que l'utilisation de BMC diminue de façon significative la survenue d'une MPT.

La validité de ces études est limitée en raison de leur caractère mono-centrique, de l'absence de groupe placebo et du faible nombre de patients inclus dans les études.

Dans une étude publiée en 2014 dans le *Lancet* coordonnée par **S. Kahn** [18], les auteurs ont montré que le port d'une compression n'a pas permis d'empêcher l'apparition d'une MPT après une première thrombose veineuse profonde proximale.

Ces résultats peuvent sembler surprenants, mais plusieurs biais peuvent les expliquer.

Le premier et le plus important est la faible observance du traitement.

À deux ans, dans le groupe compression, seuls 55,6 % des patients portaient leurs bas 3 jours ou plus par semaine.

Ce qui signifie que 44 % les portaient moins de 3 jours sur 7 ; ce qui est largement insuffisant pour parler d'efficacité d'un traitement dans la mesure où il est suivi moins d'un jour sur deux.

De plus, l'observance était évaluée d'après les déclarations des patients.

Par ailleurs, le délai de mise en place de la compression est long (jusqu'à deux semaines).

La nécessité d'un lever précoce dont on sait qu'il diminue les symptômes n'est pas précisée dans l'étude.

Cette étude est néanmoins intéressante dans la mesure où elle remet en question un dogme.

Elle souligne surtout qu'une mauvaise observance est un facteur d'échec de l'efficacité de la compression.

La compression en pratique

En pratique, les BMC délivrant au moins 30 mmHg sont souvent difficiles à enfiler. L'observance du port s'avère médiocre.

On a récemment montré que les BCE s'arrêtant sous les genoux sont tout aussi efficaces que les bas mi-cuisse et mieux tolérés.

Les dernières recommandations de l'American College of Chest Physicians (ACCP) préconisent, en cas de TVP proximale symptomatique, l'utilisation de BMC de 30-40 mmHg s'arrêtant sous le genou, pour une durée minimale de deux ans (grade 1A).

En pratique, débiter le traitement compressif par des bandages à la phase aiguë avec un relais par des chaussettes d'au moins 30 mmHg dès la diminution des douleurs et de l'œdème est une bonne solution. Les chaussettes devront être renouvelées tous les six mois.

Il est également possible de superposer deux bas délivrant une pression inférieure (classe 2 + classe 2) pour obtenir la pression souhaitée, lorsque le patient n'arrive pas à enfiler un bas de pression plus élevée.

Rappelons que les BCE de classe III sont normalement contre-indiqués en cas d'artériopathie oblitérante des membres inférieurs, lorsque l'index de pression systolique est inférieur à 0,6.

Que penser de la thrombolyse ?

L'anticoagulation prévient efficacement l'extension et la récurrence thrombotiques, mais ses effets sur la résorption du thrombus sont limités.

Le rôle présumé de la thrombolyse est d'éliminer précocement le thrombus et de prévenir ainsi la survenue de la MPT.

La thrombolyse *in situ* consiste à injecter l'agent thrombolytique directement au contact du thrombus à l'aide d'un cathéter.

Une étude randomisée contrôlée utilisant la thrombolyse in situ a récemment été publiée [19].

Dans cette étude, plus de 200 patients ayant présenté une TVP fémorale ont été randomisés entre lyse *in situ* et anticoagulation, ou anticoagulation seule.

À deux ans, le taux de MPT était plus faible dans le groupe thrombolyse (42 % contre 56 %, $p = 0,047$), avec toutefois un taux d'hémorragies majeures plus important (3 % contre 0 %).

À l'heure actuelle, la balance entre le bénéfice secondaire à cette technique et le risque hémorragique doit être mieux définie, avant de recommander la thrombolyse guidée par cathéter, en routine, chez des patients avec TVP ilio-fémorales.

De ce fait, les dernières recommandations de l'ACCP proposent l'anticoagulation seule comme traitement de première intention de la TVP [20].

Que retenir ?

La maladie post-thrombotique est une pathologie fréquente ayant des répercussions importantes pour le patient.

Elle est souvent méconnue et sous-estimée par la plupart des médecins. Les médecins ont tendance à considérer que la TVP et ses complications aiguës sont plus graves que les conséquences à long terme.

Mais il faut garder à l'esprit que si la TVP peut tuer, la MPT altère gravement la qualité de vie du patient et entraîne un coût de santé publique élevé lié aux soins locaux et plus particulièrement à la prise en charge de l'ulcère de jambe.

Il est du rôle de tous les intervenants de conseiller à tous les patients ayant présenté une thrombose veineuse proximale le port de chaussettes d'au moins 30 mmHg durant au moins deux ans et de veiller à ce qu'elles soient portées quotidiennement.

Une surveillance clinique annuelle est indispensable afin d'évaluer le retentissement cutané de l'hyperpression veineuse.

Références

1. Guanella R. Syndrome post-thrombotique : la complication négligée de la maladie thromboembolique veineuse. *Rev. Med. Suisse* 2013 ; 9 : 321-5.
2. Eklof B., Perrin M., Delis K.T., Rutherford R.B., Gloviczki P. American Venous Forum; European Venous Forum; International Union of Phlebology; American College of Phlebology; International Union of Angiology. Updated terminology of chronic venous disorders: the VEIN-TERM transatlantic interdisciplinary consensus document. *J. Vasc. Surg.* 2009 ; 49(2) : 498-501.
3. Schulman S., et al. Postthrombotic syndrome, recurrence and death 10 years after the first episode of venous thromboembolism treated with warfarin for 6 weeks or 6 months. *J. Thromb. Haemost.* 2006 ; 4 : 734-42.
4. Kahn S.R. How I treat post thrombotic syndrome. *Blood* 2009 ; 114(21) : 4624-31.
5. Van Rij A.M., Hill G., Krysa J., Dutton S., Dickson R., Christie R., Smillie J., Jiang P., Solomon C. Prospective study of natural history of deep vein thrombosis: early predictors of poor late outcomes. *Ann. Vasc. Surg.* 2013 ; 27(7) : 924-31.
6. Prandoni P. et al. The long-term clinical course of acute DVT. *Ann. Intern. Med.* 1996 ; 125 : 1-7.
7. Wolf M.A., Wittens C.H., Kahn S.R. Incidence and risk factors of the post-thrombotic syndrome. *Phlebology* 2012 ; 27(1) : 85-94.
8. Tick L.W., Kramer M.H., Rosendaal F.R., Faber W.R., Doggen C.J. Risk factors for post-thrombotic syndrome in patients with a first deep venous thrombosis. *J. Thromb. Haemost.* 2008 ; 6(12) : 2075-81.
9. López-Azkarreta I., Reus S., Marco P., Sánchez-Payá J., Murcia J., Manso M.I., Pérez-Mateo M. Prospective study of the risk factors for the development of post-thrombotic syndrome after proximal deep venous thrombosis. *Med. Clin. (Barc)* 2005 ; 125 (1) : 1-4.
10. Stain M., Schönauer V., et al. The post-thrombotic syndrome: risk factors and impact on the course of thrombotic disease. *J. Thromb. Haemost.* 2005 ; 3(12) : 2671-6.
11. Gabriel F., Labiós M., Portolés O., Guillén M., Corella D., Francés F., Martínez M., Gil J., Saiz C. Incidence of post-thrombotic syndrome and its association with various risk factors in a cohort of Spanish patients after one year of follow-up following acute deep venous thrombosis. *Thromb. Haemost.* 2004 ; 92 (2) : 328-36.
12. Guanella R., et al. Economic burden and cost determinants of deep venous thrombosis during 2 years following diagnosis: A prospective evaluation. *J. Thromb. Haemost.* 2001 ; 9 : 2397-9.
13. Van Dongen C.J., Prandoni P., Frulla M., Marchiori A., Prins M.H., Hutten B.A. Relation between quality of anticoagulant treatment and the development of the postthrombotic syndrome. *J. Thromb. Haemost.* 2005 ; 3(5) : 939-42.
14. Hull R.D., Merali T., Mills A., Stevenson A.L., Liang J. Venous thromboembolism in elderly high-risk medical patients: time course of events and influence of risk factors. *Clin. Appl. Thromb. Hemost.* 2013 ; 19 (4) : 357-62.
15. Partsch H., Flour M., Smith P.C. International Compression Club. Indications for compression therapy in venous and lymphatic disease consensus based on experimental data and scientific evidence. Under the auspices of the IUP. *Int. Angiol.* 2008 ; 27 (3) : 193-219.
16. Prandoni P., Lensing A.W., Prins M.H., Frulla M., Marchiori A., Bernardi E., Tormene D., Mosena L., Pagnan A., Girolami A. Below-knee elastic compression stockings to prevent the post-thrombotic syndrome: a randomized, controlled trial. *Ann. Intern. Med.* 2004 ; 141(4) : 249-56.
17. Brandjes D.P., Büller H.R., Heijboer H., Huisman M.V., de Rijk M., Jagt H., ten Cate J.W. Randomised trial of effect of compression stockings in patients with symptomatic proximal-vein thrombosis. *Lancet* 1997 ; 349 (9054) : 759-62.
18. Kahn S.R., Shapiro S., Wells P.S., Rodger M.A., Kovacs M.J., Anderson D.R., Tagalakis V., Houweling A.H., Ducruet T., Holcroft C., Johri M., Solymoss S., Miron M.J., Yeo E., Smith R., Schulman S., Kassis J., Kearon C., Chagnon I., Wong T., Demers C., Hanmiah R., Kaatz S., Selby R., Rathbun S., Desmarais S., Opatrny L., Ortel T.L., Ginsberg J.S. SOX trial investigators. Compression stockings to prevent post-thrombotic syndrome: a randomised placebo-controlled trial. *Lancet* 2014 ; 383 (9920) : 880-8.
19. Enden T., Haig Y., Kløw N.E., Slagsvold C.E., Sandvik L., Ghanima W., Hafsahl G., Holme P.A., Holmen L.O., Njaastad A.M., Sandbæk G., Sandset P.M. CaVenT Study Group. Long-term outcome after additional catheter-directed thrombolysis versus standard treatment for acute iliofemoral deep vein thrombosis (the CaVenT study): a randomised controlled trial. *Lancet* 2012 ; 379 (9810) : 31-8.
20. Kearon C., Akl E.A., Comerota A.J., Prandoni P., Bounameaux H., Goldhaber S.Z., Nelson M.E., Wells P.S., Gould M.K., Dentali F., Crowther M., Kahn S.R. American College of Chest Physicians. Antithrombotic therapy for VTE disease: Antithrombotic Therapy and Prevention of Thrombosis, 9th ed: American College of Chest Physicians Evidence-Based Clinical Practice Guidelines. *Chest* 2012 ;141 (2 Suppl).