



Le fascia saphénien joue-t-il un rôle dans le développement de la maladie veineuse superficielle ?

Does the saphenous fascia play a role in the development of superficial venous disease?

Lagarde I., Vin F.

Résumé

L'objectif de l'étude a été de comparer l'aspect du fascia par des coupes échographiques chez des sujets sains et insuffisants veineux.

Un groupe de 25 patients, sans antécédents familiaux de varices ni d'insuffisance veineuse superficielle ou profonde, a été comparé à un groupe de 25 patients présentant des varices des membres inférieurs avec collatérales incontinentes localisées à l'étage fémoral et/ou jambier.

Les résultats concernant la composition du fascia dans les deux groupes sont rapportés.

La discussion porte sur l'éventuel rôle de ce fascia dans la décompensation de la maladie veineuse.

Les résultats montrent que la morphologie du fascia ne semble pas impliquée dans le développement des varices, puisque nous retrouvons plus d'anomalies de structure échographique du fascia dans le groupe indemne de varices que dans le groupe insuffisant veineux.

Mots-clés : fascia saphénien, maladie veineuse, grande veine saphène, petite veine saphène.

Summary

The aim of this study was to compare the aspect of the saphenous fascia on different ultrasound images in group without varicose veins and in group with venous insufficiency.

A group of 25 patients with no family history of either varicose veins or incompetence of the superficial or deep veins was compared with a group of 25 patients presenting with varicose veins in the lower limbs with incompetent collateral veins in the thigh and/or leg.

The results concerning the composition of the fascia in the two groups are reported.

The discussion bears on the possible role of the fascia in the decompensation of the venous disease.

The results showed that the morphology of the fascia does not seem to be involved in the development of varicose veins because we found that the ultrasound structure of the fascia in the group without varicose veins was no different from that in the group with venous insufficiency.

Keywords: saphenous fascia, venous disease, great saphenous vein, small saphenous vein.

Article rédigé à partir du mémoire du DU de Phlébologie de l'Université Pierre et Marie Curie, Paris 6.

Liste des abréviations :

CEAP : classification Clinique Étiologique Anatomique et Physiopathologique

GVS : grande saphène

SAAC : saphène accessoire antérieure de cuisse

PVS : petite saphène ; D : droite ; G : gauche

C° : consultation

MID : membre inférieur droit

MIG : membre inférieur gauche

Isabelle Lagarde, 24, avenue Sarasate, F-64200 Biarritz.

Frédéric Vin, Clinique de la veine, Hôpital américain de Paris, 63, boulevard Victor Hugo, F-92200 Neuilly-sur-Seine.

Accepté le 4 mars 2011

Le fascia saphénien joue-t-il un rôle dans le développement de la maladie veineuse superficielle ?

Introduction

Le rôle des fascias dans l'organisme est fondamental [1].

Ils assurent un rôle de soutien et de support du système vasculo-nerveux et lymphatique. Il existe une étroite relation embryologique entre ces différentes structures comme l'a bien démontré Claude Gillot dans sa théorie des nerfs angio-directeurs [2].

Les fascias permettent la fixation des différentes structures anatomiques (muscles, viscères...) au système osseux. Ils sont une enveloppe et une différenciation du système moteur musculaire avec une régulation neurologique réflexe et mécanique de leur élasticité, de leur viscosité.

Le rôle mécanique du fascia saphénien pourrait être considéré comme un billot : il constitue un plan dur sur lequel les veines sont écrasées lors des contractions musculaires. Ce rôle de billot est assuré par les os et les articulations pour les veines profondes et par les aponévroses pour les veines superficielles.

Par ailleurs, la compliance limitée de la peau et du fascia superficiel durant la contraction musculaire détermine une augmentation de la pression tissulaire dans la graisse réticulaire contenue entre le fascia lata et le fascia superficiel avec compression consécutive de la saphène.

Ainsi, l'importance de la vidange systolique saphénienne serait confirmée par la présence possible de signes d'insuffisance veineuse chronique chez les obèses sans données instrumentales d'insuffisance valvulaire. Vraisemblablement, une telle probabilité est conditionnée par l'augmentation de l'épaisseur du tissu sous-cutané qui amortirait donc le mécanisme de compression extrinsèque de la saphène durant la contraction [3].

Nous émettons l'hypothèse qu'une défaillance structurelle du fascia pourrait contribuer à l'étiopathogénie de la maladie veineuse superficielle.

Le fascia jouerait un rôle dans le caractère continence de la saphène, soit par sa présence même et alors la localisation intra-fasciale des saphènes favoriserait la continence de celles-ci, soit par sa qualité.

Hypothèses physiopathologiques de la maladie veineuse et rôle du fascia

Il est admis aujourd'hui que l'insuffisance veineuse superficielle est une maladie polyfactorielle dont le mécanisme reste en grande partie inconnu. Deux hypothèses prévalent à l'heure actuelle [4] :

Hypothèse hémodynamique

Elle a longtemps prévalu mais est actuellement battue en brèche.

Le schéma classique d'insuffisance des valves terminales ou d'insuffisance des perforantes fémorales ou jambières, dilatant progressivement les troncs saphènes ou leurs branches, n'est plus guère admis en tant que séquence obligatoire.

Il est en effet relativement fréquent de voir des varices développées aux dépens d'un segment du tronc saphène ou de ses collatérales, en l'absence d'insuffisance des valves saphènes terminales ou des perforantes.

Dans l'état actuel de nos connaissances, on admet que le facteur hémodynamique joue un rôle important mais il n'est le plus souvent que secondaire et engendré par une maladie de la paroi veineuse.

Hypothèse pariétale

Elle bénéficie d'un faisceau d'arguments qui ont été bien développés. L'altération initiale serait une maladie de la paroi ; elle serait responsable de la dilatation des veines qui entraînerait progressivement incontinence valvulaire et reflux.

Ces lésions pariétales porteraient essentiellement sur la media avec nette augmentation du ratio collagène/élastine et disposition anarchique de ces éléments associés à une modification du rapport myocytes contractiles/myocytes métaboliques avec des phases actives d'apoptose cellulaire.

Hypothèse de la défaillance des fascias saphéniens

Partant de l'idée de cette dégénérescence débutant au niveau de la périphérie et se propageant en proximité comme par un phénomène aspiratif et de l'importance du rôle mécanique attribué aux fascias saphéniens dans le retour veineux, est venue l'idée de mettre en cause une défaillance de ces fascias dans la formation de la varicose.

Les fascias constituent des repères fondamentaux lors de l'examen écho-Doppler.

Ils sont à l'origine du **signe de l'œil égyptien** définissant les saphènes :

- grande veine saphène (GVS) [5] ;
- saphène accessoire antérieure de cuisse (SAAC) [6] sur ses 10 ou 15 premiers cms ;
- petite veine saphène (PVS) [7],

les distinguant des veines sus-fasciales et sous-fasciales.

Pour mettre cette hypothèse en évidence, nous avons supposé que le fascia devait présenter des anomalies échographiquement détectables constatées macroscopiquement [7] et en histologie [8].

Dans ce cas, pouvaient être évaluées :

- la présence et la longueur du trajet intra-saphénien et leur corrélations avec la continence ou l'incontinence de la saphène ;
- la défaillance constitutionnelle ou acquise du fascia pourrait avoir une traduction anatomique, macroscopiquement visualisable et mesurable à l'écho-Doppler.

Cette défaillance pourrait se traduire par :

- une augmentation ou une diminution des rapports de surface entre le contenu, la saphène, et le contenant, le compartiment saphénien ;
- une augmentation ou une diminution de la distance entre la saphène et les bords des fascias ;
- l'épaisseur du fascia et la qualité de son échogénéité pourrait traduire une défaillance structurelle du fascia.

La présence de ruptures, de déhiscences, de hernies échographiquement perceptibles la saphène n'étant pas toujours incontinente de la jonction à la malléole [9].

Matériels et méthode

Nous avons mené une étude monocentrique prospective contrôlée en prenant différentes mesures et nous avons observé l'aspect des fascias dans deux groupes de patients.

- Le premier groupe est constitué de 25 patients successifs, tous sexes confondus, présentant des saphènes incontinentes sans insuffisance veineuse profonde primitive ou secondaire.
- Le deuxième groupe est constitué de 25 patients successifs, tous sexes confondus, sans incontinence des saphènes et sans insuffisance veineuse profonde primitive ou secondaire.

Nous avons classé ces patients dans la CEAP.

Plusieurs points pouvaient être évalués : les fascias saphéniens dans leur structure globale ont été observés en échographie [10] par un balayage en coupe transversale de la jonction saphéno-fémorale jusqu'à la cheville GVS et du creux poplité jusqu'à la cheville pour la PVS en incluant le prolongement post-axial de celle-ci, lorsqu'il existait.

Ensuite, nous avons relevé la continence des saphènes au niveau terminal ou préterminal puis au niveau des points M1 M2 M3 M4 M5 M6 à différents niveaux de la GVS.

Nous avons décrit le fascia à ces mêmes niveaux.

Une mesure du rapport de surface a été réalisée : saphène/compartiment avec la touche SURFACE RATIO préprogrammée de l'appareil ESAOTE MY LAB 25.

Rapidement, nous nous sommes heurtés à plusieurs difficultés : le compartiment saphénien de la GVS n'est pas fermé. Comment délimiter et décrire les contours d'une structure ouverte ?

Cela a été plus réalisable au niveau de la PVS, dont la portion intra-aponévrotique présente des contours bien plus définissables.

Dans un second temps, l'aspect morphologique du fascia a été évalué en nous attachant à regarder point par point une différence de structure, avec notamment recherche de ruptures de la continuité des fascias superficiels et profonds.

En cela, il nous a paru intéressant de le vérifier chez un même patient, avec d'un côté une saphène continente et de l'autre une saphène incontinente, afin de mettre plus facilement en évidence une différence de la structure de fascia chez un même patient.

Pour faire une synthèse de toutes ces observations, nous avons fait un tableau en deux parties.

La première partie décrit les anomalies échographiques :

- Un « NON » signifie que l'aspect du fascia ne présente pas d'anomalie échographique, c'est-à-dire que sa structure est échographiquement bien définie et avec des fascias superficiels et profonds continus et bien délimités.
- Un « OUI » correspondant à la présence sur la coupe d'anomalies telles que définies ci-dessous :
 - *hernie* : issue spontanée temporaire ou permanente d'une partie ou de la totalité d'un ou plusieurs viscères (en l'occurrence la veine saphène) hors des limites de la cavité les contenant normalement, au travers d'une zone de faiblesse anatomiquement prévisible et parfois favorisée par une prédisposition congénitale ou acquise ;
 - *déhiscence* : terme médical signifiant une ouverture ou une rupture anormale.

La deuxième partie du tableau note la présence ou non d'une veine incontinente, c'est-à-dire dysfonctionnelle sur la coupe.

Mais cela reste très subjectif et nous nous proposons de décrire ci-après quelques exemples de patients avec l'iconographie correspondante avec commentaires et observations.


Le fascia saphénien joue-t-il un rôle dans le développement de la maladie veineuse superficielle ?

Exemples

PATIENT N°1
SEXE : Homme AGE : 39 ans


Motif de la consultation :
Thrombose veineuse superficielle de la Grande Saphène droite.

MEMBRE INFÉRIEUR DROIT : C1S EP AS2, AS3 PR



Exemple de fascia discontinu non «DUI» dans la colonne présence d'anomalie échographique du fascia.
À noter, cette discontinuité ne correspond pas au passage extra-sonnoyotique de la saphène ou d'une cicatrice.

MEMBRE INFÉRIEUR GAUCHE : C1A EP AS 2 AS3



Exemple de fascia continu.

PRÉSENCE D'ANOMALIE SUR MEMBRE INFÉRIEUR DROIT

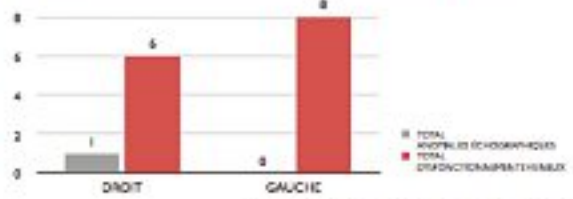
SECTEUR	ANOMALIES ÉCHOGRAPHIQUES		DYSFONCTIONNEMENTS VEINEUX		TOTAL ANOMALIES PAR SECTEUR
	ABSENCE SAPHÈNE DANS LE FASCIA OUI - NON	ATYPIE AU NIVEAU DU FASCIA OUI - NON	SAPHÈNE INCONTINUE OUI - NON	VEINE EXTRA-FASCIALE INCONTINUE OUI - NON	
M1	NON	NON	OUI	NON	1
M2	NON	NON	OUI	NON	1
M3	NON	OUI	OUI	NON	2
M4	NON	NON	OUI	NON	1
M5	NON	NON	OUI	NON	1
M6	NON	NON	OUI	NON	1
TOTAL ANOMALIES	0	1	6	0	7

PRÉSENCE D'ANOMALIE SUR MEMBRE INFÉRIEUR GAUCHE

SECTEUR	ANOMALIES ÉCHOGRAPHIQUES		DYSFONCTIONNEMENTS VEINEUX		TOTAL ANOMALIES PAR SECTEUR
	ABSENCE SAPHÈNE DANS LE FASCIA OUI - NON	ATYPIE AU NIVEAU DU FASCIA OUI - NON	SAPHÈNE INCONTINUE OUI - NON	VEINE EXTRA-FASCIALE INCONTINUE OUI - NON	
M1	NON	NON	OUI	NON	1
M2	NON	NON	OUI	OUI	2
M3	NON	NON	OUI	OUI	2
M4	NON	NON	NON	OUI	1
M5	NON	NON	OUI	NON	1
M6	NON	NON	OUI	NON	1
TOTAL ANOMALIES	0	0	6	2	8

CORRELATION ENTRE ANOMALIES ÉCHOGRAPHIQUES ET DYSFONCTIONNEMENT VEINEUX

MEMBRE INFÉRIEUR	TOTAL ANOMALIES ÉCHOGRAPHIQUES	TOTAL DYSFONCTIONNEMENTS VEINEUX
DROIT	1	6
GAUCHE	0	8
TOTAL ANOMALIES	1	14




Dr Isabelle LAGARDE - Mémoire DU phlébologie 2010

PATIENT N°2
SEXE : Homme AGE : 66 ans

Motif de la consultation :
jambes lourdes.

MEMBRE INFÉRIEUR DROIT : C4BS EP AS2 AS3 AD14 PR



Patient avec une hypodermite en rapport avec l'insuffisance de la CVS. Illustration de la difficulté à interpréter une frappe grande saphène incontinente en M5: est elle - extra-compartimentale ou avec fascia désorganisé ?

MEMBRE INFÉRIEUR GAUCHE : C3S EP AS 2AS 3 PR




Illustration de la difficulté à contourner une surface de compartiment grand saphénien qui est presque toujours ouvert et qui déborde en coupe transversale du cadre de la sonde

PRÉSENCE D'ANOMALIE SUR MEMBRE INFÉRIEUR DROIT

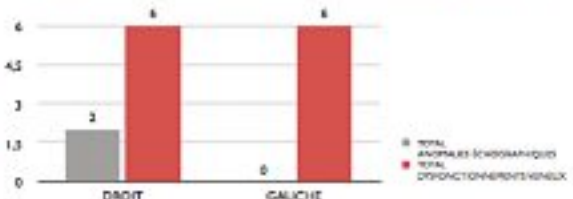
SECTEUR	ANOMALIES ÉCHOGRAPHIQUES		DYSFONCTIONNEMENTS VEINEUX		TOTAL ANOMALIES PAR SECTEUR
	ABSENCE SAPHÈNE DANS LE FASCIA OUI - NON	ATYPIE AU NIVEAU DU FASCIA OUI - NON	SAPHÈNE INCONTINUE OUI - NON	VEINE EXTRA-FASCIALE INCONTINUE OUI - NON	
M1	NON	NON	OUI	NON	1
M2	NON	NON	OUI	NON	1
M3	NON	NON	OUI	NON	1
M4	NON	NON	OUI	NON	1
M5	OUI	OUI	OUI	NON	3
M6	NON	NON	OUI	NON	1
TOTAL ANOMALIES	1	1	6	0	8

PRÉSENCE D'ANOMALIE SUR MEMBRE INFÉRIEUR GAUCHE

SECTEUR	ANOMALIES ÉCHOGRAPHIQUES		DYSFONCTIONNEMENTS VEINEUX		TOTAL ANOMALIES PAR SECTEUR
	ABSENCE SAPHÈNE DANS LE FASCIA OUI - NON	ATYPIE AU NIVEAU DU FASCIA OUI - NON	SAPHÈNE INCONTINUE OUI - NON	VEINE EXTRA-FASCIALE INCONTINUE OUI - NON	
M1	NON	NON	OUI	NON	1
M2	NON	NON	OUI	OUI	2
M3	NON	NON	NON	NON	0
M4	NON	NON	OUI	NON	1
M5	NON	NON	OUI	NON	1
M6	NON	NON	OUI	NON	1
TOTAL ANOMALIES	0	0	5	1	6

CORRELATION ENTRE ANOMALIES ÉCHOGRAPHIQUES ET DYSFONCTIONNEMENT VEINEUX

MEMBRE INFÉRIEUR	TOTAL ANOMALIES ÉCHOGRAPHIQUES	TOTAL DYSFONCTIONNEMENTS VEINEUX
DROIT	2	6
GAUCHE	0	6
TOTAL ANOMALIES	2	12



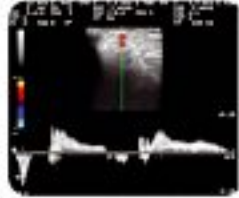
Dr Isabelle LAGARDE - Mémoire DU phlébologie 2010

PATIENT N°3

SEXE : Homme AGE : 39 ans

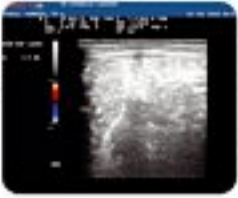
Motif de la consultation :
démangeaisons et hypodermite scie des deux jambes.

MEMBRE INFÉRIEUR DROIT : C15 EP A13PR



M5 Incontinence du segment jambier M5 de la grande saphène droite.

MEMBRE INFÉRIEUR GAUCHE : C25 EP A5 2A5 3 PR



M6 comment qualifier de fascia photographié en M6 de la GV6 gauche incontinente.

PRÉSENCE D'ANOMALIE SUR MEMBRE INFÉRIEUR DROIT

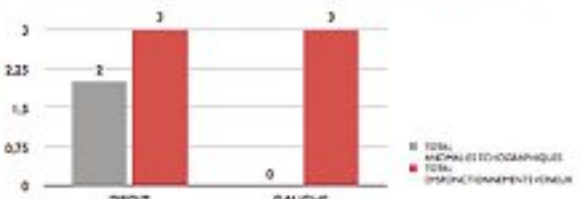
SECTEUR	ANOMALIES ÉCHOGRAPHIQUES		DYSFONCTIONNEMENTS VEINEUX		TOTAL ANOMALIES PAR SECTEUR
	ABSENCE SAPHÈRE DANS LE FASCIA OUI - NON	ATYPIE AU NIVEAU DU FASCIA OUI - NON	SAPHÈRE INCONTINENTE OUI - NON	VEINE EXTRA-FASCIALE INCONTINENTE OUI - NON	
M1	NON	NON	NON	NON	0
M2	OUI	NON	NON	NON	1
M3	OUI	NON	NON	NON	1
M4	NON	NON	OUI	NON	1
M5	NON	NON	OUI	NON	1
M6	NON	NON	OUI	NON	1
TOTAL ANOMALIES	2	0	3	0	5

PRÉSENCE D'ANOMALIE SUR MEMBRE INFÉRIEUR GAUCHE

SECTEUR	ANOMALIES ÉCHOGRAPHIQUES		DYSFONCTIONNEMENTS VEINEUX		TOTAL ANOMALIES PAR SECTEUR
	ABSENCE SAPHÈRE DANS LE FASCIA OUI - NON	ATYPIE AU NIVEAU DU FASCIA OUI - NON	SAPHÈRE INCONTINENTE OUI - NON	VEINE EXTRA-FASCIALE INCONTINENTE OUI - NON	
M1	NON	NON	NON	NON	0
M2	NON	NON	NON	NON	0
M3	NON	NON	NON	NON	0
M4	NON	NON	OUI	NON	1
M5	NON	NON	OUI	NON	1
M6	NON	NON	OUI	NON	1
TOTAL ANOMALIES	0	0	3	0	3

CORRELATION ENTRE ANOMALIES ÉCHOGRAPHIQUES ET DYSFONCTIONNEMENT VEINEUX

MEMBRE INFÉRIEUR	TOTAL ANOMALIES ÉCHOGRAPHIQUES	TOTAL DYSFONCTIONNEMENTS VEINEUX
DROIT	2	3
GAUCHE	0	3
TOTAL ANOMALIES	2	6




Dr Isabelle LAGARDE - Mémoire DU phlébologie 2010

PATIENT N°4


SEXE : Femme AGE : 93 ans

Motif de la consultation :
hématome spontané du mollet gauche. Exemple de fascia contenant des grandes saphènes et des petites saphènes de continuité offérente sur chaque membre.

MEMBRE INFÉRIEUR DROIT : C15 EP A54 PR




M8 saphène continue dans fascia normal.




S1 le fascia de la petite saphène est discontinu et la PS est incontinente.

MEMBRE INFÉRIEUR GAUCHE : C1A EP A51 A53 PR



M9 Présence de deux saphènes dans le compartiment dont une incontinente.



S1 le fascia de la petite saphène est ferme et bien continu et la petite saphène est continue.

PRÉSENCE D'ANOMALIE SUR MEMBRE INFÉRIEUR DROIT

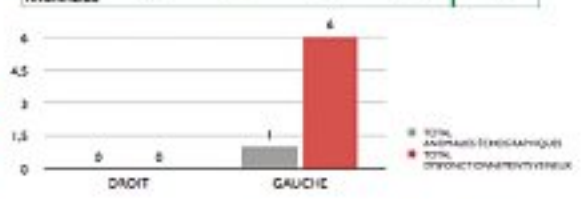
SECTEUR	ANOMALIES ÉCHOGRAPHIQUES		DYSFONCTIONNEMENTS VEINEUX		TOTAL ANOMALIES PAR SECTEUR
	ABSENCE SAPHÈRE DANS LE FASCIA OUI - NON	ATYPIE AU NIVEAU DU FASCIA OUI - NON	SAPHÈRE INCONTINENTE OUI - NON	VEINE EXTRA-FASCIALE INCONTINENTE OUI - NON	
M1	NON	NON	NON	NON	0
M2	NON	NON	NON	NON	0
M3	NON	NON	NON	NON	0
M4	NON	NON	NON	NON	0
M5	NON	NON	NON	NON	0
M6	NON	NON	NON	NON	0
TOTAL ANOMALIES	0	0	0	0	0

PRÉSENCE D'ANOMALIE SUR MEMBRE INFÉRIEUR GAUCHE

SECTEUR	ANOMALIES ÉCHOGRAPHIQUES		DYSFONCTIONNEMENTS VEINEUX		TOTAL ANOMALIES PAR SECTEUR
	ABSENCE SAPHÈRE DANS LE FASCIA OUI - NON	ATYPIE AU NIVEAU DU FASCIA OUI - NON	SAPHÈRE INCONTINENTE OUI - NON	VEINE EXTRA-FASCIALE INCONTINENTE OUI - NON	
M1	NON	NON	OUI	NON	1
M2	NON	NON	OUI	NON	1
M3	NON	NON	OUI	NON	1
M4	NON	OUI	OUI	NON	2
M5	NON	NON	OUI	NON	1
M6	NON	NON	OUI	NON	1
TOTAL ANOMALIES	0	1	6	0	7

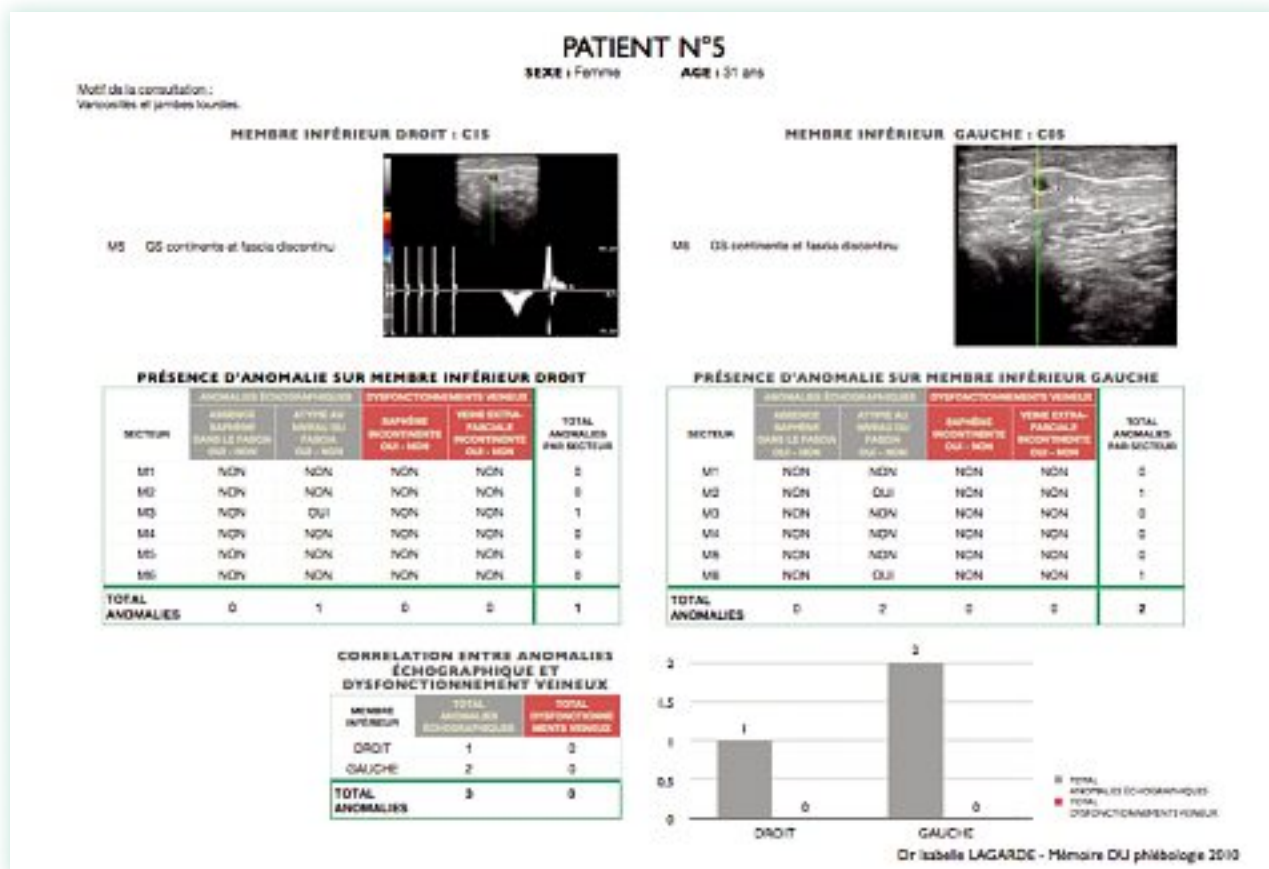
CORRELATION ENTRE ANOMALIES ÉCHOGRAPHIQUES ET DYSFONCTIONNEMENT VEINEUX

MEMBRE INFÉRIEUR	TOTAL ANOMALIES ÉCHOGRAPHIQUES	TOTAL DYSFONCTIONNEMENTS VEINEUX
DROIT	0	0
GAUCHE	1	6
TOTAL ANOMALIES	1	6



Dr Isabelle LAGARDE - Mémoire DU phlébologie 2010

Le fascia saphénien joue-t-il un rôle dans le développement de la maladie veineuse superficielle ?



Résultats

En analysant les résultats chez 25 patients avec insuffisance veineuse superficielle, l'âge moyen est de 62 ans. Nous notons la présence de seulement 19 anomalies de la structure du fascia alors qu'il existe 119 branches variqueuses (72 à gauche et 47 à droite) (**Tableau 1**).

Chez les 25 patients non insuffisants veineux, l'âge moyen est de 52 ans. Nous constatons la présence de 38 anomalies échographiques de la structure du fascia (25 à gauche et 13 à droite) (**Tableau 2**).

Discussion

La mesure d'un compartiment saphénien est difficile à standardiser car, s'il est presque toujours fermé au niveau de la PVS et donc avec un contour relativement aisé à définir, il est toujours ouvert au niveau des GVS.

Des difficultés techniques rendent la mesure de toute façon inexacte, un simple tremblement de la main modifie le contour et change la mesure du tout au tout.

On constate que le fascia est constitué à certains niveaux d'une lame échogène épaisse alors qu'à certains étages il est constitué de lames fines et irrégulières qui ne sont pas toujours en continuité.

Il en est de même pour sa surface qui est variable d'une mesure à l'autre.

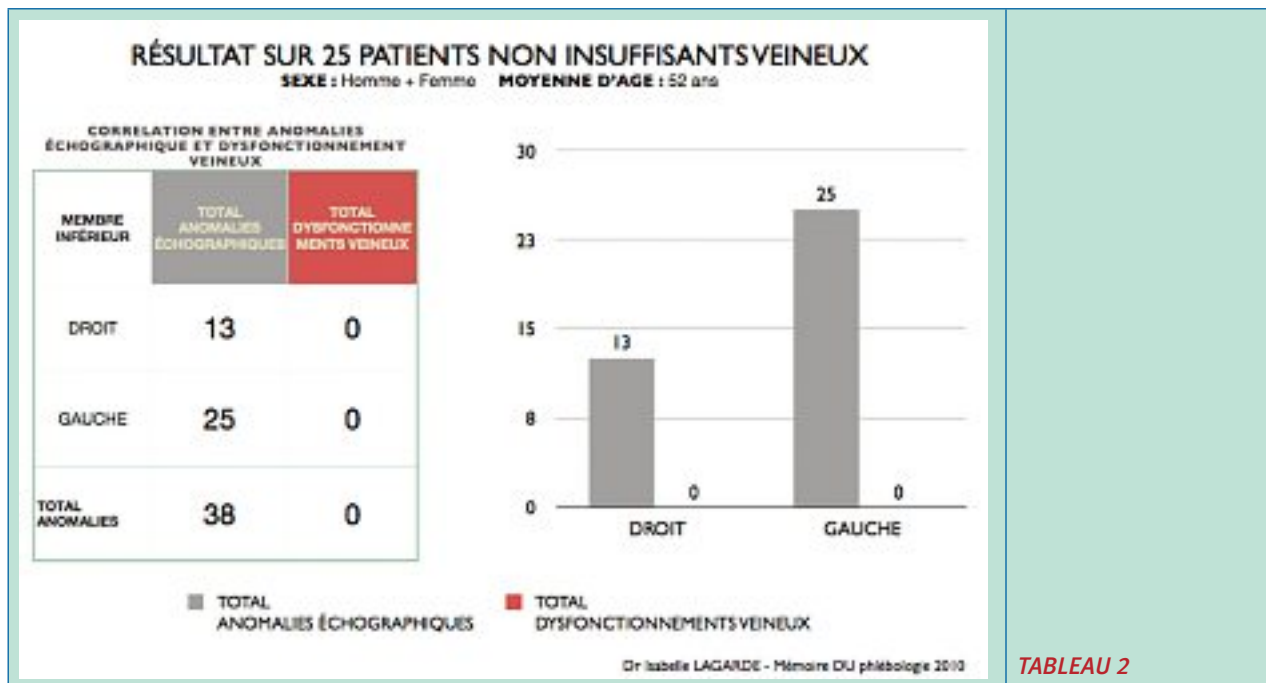
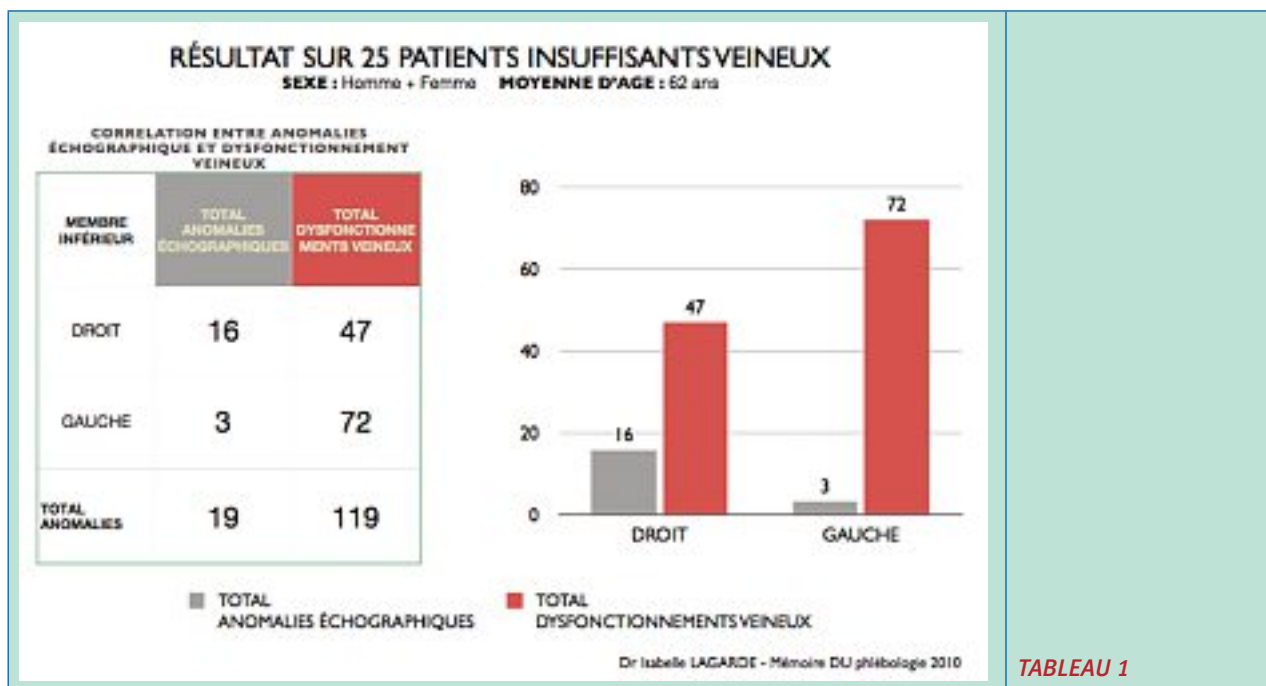
Par ailleurs, quoi de plus subjectif qu'une déhiscence ou une discontinuité d'une enveloppe ?

Quoi de plus difficile que de décrire ou de mesurer une structure comme un fascia ?

- En analysant certains cas cliniques, on constate dans le cas n° 1, au niveau du membre inférieur droit, que la saphène est située dans le compartiment saphénien et incontinente sur tout son trajet.

Il existe à un certain niveau une anomalie morphologique du fascia avec, en regard de celle-ci, l'absence de veine sus-fasciale incontinente.

- Chez le patient n° 2, toujours au niveau du membre inférieur droit, on note à un certain niveau qu'il existe également une anomalie dans le fascia, avec une saphène absente devenant sus-fasciale mais incontinente, avec absence de collatérale incontinente. Il est probable que, dans ce cas, la saphène soit sortie du compartiment sur un court trajet, pour le réintégrer plus bas, sans l'existence de varices collatérales.
- Dans le cas n° 4, au niveau du membre inférieur gauche, on constate également une anomalie du fascia, sans qu'il n'existe de collatérale incontinente en regard de celle-ci.



- Parmi les 5 patients présentés, à chaque fois qu'une atypie au niveau du fascia de la grande saphène incontinente a été constatée, aucune collatérale incontinente n'a été identifiée.

Parmi les 50 patients étudiés, 19 anomalies échographiques au niveau du fascia ont été retrouvées, associées à 119 dysfonctionnements veineux dans le groupe patients insuffisants veineux, et 38 anomalies échographiques au niveau du fascia sans aucun dysfonctionnement veineux chez les patients indemnes de maladie veineuse.

Ces résultats sur un petit échantillon de patients ne semblent pas impliquer la morphologie du fascia dans le développement des varices. C. Lebard, dans une étude manuelle et informatisée de la GVS, avait déjà montré ses rapports étroits du fascia avec le compartiment saphénien [12]. **Dans notre étude, nous n'avons donc pas pu répondre à l'hypothèse de départ, qui était d'imaginer que la présence de branches collatérales variqueuses incontinentes était favorisée par la présence d'une anomalie morphologique du fascia.**

Le fascia saphénien joue-t-il un rôle dans le développement de la maladie veineuse superficielle ?

L'échantillon est-il insuffisant ?

Y a-t-il des paramètres que la technologie utilisée n'a pas pu relever ?

Peut-être faudrait-il disposer d'un logiciel puissant, avec des coupes séries et des capacités d'analyses morphologiques des compartiments et des structures de fascias sur un plus grand nombre de patients pour confirmer les résultats de cette étude.

Conclusions

Force est de constater que toutes les hypothèses et les espoirs ont été décourageants. Nous avons cru qu'il serait simple de dire qu'effectivement l'insuffisance saphénienne était associée à un fascia superficiel et à une aponévrose de structure plus fine, plus déchirée et irrégulière, voire absente, avec une plus grande fréquence dans les insuffisances veineuses de la GVS avec, pour quoi pas, une structure plus fine de l'aponévrose de la PVS ou à un compartiment d'échostructure différente.

Sur un petit échantillon de patients, la morphologie du fascia ne semble pas impliquée dans le développement des varices, puisque nous retrouvons plus d'anomalies de structure échographique du fascia dans le groupe indemne de varices que dans le groupe des insuffisants veineux.

Peut être même aurions-nous voulu montrer que l'effet aspiratif était lié à une absence ou à une déficience des fascias en distalité.

Nous n'avons hélas retrouvé aucune corrélation objectivable et chaque observation qui nous aurait donné cet espoir a été démentie par l'observation suivante.

Une autre technologie pourrait, peut être, renforcer cette hypothèse, permettant de réaliser des mesures beaucoup plus puissantes et sériées pour faire cette étude morphologique comparative et pour détecter quelque chose de significatif. Mais nos observations ne nous semblent pas encourageantes.

Références

1. Caggiati A. Nouveautés dans l'anatomie saphénienne : rapports des veines saphènes avec les fascias. Phlébologie 2003 ; 56 (1) : 19-25.
2. Gillot C. Anatomie des veines des membres inférieurs. In : Anatomie clinique. Paris : Springer ; 1991.
3. Lemaire R. L'écoulement du sang veineux chez les obèses. Phlébologie 1988 ; 41 (3) : 493-9.
4. Perrin M. Insuffisance superficielle : notions fondamentales. EMC 2007. Paris : Elsevier Masson SAS, Techniques chirurgicales-chirurgie vasculaire, 43-161-A.
5. Lemasle Ph., Uhl J.F., Lefebvre-Vilardebo M., Baud J.M. Proposition d'une définition échographique de la grande saphène et des saphènes accessoires à l'étage crural. Phlébologie 1996 ; 49 (3) : 279-86.
6. Ricci S., Georgiev M., Capelli M. La saphène accessoire antérieure : définition et rôle dans la maladie variqueuse. Phlébologie 2004 ; 57 (2) : 135-40.
7. Davy A., Lefebvre D., Bastide G., Blanchemaison P. La petite veine saphène : physiologie, bases anatomiques. Phlébologie 1999 ; 52 : 13-6.
8. Cruveilhier J. Aponévrosologie. Anatomie descriptive, 1837.
9. Staubesand J., Baumbach K.U.K., Li Y.J. La structure fine de l'aponévrose jambière (patients avec insuffisance veineuse chronique avancée et ulcère de jambe). Phlébologie 1997 ; 50 (1) : 105-13.
10. Vin F., Lemasle P., Lefebvre-Vilardebo M., Uhl J.F. Niveau de reflux des grandes veines saphènes. Phlébologie 2004 ; 57 (3) : 255-9.
11. Dautat M. Ultrasonographie vasculaire diagnostique. Éditions Vigot 1991 : 71.
12. Lebard C. Coupe longitudinale manuelle et informatisée de la grande veine saphène intra-fasciale : apport anatomique et théorique. Angiologie 2008 ; 60 (2) : 12-21.