



Aspect échographique de la jonction saphéno-fémorale après procédure endoveineuse. Étude observationnelle après un recul de 4 ans.

Appearance of the saphenofemoral junction on a US scan following an endovenous intervention. Observational study with 4 years of follow-up.

Vin F.¹, Lemasle P.², Allaert F.A.³, Soufflet E.⁴

Résumé

Les varices des membres inférieurs représentent une affection fréquente dans la population générale des pays industrialisés et elles sont dans la grande majorité des cas en rapport avec un reflux de la grande veine saphène (GVS).

La chirurgie traditionnelle avec stripping a longtemps représenté le gold standard du traitement des varices, malgré la fréquence relativement importante des récurrences postopératoires.

Lorsque ces récurrences sont alimentées par la région inguinale, les 2 principales causes rapportées dans la littérature sont :

- la ligature incomplète des branches collatérales de la jonction saphéno-fémorale ;
- et la présence d'un reflux inguinal au niveau de la lame lympho-ganglionnaire.

Nous avons voulu savoir si les mêmes causes de récurrences étaient retrouvées après laser endoveineux.

Pour ce faire, nous avons étudié l'aspect écho-Doppler de la jonction saphéno-fémorale de 40 patients traités depuis au moins 3 ans par laser endoveineux pour une incontinence de la GVS. Le recul moyen est de 4,6 ans et l'énergie totale moyenne du tir par patient était de 1990 joules, soit une énergie délivrée de 55 joules par cm. Toutes les GVS étaient parfaitement occluses, sans reflux. La longueur moyenne du moignon perméable était de 19 ± 5 mm et son diamètre moyen de $5,0 \pm 2,1$ mm. Aucune récurrence inguinale n'a été observée.

Summary

Varicosities of the lower limb are a frequent disorder in the overall population of industrialized countries and in the vast majority of cases involve reflux in the great saphenous vein (GSV).

Traditional surgery with vein stripping was for a long time the gold standard for the treatment of varicosities, despite the relatively high frequency of postoperative recurrences.

When these recurrences are supplied by the inguinal region, the two principal causes reported in the literature are:

- incomplete ligation of the collateral branches of the saphenofemoral junction;
- and the presence of inguinal reflux at the level of the lymph nodes.

We wanted to know if the same causes of recurrences were found after endovenous laser therapy.

In order to do this, we studied the appearance of the saphenofemoral junction by Doppler US in 40 patients treated at least 3 years previously with endovenous laser for GSV incompetence. The mean follow-up was 4.6 years and the mean total energy of the pulses per patient was 1990 joules, that is to say about 55 joules per cm. All of the GSV were completely occluded without reflux. The mean length of the permeable stump was 19 ± 5 mm and the mean diameter was 5.0 ± 2.1 mm. No inguinal recurrences were found.

1. Clinique de la veine, Hôpital américain de Paris, 63, boulevard Victor-Hugo, 92200 Neuilly-sur-Seine, France.

2. 15, rue Pottier, 78150 Le Chesnay, France.

3. Centre d'évaluation des biotechnologies CEN BIOTECH, BP 53077, 21030 Dijon Cedex, France.

4. 12, rue Maurice-Ravel, 92210 Saint-Cloud, France.

Aspect échographique de la jonction saphéno-fémorale après procédure endoveineuse. Étude observationnelle après un recul de 4 ans.

Des collatérales abdominales perméables sont décrites chez 90 % des patients et des collatérales génitales perméables chez 87,5 %.

La saphène accessoire antérieure de cuisse était visible chez 17,5 % des patients.

Il semble que le segment inter-valvulaire de la terminaison de la GVS joue un rôle fondamental dans le drainage du sang provenant de la région génitale et abdominale superficielle.

La ligature chirurgicale de la jonction saphéno-fémorale et de ses différentes branches collatérales est peut-être à l'origine des récurrences lorsqu'il existe anatomiquement un réseau lympho-ganglionnaire en préopératoire.

Mots-clés : laser endoveineux, jonction saphéno-fémorale, récurrence postopératoire.

Permeable abdominal collateral veins have been described in 90% of patients, and permeable genital collateral veins in 87.5%.

The anterior accessory saphenous vein of the thigh was visible in 17.5% of patients.

It seems that the inter-valve segment at the termination of the GSV plays a fundamental role in the drainage of blood from the genital and superficial abdominal regions.

Surgical ligation of the saphenofemoral junction and its different collateral branches may lie at the root of recurrences when, anatomically, there is a network of lymph nodes before the operation.

Keywords: endovenous laser, saphenofemoral junction, postoperative recurrence.

Introduction

Les varices des membres inférieurs représentent une affection fréquente dans la population générale des pays industrialisés.

Au cours de la maladie veineuse primaire, elles sont dans la grande majorité des cas en rapport avec un reflux de la grande veine saphène (GVS).

Les incontinences isolées de la petite veine saphène ne sont retrouvées que dans 20 % [1] à 27 % des cas [2].

Les varices du territoire de la GVS sont traitées depuis plus de 60 ans par crossectomie associée à un éveinage court ou long.

Le stripping par invagination, décrit par Keller en 1905 [3], représentait jusqu'à la fin du XX^e siècle le gold standard du traitement des varices, mais de nombreux cas de récurrences chirurgicales ont été rapportés dans la conférence de consensus REVAS [4].

Elles seraient liées à des erreurs techniques, des traitements incomplets ou à une évolution de la maladie.

La présence de branches collatérales de la jonction saphéno-fémorale a toujours été considérée comme une erreur technique liée à une crossectomie incomplète.

Les techniques endoluminales ont été présentées en 1997 pour la Radiofréquence (VNUS Closure) lors de la réunion de l'« American College of Phlebology » de Palm Spring. Le laser endoveineux est apparu les années suivantes.

Les premiers résultats ont été publiés dès 2000 [5].

Toutes les études concordent pour montrer des résultats satisfaisants en termes d'occlusion du tronc [6, 7].

Une étude d'O. Pichot [8] a montré que la présence d'un moignon de crossectomie laissé en place n'est pas à l'origine d'une néo-vascularisation inguinale.

Dans cette étude, nous avons voulu évaluer la jonction saphéno-fémorale chez des patients ayant été traités par une procédure laser endoveineux pour une GVS incontinente, après un recul supérieur à 3 ans, et montrer qu'il est nécessaire de laisser en place la jonction saphéno-fémorale qui joue un rôle de drainage.

Matériel et méthodes

Objectifs de l'étude

L'objectif principal de l'étude était d'évaluer, au terme d'un recul de 3 ans minimum, le statut de la jonction après avoir laissé en place un moignon.

L'objectif secondaire était d'évaluer la fréquence des recanalisations de la GVS.

Sélection des patients

L'étude a été conduite à partir d'une cohorte de 420 patients ayant bénéficié d'une procédure endoveineuse par laser pour une GVS incontinente, alimentée par une insuffisance terminale ou préterminale de la jonction saphéno-fémorale, avec branche collatérale variqueuse.

Parmi ces patients, 40 présentant un recul d'au moins 3 ans ont été tirés au sort, contactés par lettre ou téléphone, et revus en consultation pour bénéficier d'une évaluation de leur situation veineuse.

Lorsqu'un patient tiré au sort n'était pas joignable, un autre patient était tiré au sort pour lui être substitué.

Ce nombre 40 était suffisant pour donner une précision de 10 % aux calculs, précision jugée suffisante sur la base d'une hypothèse du maintien de l'occlusion de la GVS d'au moins 90 %.

Cette estimation est calculée par application de la formule suivante :

$$n = pq (\epsilon\alpha/e)^2$$

avec n = nombre de cas ; p = 0,9 ; q = 1-p soit 0,1 ; $\epsilon\alpha = 1,96$ et « e » la précision de l'évaluation.

Afin de rester strictement dans le cadre d'une étude observationnelle, aucun critère d'exclusion n'était prévu.

Description des procédures de traitements endoveineux par laser

Les patients opérés présentaient tous une insuffisance veineuse superficielle du territoire de la GVS avec des veines tributaires de cuisse ou de jambe, sans antécédent de thrombose veineuse profonde.

Un bilan écho-Doppler pulsé et couleur a été réalisé systématiquement avec un appareil Aloka 5000 (sonde haute fréquence large bande 5-10 MHz) selon un protocole établi [9].

Cet examen a permis de localiser l'origine du reflux jonctionnel (terminal ou pré-terminal), les éventuelles perforantes incontinentes et de mesurer la longueur du tronc saphène incontinent.

- Le tronc saphène était défini comme le tronc de la face interne de cuisse, situé dans le compartiment saphène, délimité par le fascia musculaire et le fascia saphénien [10, 11, 12].
- Le calibre saphénien a été mesuré à 10 cm de la jonction et au 1/3 moyen de cuisse.
- Le niveau des différentes tributaires et/ou perforantes de cuisse ou de jambe a également été noté sur le schéma.
- L'examen des troncs veineux profonds a permis d'éliminer une maladie post-thrombotique.

La procédure laser ne concernait que le tronc saphène, les varices tributaires relevaient de phlébectomies complémentaires, systématiques chez tous les patients.

- Un écho-marquage a été réalisé le matin ou la veille de l'intervention.
- Le patient a été informé des bénéfices, alternatives et risques de la technique et un formulaire de consentement éclairé lui a été remis.
- La procédure a été réalisée en ambulatoire, au bloc opératoire sous anesthésie locale par tumescence, parfois complétée par une anesthésie par sédation de courte durée essentiellement durant l'injection d'anesthésiques locaux.
- Le trajet de la saphène était localisé grâce à un échographe Sonosite I Look et le point d'abord marqué au feutre indélébile. 1 à 2 cc de lidocaïne à 2 % non adrénalinée ont été injectés à ce niveau et une ponction sous contrôle écho-guidé avec un cathéter de 16 G a été réalisée.

- Par l'intermédiaire de ce cathéter, un guide métallique a été introduit sur une grande partie de la longueur du trajet saphénien en s'arrêtant avant la jonction saphéno-fémorale.
- Le cathéter était retiré et un angio-cathéter de 5 F a été monté sous contrôle échographique en s'arrêtant à 2 cm de la jonction.
- L'introducteur et le guide métallique ont été retirés et par l'intermédiaire du cathéter, une fibre optique de 600 microns, a été montée toujours sous contrôle échographique en coupes longitudinales et en coupes transversales, en s'arrêtant au niveau visualisé ou présumé de la valve préterminale, soit à environ 1,5 cm de la jonction.
- Cette fibre optique était connectée à un laser Diode Dornier (Bernas Médical) de 940 nm.
- Une anesthésie locale selon la formule de Klein modifiée (xylocaïne 1 %, 40 cc dans 500 cc de sérum physiologique) était pratiquée.
- Au total, 200 à 300 cc de solution étaient injectés à la pompe électrique dans le compartiment saphénien sous contrôle échographique depuis la région inguinale jusqu'à la zone d'introduction du cathéter.
- Dans le même temps, l'infiltration périveineuse du réseau variqueux jambier a été réalisée dans le but de pratiquer une phlébectomie complémentaire après la procédure endoveineuse.
- Des tirs discontinus ont été réalisés avec une puissance de 11 watts durant 3 secondes au niveau du 1/3 supérieur de la cuisse puis 11 watts 2,5 secondes au 1/3 moyen et 11 watts 2 secondes jusqu'au niveau de la zone d'introduction.
- Le nombre de tirs réalisé dépendait de la longueur du segment saphénien traité, la sonde ayant été tirée tous les 3 mm environ.
- Dans un deuxième temps, une phlébectomie ambulatoire selon la technique de Müller [13] a été systématique par des micro-incisions de 1 à 2 mm afin de compléter le traitement.
- Des stérilstrips ont été mis en place ainsi qu'un pansement compressif avec bande élasto-adhésive posée depuis la racine des orteils jusqu'à la région inguinale pour une période de 7 jours.
- Durant les 24 premières heures, une superposition par une bande élastique à allongement moyen a également été mise en place avant la sortie du patient. Un traitement préventif par HBPM a été prescrit systématiquement pour une durée de 5 jours.
- Des recommandations sur les suites opératoires ont été données et une compression élastique bas cuisse classe II a été prescrite pour une période de 1 mois.
- Les patients ont été revus à J + 7, J + 6 mois et J + 12 mois.
- Ceux tirés au sort dans l'étude ont été revus après convocation entre 3 et 5 ans après la procédure.

Aspect échographique de la jonction saphéno-fémorale après procédure endoveineuse. Étude observationnelle après un recul de 4 ans.

Sexe	N	%
Femmes	31	77,5
Hommes	9	22,5
Total	40	100

TABLEAU 1 : Répartition du sexe.

Critère d'évaluation

- Le critère principal d'évaluation était l'analyse anatomique et hémodynamique par écho-Doppler de la jonction saphéno-fémorale (JSF) du tronc saphène traité.
- Le critère secondaire était l'analyse anatomique et hémodynamique du tronc saphène.

En particulier, étaient relevés :

- l'existence ou non d'une occlusion totale de la GVS ;
- le diamètre et la longueur du moignon de crosectomie ;
- l'existence d'un réseau veineux dystrophique de la lame lympho-ganglionnaire ;
- l'existence ou l'absence de tributaires abdominales ou génitales de l'espace inter-valvulaire ;
- la présence d'une saphène accessoire antérieure de cuisse.

Méthodes statistiques

Les descriptions font appel aux paramètres habituels : moyenne et écart-type pour les variables quantitatives ; effectifs et fréquence pour les variables qualitatives.

Les données ont été enregistrées et traitées avec le logiciel SAS version 9.2.

Résultats

- Les 40 patients revus en consultation sont âgés de 55 ± 9 ans (minimum 33 ans et maximum 74 ans) et pour les trois quarts du sexe féminin (77,5 %) (**Tableau 1**).
- La classification CEAP des patients opérés est illustrée dans le **Tableau 2**.

Classification CEAP	N	%
0	0	0
1	0	0
2a	29	72,5
2s	8	20
3a	1	2,5
3s	0	0
4a	0	0
4s	2	5
5a	0	0
5s	0	0
6a	0	0
6s	0	0

TABLEAU 2 : Classification CEAP.

- Ces patients ont été opérés en moyenne 54,9 mois auparavant (**Tableau 3**), pour moitié exactement au niveau du membre inférieur gauche et du membre inférieur droit.
- La longueur d'onde du Laser utilisé était de 940 nm chez tous les sujets.
- La longueur moyenne de la veine saphène était de 37 cm, variant de 16 cm à 54 cm selon les patients (**Tableau 4**).
- L'énergie totale moyenne du tir par patient était de 1990 joules soit une énergie délivrée de 55 joules par cm (**Tableau 5**).
- Les grandes veines saphènes de tous les patients étaient parfaitement occluses tant au niveau du tiers supérieur, du tiers médian que du tiers inférieur et aucun reflux n'était observé (**Figure 1**).
- La longueur moyenne du moignon perméable était de 19 ± 5 mm et son diamètre moyen de 5,0 ± 2,1 mm (**Figure 2**) (**Tableau 6**).

N	Moyenne	Écart type	Médiane	Minimum	Maximum
40	54,9 mois	9,1	55,0	36,0	73,0

TABLEAU 3 : Nombre de mois entre l'intervention et l'examen.

N	Moyenne	Écart type	Médiane	Minimum	Maximum
40	36,6 cm	10,2	38,5	16,0	54,0

TABLEAU 4 : Longueur de la saphène.

N	Moyenne	Écart type	Médiane	Minimum	Maximum
40	1990,6 joules	572,8	2 005,0	714,0	2 996,0

TABLEAU 5 : Énergie totale délivrée.

N	Moyenne	Écart type	Médiane	Minimum	Maximum
40	19,1 mm	9,7	16,0	5,0	40,0

TABLEAU 6 : Longueur du moignon perméable.

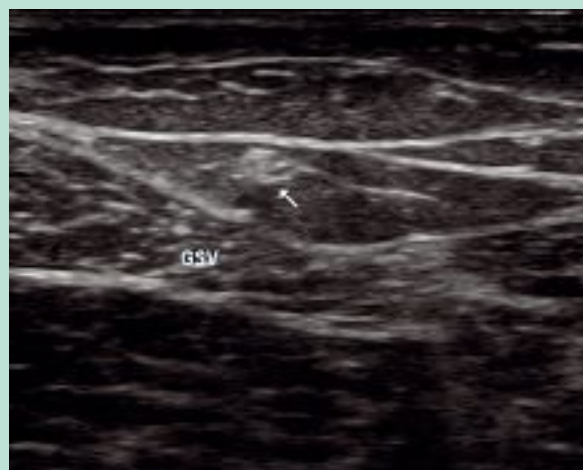


FIGURE 1 : Aspect cicatriciel de la grande veine saphène dans le compartiment saphénien.

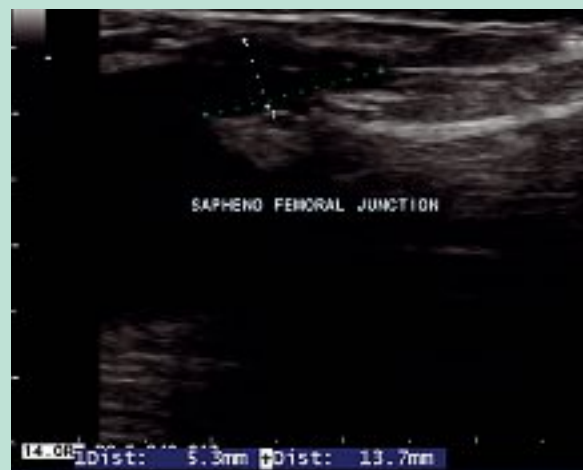

FIGURE 2 : Segment intervalvulaire résiduel après procédure endoveineuse.

- Un réseau de la lame lympho-ganglionnaire était présent chez un tiers des patients (32,5 %) et son diamètre était de 1,2 mm. Il présentait un trajet transganglionnaire visible chez 32,5 % des patients et un seul reflux a été observé (2,5 %).
- Des collatérales abdominales perméables sont décrites chez 90 % des patients et des collatérales génitales perméables chez 87,5 %. Elles étaient continentes et avaient un rôle de drainage (Figure 3).

La saphène accessoire antérieure de cuisse était visible chez 17,5 % des patients.

Aucune récurrence inguinale n'a été observée.

Discussion

La saphène n'a été traitée que sur son segment incontinent dont la longueur était variable d'un sujet à l'autre [14].

Les résultats de cette étude sont en accord avec ceux de la littérature et confirment un certain nombre de points :

- Le laser endoveineux (LEV) est une procédure efficace, après le temps d'apprentissage nécessaire à l'appropriation de toute nouvelle technique, pour fermer le tronc saphène.
- Proebstle [15], sur une étude *in vitro* avec étude anatomo-pathologique, constate que la présence de sang dans la veine joue un rôle dans l'absorption de l'énergie.

Dans une veine remplie de solution saline, la lésion de la paroi veineuse est localisée au point d'impact du tir laser. Dans une veine remplie de sang, les lésions de la paroi veineuse sont plus importantes autour du point d'impact. Le sang joue un rôle dans l'absorption de l'énergie mais aussi dans sa diffusion grâce à l'ébullition du sang.

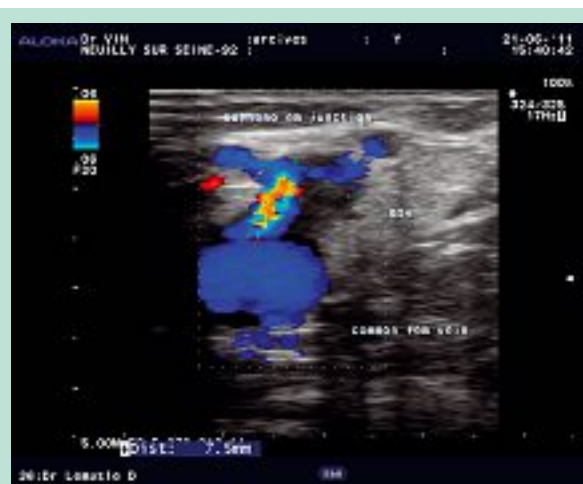

FIGURE 3 : Drainage des collatérales de la jonction après procédure endoveineuse.

- Le même auteur [16] constate, sur une série de 106 GVS chez 77 patients, que l'occlusion de la saphène dépend de l'énergie délivrée.
- Sur une série de 60 membres traités chez 51 patients, Kabnick [17] compare les résultats en fonction de la longueur d'onde du laser. 30 membres ont été traités avec une longueur d'onde de 810 nm et 30 membres avec une longueur d'onde de 980 nm. Ces deux longueurs d'onde sont efficaces en termes d'occlusion sans complications majeures.
- Une seule étude [18] a comparé le traitement par laser au traitement chirurgical classique. Pour l'ensemble des études, le taux d'occlusion de la veine avec abolition du reflux était de 87,7 à 100 % pour le laser et l'abolition du reflux de 91,7 à 100 % pour la chirurgie.

Aspect échographique de la jonction saphéno-fémorale après procédure endoveineuse. Étude observationnelle après un recul de 4 ans.

Sur ce critère, le laser s'est montré aussi efficace que la chirurgie.

- La reprise d'activité et du travail est plus rapide pour le laser ainsi que pour la qualité de vie.
- Par ailleurs, l'étude a montré une économie de coût par patient de 171 \$ en cas de procédure laser par rapport à la chirurgie conventionnelle. Cette procédure laisse un moignon perméable et continent au niveau de la jonction saphéno-fémorale. Dans ce travail, après un recul minimum de 3 ans, il était présent et perméable dans 100 % des cas.
- Ce résultat était attendu et conforme à l'étude de Pichot [8]. La longueur moyenne du moignon était de 19 ± 5 mm. Chez un seul patient, un moignon d'une longueur de 40 mm, correspondant à une difficulté technique de montée de sonde, a été noté.
- Cette longueur de 19 mm n'est pas un hasard et correspond à la disposition anatomique du segment inter-valvulaire tel qu'il est défini par Pieri [19]. La valve terminale est située entre l'ostium de la GVS et le premier affluent majeur de la GVS. La valve préterminale est définie comme la première valve située en amont du premier affluent majeur de la GVS.
- Selon Hach [20], la valve terminale devrait se situer dans les 0,5 à 1,5 cm en amont de l'orifice de la GVS dans la fémorale commune, la valve préterminale dans les 3 à 5 cm en amont de la valve terminale.
- Mühlberger [21] a réalisé une étude portant sur la dissection des 25 derniers centimètres de la GVS de 217 membres. La première valve a été trouvée à une distance moyenne de l'ostium de 0,7 cm à droite et 0,8 cm à gauche. La seconde valve a été trouvée à une distance moyenne de l'ostium de 3,9 cm à droite et 4,6 cm à gauche. Il considère comme affluent majeur se jetant dans les derniers centimètres de la GVS :
 - la veine pudendale externe présente dans 90 % des cas ;
 - la veine superficielle circonflexe retrouvée dans 83 % des cas ;
 - la veine superficielle épigastrique présente dans 78 % des cas.Les deux veines accessoires antérieures et postérieures de la GVS ont été moins fréquemment observées dans respectivement 51 et 68 % des cas. Dans notre étude nous ne retrouvons une SAAC que dans 17,5 % des cas toujours continente. La perméabilité de ce moignon après LEV est le résultat du flux de drainage de ces affluents dans le segment inter-valvulaire (**Figure 4**).
- La procédure endoveineuse par laser ne génère pas (ou peu) de néo-vascularisation.

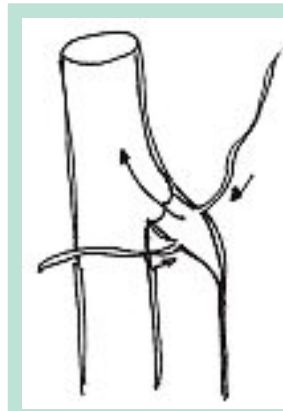


FIGURE 4 : Rôle hémodynamique du moignon après procédure laser endoveineuse.

- **Les récurrences constatées quelques années après crossectomie et éveinage correspondent souvent à l'existence d'un reflux au niveau d'un réseau lympho-ganglionnaire situé au niveau de la région inguinale [21].**

Ce réseau est souvent présent avant l'intervention, il est localisé entre la GVS et la SAAC. Ce résultat était également attendu.

- **Nous pensons que la néo-vascularisation est essentiellement le développement du réseau physiologique de la lame ganglionnaire, qui deviendrait dystrophique, dilaté et incontinent, sous l'effet de facteurs angiogéniques.**

La ligature de la jonction saphéno-fémorale et de ses différentes branches collatérales est peut être à l'origine de la récurrence [22] lorsqu'il existe anatomiquement ce réseau lympho-ganglionnaire en préopératoire.

Or un des principaux facteurs angiogéniques serait « l'agression chirurgicale » de la crossectomie.

Il est donc normal que le LEV qui ne nécessite pas de dissection de la JSF, ne génère pas de néo-vascularisation.

Dans ce travail, le réseau physiologique de la lame ganglionnaire était présent et visualisé dans 32,5 % des cas. Un seul de ces réseaux était refluant mais on sait que ce réseau de la lame ganglionnaire peut être incontinent de façon primitive [23].

Conclusion

Jusqu'à la fin du XX^e siècle, la chirurgie traditionnelle avec stripping représentait le gold standard du traitement des varices.

De nombreuses publications ont mis en évidence une fréquence relativement importante des récurrences post-opératoires dont la cause était toujours rapportée à une ligature incomplète des branches collatérales de la jonction saphéno-fémorale.

Les nouvelles techniques de traitement endoluminal ayant pour principe de préserver la jonction saphéno-fémorale en laissant en place un moignon ont fait craindre à une récurrence inguinale précoce.

Dans cette étude portant sur 40 patients traités par procédure laser endoveineux ayant un recul moyen de 54,9 mois, nous constatons la persistance d'une occlusion du tronc saphénien dans 100 % des cas et la présence d'un moignon continuel d'une longueur de 19 ± 5 mm et d'un calibre de 5 ± 2 mm.

Les branches collatérales abdominales du segment terminal de la GVS ont été retrouvées dans 90 % des cas et les branches génitales dans 87,5 % des cas. Aucun cas de récurrence par cavernome n'a été constaté.

Contrairement aux idées reçues, il semble que le segment inter-valvulaire de la terminaison de la GVS joue un rôle fondamental dans le drainage du sang provenant de la région génitale et abdominale superficielle.

La ligature chirurgicale de la jonction saphéno-fémorale et de ses différentes branches collatérales est peut-être à l'origine des récurrences lorsqu'il existe anatomiquement un réseau lympho-ganglionnaire en préopératoire.

Un des principaux facteurs angiogéniques serait « l'agression chirurgicale » de la crossectomie.

Il est donc normal que le LEV qui ne nécessite pas de dissection de la JSF, ne génère pas de néo-vascularisation.

Références

1. Guex J.J., Hiltbrand B., Bayon J.M., Henri F., Allaert F.A., Perrin M. Anatomical pattern in varicose vein disease: a duplex scanning study. *Phlebology* 1995 ; 10 : 94-7.
2. Sakurai T., Matsushita N., Nishikimi N., Nimura Y. Hemodynamic assessment of femoro-popliteal venous reflux in patients with primary varicose veins. *J. Vasc. Surg.* 1997 ; 26 : 260-4.
3. Keller W.L. A new method of extirpating of the internal saphenous and similar vein in varicose condition. *N.Y. Med. J.* 1905 ; 82 : 385-6.
4. Perrin M., Guex J.J., Ruckley C.V., De Palma R.G., Royle J.P., Eklof B.O., Nicolini P., Jantet G. and the REVAS group. Recurrent varices after surgery (REVAS), a consensus document. *Cardio Vascular Surgery* 2000 ; vol. 8 ; n° 4 : 233-45.
5. Chandler J.G., Pichot O., Sessa C., Schuller P.S., Kabnick L.S., Bergan J.J. Treatment of primary venous insufficiency by endovenous saphenous vein obliteration. *J. Vasc. Surg.* 2000 ; 34 : 201-14.
6. Navaro L., Min R., Bonè C. Endovenous laser: a new minimally invasive method of treatment of varicose vein – preliminary observations using an 810 nm diode laser. *Dermatol. Surg.* 2001 ; 27 : 117-22.
7. Min R.J., Zimmet S.E., Isaacs M.N., Forrestal M.D. Endovenous laser treatment of the incompetent greater saphenous vein. *J. Vasc. Interv. Radiol.* 2001 ; 12 : 1167-71.
8. Pichot O., Kabnick L., Creton D., Merchant R.F., Schuller P.S., Chandler J.G. Duplex ultrasounds scan findings two years after great saphenous vein radiofrequency endovenous obliteration. *J. Vasc. Surg.* 2004 ; 39,1 : 189-95.
9. Lemasle P., Lefebvre-Vilardebo M., Uhl J.F., Gillot C., Baud J.M., Vin F. La cartographie veineuse superficielle. Considérations pratiques. *Phlébologie* 2000 ; 53 ; 1 : 77-105.
10. Lemasle P., Uhl J.F., Lefebvre-Vilardebo M., Baud J.M. Proposition d'une définition. Échographique de la grande saphène et des saphènes accessoires à l'étage crural. *Phlébologie* 1996 ; 49, 3 : 279-86.
11. Caggiati A., Ricci S. The great saphenous vein compartment. *Phlebology* 1997 ; 12 : 106-11.
12. Caggiati A., Bergman J.J., Gloviczki P., et al. Nomenclature of the veins of the lower limbs: an international interdisciplinary consensus statement. *J. Vasc. Surg.* 2002 ; 36, 2 : 416-22.
13. Ramelet A.A. Ambulatory phlebectomy by the Müller method: technique, advantages, and disadvantages. *J. Mal. Vasc.* 1991 ; 16 : 119-22.
14. Vin F., Lemasle P., Lefebvre-Vilardebo M., Uhl J.F. Niveau de reflux de la grande saphène : indications thérapeutiques. *Phlébologie* 57, 3 : 255-9.
15. Proebstle T.M., Sandhofer M., Kargl A., Gül D., Rother W., Knop J., Lehr A. Thermal damage of the inner vein wall during endovenous laser treatment: key role of energy absorption by intravascular blood. *Dermatol. Surg.* 2002 ; 28, 7 : 596-600.
16. Proebstle T.M., Krummenauer F., Gül D., Knop J. Non occlusion and early reopening of the great saphenous vein after endovenous laser treatment is fluence dependent. *Dermatol. Surg.* 2004 ; 30 : 174-8.
17. Kabnick L. Outcome of different endovenous laser wavelengths for great saphenous vein ablation. *J. Vasc. Surg.* 2005 ; 43 : 88-93.
18. Hoggan B.L., Cameron A.L., Maddern G.J. Systematic review of endovenous laser therapy versus surgery for the treatment of saphenous varicose veins. *Ann. Vasc. Surg.* 2009 ; 23 : 277-87.
19. Pieri A., Vannuzzi A., Duranti A. Rôle central de la valvule pré-ostiale de la veine saphène interne dans la genèse des varices tronculaires des membres inférieurs. *Phlébologie* 1995 ; 48 : 227-9.
20. Hach W., Größ J.D., Hach-Wunderle V., Jünger M. *Venen Chirurgie*. Stuttgart, New York : Schattauer ; 2006.
21. Mühlberger D., Morandini L., Brenner E. Venous valves and major superficial tributary veins near the sapheno-femoral junction. *J. Vasc. Surg.* 2009 ; 49 : 1562-9.
22. Lemasle P., Uhl J.F., Lefebvre-Vilardebo M., Baud J.M., Gillot C. Veines lympho-ganglionnaires inguinales. Aspects anatomiques et échographiques. Conséquences sur la définition de la néogénèse. *Phlébologie* 1999 ; 52, 3 : 263-8.
23. Lemasle P., Uhl J.F., Gillot C.L., Lefebvre-Vilardebo M., Vin F., Baud J.M. Récurrence variqueuse postopératoire : et si la néo-vascularisation inguinale postchirurgicale n'était que le développement d'un réseau préexistant ? *Phlébologie* 2009 ; 62, 2 : 42-8.