



## Varices pelviennes : quand les évoquer, quand les traiter ? When to Refer and When to Treat Pelvic Varicose Veins?

Pachêco K.G., Peixoto C.C., Picada M., Bordini C.

### Résumé

**Objectifs :** Le but de ce travail est de définir les symptômes devant faire évoquer l'existence de varices pelviennes et de rechercher si elles peuvent être la source d'un reflux au niveau des veines des membres inférieurs.

**Matériel et méthodes :** Une étude prospective de mars 2009 à août 2010 a permis d'inclure 20 patientes consécutives de 38 à 80 ans, ayant des symptômes évocateurs de varices pelviennes. Quatre-vingts pour cent des patientes avaient des varices des membres inférieurs. Un écho-Doppler couleur transpariétal et, dans certains cas, transvaginal, a été effectué à la recherche de varices pelviennes ou dépendant d'un système veineux non pelvien d'un diamètre > 7 mm.

Une recherche d'un syndrome de compression extrinsèque ou obstructif a été systématiquement réalisée.

Les symptômes et les signes cliniques les plus fréquemment retrouvés étaient une douleur ou une sensation de lourdeur dans le bassin (100 %), une dyspareunie (60 %), des hémorroïdes (30 %) et des varices des membres inférieurs à point de départ pelvien (80 %).

En cas de forte suspicion clinique et échographique, une phlébographie à visée diagnostique a été effectuée. En cas de confirmation du diagnostic de point de fuite pelvien, une embolisation par coils et mousse de polidocanol a été effectuée.

**Résultats :** Toutes les patientes ont eu des résultats significatifs avec amélioration clinique, une disparition de la douleur pelvienne et de la sensation de lourdeur dans les membres inférieurs. Seize des patientes étudiées et traitées ont eu également une amélioration significative de la constipation intestinale.

Les varices des membres inférieurs, quand elles étaient présentes avant le traitement, furent traitées secondairement.

Aucune des patientes n'a présenté de complication significative.

### Summary

**Aims:** The aim of this study was to define the symptoms that indicate the existence of pelvic varicose veins and to determine whether they could lie at the origin of reflux in lower limb veins.

**Material and methods:** Twenty consecutive female patients aged from 38 to 80 years were included in a prospective study conducted between March 2009 and August 2010. All of the patients had symptoms of pelvic varicose veins. Eighty-four percent of the patients had varicose veins in the lower limbs.

Transparietal, and in certain cases, transvaginal colour duplex sonography was performed to search for pelvic varicose veins or varicosities of a diameter > 7 mm that originated in a non-pelvic venous system.

An external or obstructive cause of pelvic compression syndrome was systematically searched for. The most frequent symptoms and clinical signs were pain or a sensation of heaviness in the pelvis (100%), dyspareunia (60%), hemorrhoids (30%) and varicose veins in the lower limbs originating in the pelvis (80%).

When clinical and Doppler US findings led to a strong suspicion of reflux, diagnostic phlebography was performed. If reflux originating in the pelvis was confirmed, the vein was embolized using coils and polidocanol foam.

**Results:** All of the patients had significant results with clinical improvement, disappearance of the pelvic pain and the sensation of heaviness in the lower limbs. Sixteen of the patients studied and treated also experienced a significant improvement in intestinal constipation. Varicose veins in the lower limbs, when present before the treatment, were treated in a later intervention.

None of the patients presented any significant complications.

E-mail : [kennedy-gp@uol.com.br](mailto:kennedy-gp@uol.com.br)  
[mateusp@msn.com](mailto:mateusp@msn.com)  
[clovisracy@hotmail.com](mailto:clovisracy@hotmail.com)  
[carlospeixoto@gmail.com](mailto:carlospeixoto@gmail.com)

Accepté le 2 juin 2011

## Varices pelviennes : quand les évoquer, quand les traiter ?

**Conclusion :** Les varices pelviennes sont très fréquentes et il est important pour les professionnels de la santé de savoir les dépister. Le traitement des varices pelviennes par embolisation associant la mousse de polidocanol et les coils pour colmater les fuites des veines gonadiques et des veines hypogastriques, présente des résultats très satisfaisants et encourageants dans plus de 90 % des cas.

**Mots-clés :** varices pelviennes, embolisation, constipation intestinale, congestion pelvienne.

**Conclusion:** Pelvic varicose veins are frequent and it is important for health-care professionals to know how to screen for them. The treatment of pelvic varicosities by embolization that combines polidocanol foam with coils to stop reflux in the ovarian and hypogastric veins gave highly satisfactory and encouraging results in more than 90% of cases.

**Keywords:** pelvic varicose veins, embolization, intestinal constipation, pelvic congestion syndrome.

### Introduction

Les patientes souffrant de varices pelviennes peuvent se plaindre de « syndrome de congestion pelvienne », de varices des membres inférieurs ou des deux. Ce sont des plaintes courantes en cas de stagnation veineuse pelvienne associée à une insuffisance veineuse chronique des membres inférieurs avec des formations variqueuses dans les régions inguinales, périnéales, de la vulve (**Figure 1**) et dans la région de la cuisse et de la jambe.

Le concept de congestion pelvienne a pris naissance avec Taylor en 1940 et a été défini en tant que dilatation avec un flux lent dans les veines utéro-ovariennes occasionnant des douleurs pelviennes.

Les patientes peuvent présenter seulement des signes gynécologiques. **Dans ce cas, elles se plaignent seulement de douleurs et de sensation de lourdeur dans le bassin**, symptômes qui s'aggravent pendant la période des règles et en orthostatisme prolongé.

Beaucoup d'entre elles expliquent ne pas pouvoir maintenir la position debout plus de deux heures, ce qui les oblige à s'asseoir ou à s'allonger pour faire céder la douleur. La sensation de lourdeur dans le ventre (sensation comparable à celle de la grossesse, selon les dires des patientes) est souvent accompagnée de dysménorrhée intense, de mastalgie et de maux de tête. Cela donne également lieu à une sensation de brûlure et à une gêne lors des rapports sexuels, de constipation intestinale (3 à 15 jours sans aller à la selle) et de problèmes hémorroïdaires.

**Il convient de noter que, lorsque de tels symptômes sont observés, on peut suspecter un syndrome de congestion pelvienne et qu'il faut prescrire un écho-Doppler couleur transvaginal pour une recherche de varices dans le plexus para-utérin** et, par la suite, un **écho-Doppler couleur abdominal** pour rechercher des reflux de la veine gonadique et des pathologies compressives de la veine rénale gauche (syndrome du casse-noisette ou *nut's cracker syndrom*) et de la veine iliaque commune gauche (syndrome de Cockett ou May-Thurner syndrom).



**FIGURE 1 :** Varices de la vulve.

Quand on peut constater, grâce à une échographie, des indices de maladie veineuse compressive, il faut réaliser également une angiographie IRM abdominale complète et un angioscanner dans l'objectif d'obtenir plus d'informations concernant la compression.

Avec toutes ces données en main, on demande à un gynécologue d'examiner la patiente pour qu'il puisse écarter ou confirmer avec certitude la présence de maladies gynécologiques telles que des tumeurs pelviennes, des endométrioses, des infections génitales entre autres. Si cela s'avère nécessaire, il est possible de demander l'avis d'autres spécialistes si l'on suspecte des origines digestives, urologiques ou rhumatologiques, par exemple.

Après avoir effectué les investigations minutieuses décrites ci-dessus, le diagnostic d'une maladie congestive pelvienne peut être établi.

**L'insuffisance veineuse pelvienne peut être centrifuge, dans le cas où elle est causée par des reflux, ou centripète, si elle est due à une compression.**

Si la patiente se plaint uniquement de symptômes phlébologiques, le syndrome le plus fréquent est, sans aucun doute, l'insuffisance veineuse chronique des membres inférieurs, dont les symptômes prédominants sont la douleur et une sensation de lourdeur dans les jambes, avec la formation ou non de dilatations variqueuses, pouvant générer des œdèmes et des altérations trophiques avec ou sans ulcère variqueux dans le tiers distal de la jambe. Dans ce cas, on procède à un écho-Doppler couleur veineux des membres inférieurs, en orientant les recherches dans la région antérieure, postérieure, face médiale et latérale de la cuisse, avec l'objectif de détecter les transferts de reflux de l'abdomen vers les membres inférieurs.

**La forme mixte de la maladie, c'est-à-dire à la fois gynécologique et phlébologique, requiert un écho-Doppler couleur de l'abdomen, du bassin, des membres inférieurs et, si nécessaire, d'autres examens complémentaires.**

Devant la confirmation d'un cas de maladie congestive pelvienne avec dilatation variqueuse du plexus utérin supérieure à 7 mm et reflux positif mis en évidence lors de la manœuvre de Valsalva avec écho-Doppler couleur, il faut réaliser une phlébographie sélective, poursuivre avec une embolisation à la mousse de polidocanol et mise en place de coils pour oblitérer les points de fuite.

On doit prendre en considération la possibilité de se trouver face à un syndrome de casse-noisette et à un syndrome de Cockett, pour lesquels le traitement s'avérera plus complexe. Les patientes porteuses de maladie compressive iliaque ont cinq fois plus de risque d'avoir une thrombose veineuse profonde du membre inférieur gauche ou que se développe, en période de grossesse, un œdème et des dilatations variqueuses au niveau du membre inférieur gauche.

**L'objectif de cette étude est de démontrer que la phlébographie et l'embolisation sont des options peu agressives donnant de bons résultats.**

## Matériel et méthode

De mars 2009 à août 2010, vingt patientes, de 38 ans à 80 ans, souffrant de maladie veineuse pelvienne, ont été soumises à un examen clinique détaillé et à des examens d'imagerie.

Les critères d'inclusion des patientes ont été les suivants : présence du syndrome de congestion pelvienne accompagné de douleurs gynécologiques, phlébologiques ou les deux, le tout documenté par écho-Doppler et phlébographie.

Les patientes avec des varices dans les membres inférieurs et un syndrome de congestion pelvien associé ont eu un écho-Doppler couleur des veines des membres inférieurs.

Les 20 patientes sélectionnées pour l'étude ont été soumises à un interrogatoire précis qui avait pour objectif de rechercher les circonstances de déclenchement de la maladie. Ces mêmes patientes ont été interrogées sur divers facteurs que l'on supposait liés à la pathologie étudiée tels que la menstruation, le temps de travail en station debout, les fonctions intestinales, les douleurs ressenties pendant les relations sexuelles, la présence d'hémorroïdes, les douleurs lombaires, les maladies gynécologiques ou urologiques. Le nombre de grossesse a été noté. Les symptômes considérés comme les plus importants et les plus fréquents sont les douleurs et la sensation de lourdeur dans le bassin qui s'accroissent au moment des règles et en station debout. Ce sont ces symptômes que nous avons retenus pour inclure les patientes.

Nous avons étudié l'historique familial de toutes les patientes en dirigeant notre attention sur les maladies veineuses pelviennes et des membres inférieurs.

Pendant l'examen clinique, nous avons recherché l'existence de varices dans la région de l'aîne, des lèvres de la vulve, des fessiers, à l'arrière de la cuisse et de la jambe et aussi la présence d'hémorroïdes. Cette investigation a été complétée par des examens d'imagerie.

## Examens complémentaires

### Méthodes non invasives

- Écho-Doppler transvaginal réalisé avec la recherche du ligament large pour identifier la présence de varices dans le plexus intra-utérin et mesurer leur dilatation ainsi que pour voir s'il y avait un reflux ou non (**Figure 2, Figure 3 et Figure 4**).
- Écho-Doppler transpariétal pour rechercher un reflux dans les veines gonadiques, iliaques et la présence d'une compression, principalement des veines rénale gauche et iliaque commune gauche.
- Écho-Doppler des veines des membres inférieurs.

### Méthodes invasives

- IRM pour rechercher une compression iliaque.
- Angioscanner pour visualiser la compression de la veine rénale gauche.
- Phlébographies, sélectionnant en particulier pour cet examen les veines pelviennes et en mesurant les pressions veineuses (**Figure 5**).

Aucune échographie endovasculaire n'a été réalisée.

## Traitement

Les méthodes de traitement de la maladie veineuse chronique pelvienne non post-thrombotique peuvent être chirurgicales ou non. Il s'agit des suivantes : sclérothérapie, chirurgie à ciel ouvert, chirurgie laparoscopique et procédures endoluminales (radiologie interventionnelle : angioplastie, stent et embolisation).

## Varices pelviennes : quand les évoquer, quand les traiter ?

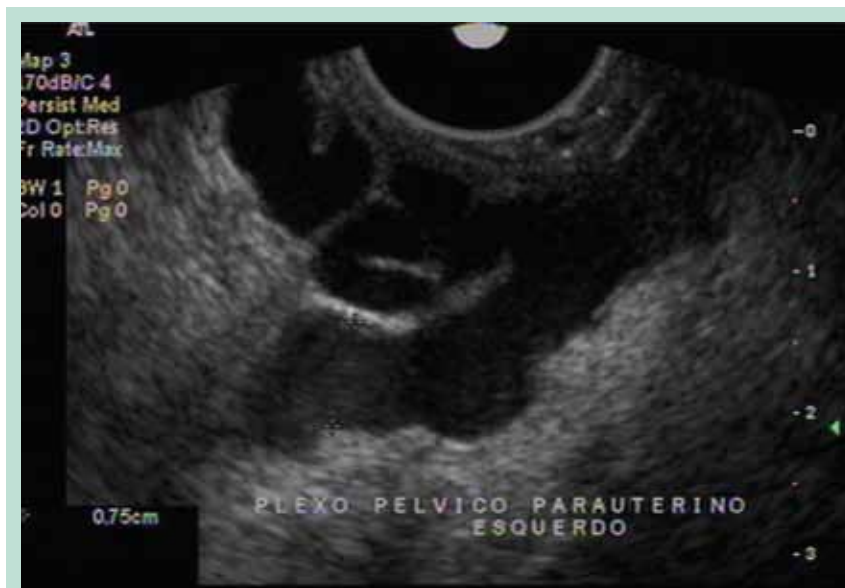

FIGURE 2 : Varices pelviennes.

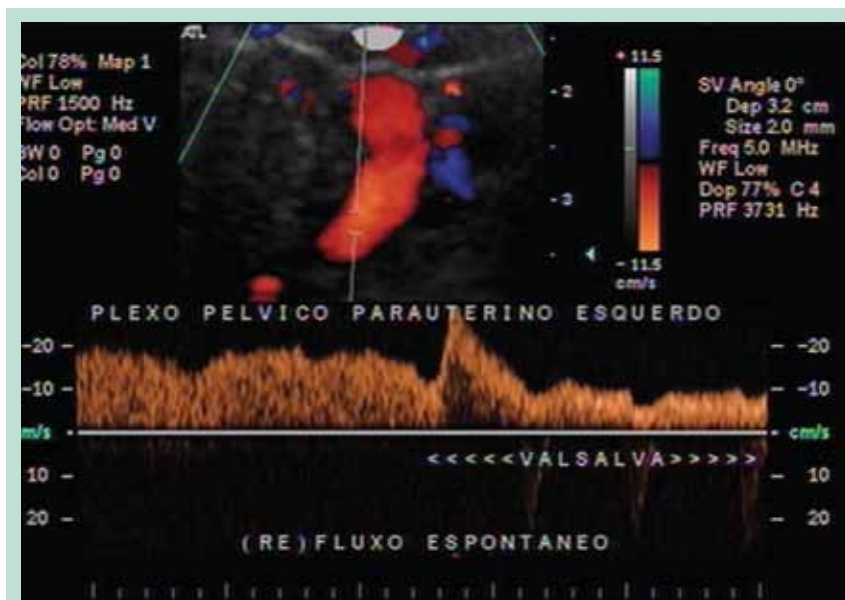


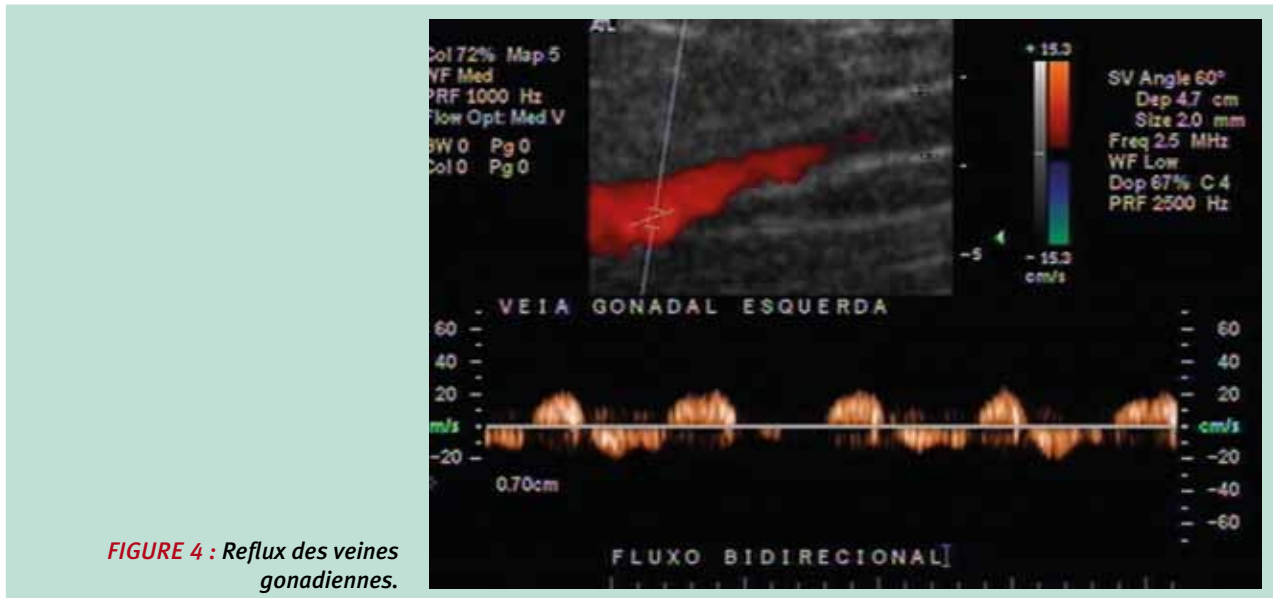
FIGURE 3 : Reflux des varices pelviennes.

Après avoir obtenu la confirmation par écho-Doppler couleur que les veines pelviennes présentaient un reflux permanent, nous avons procédé au traitement par voie endovasculaire, associant une phlébographie pelvienne et une embolisation avec de la mousse de polidocanol à 3 % et des coils au niveau des points de fuite veineux.

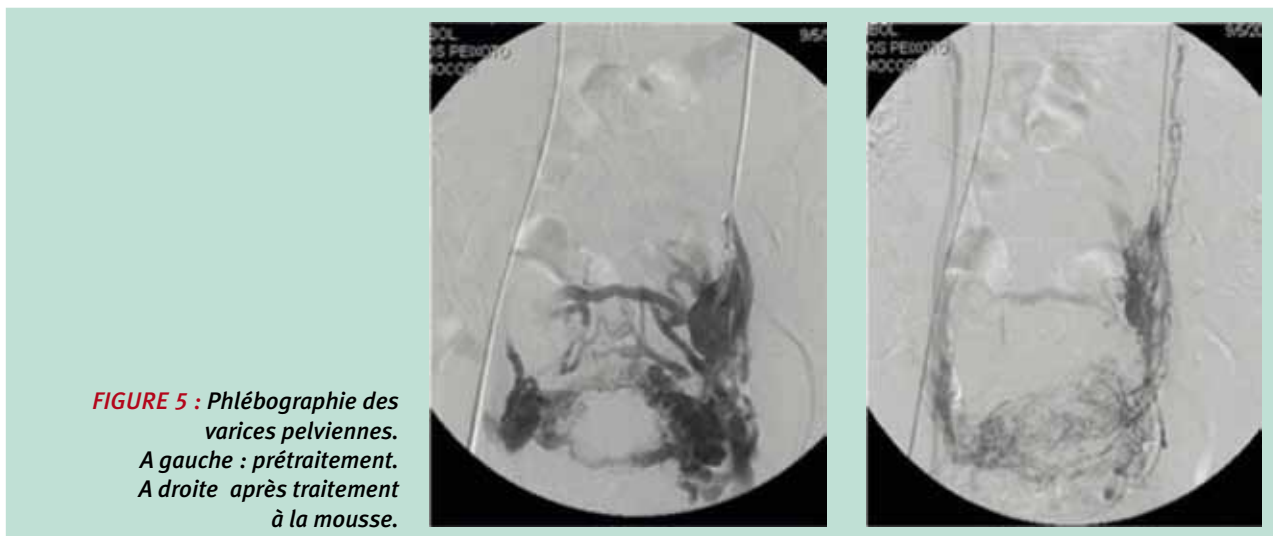
Pour ce faire, nous avons cathétérisé les veines refluentes et dilatées. Afin de visualiser clairement le réseau variqueux et également d'identifier s'il y avait un point de fuite, un produit de contraste a été injecté pendant que la patiente réalisait une manœuvre de Valsalva.

En cas de reflux dans la veine, on réalise une nouvelle injection pour opacifier les varices pelviennes. L'embolisation à la mousse se fait alors en commençant par les parties proximales. La mise en place de coils de diamètre et de longueur appropriés à la veine à traiter est effectuée.

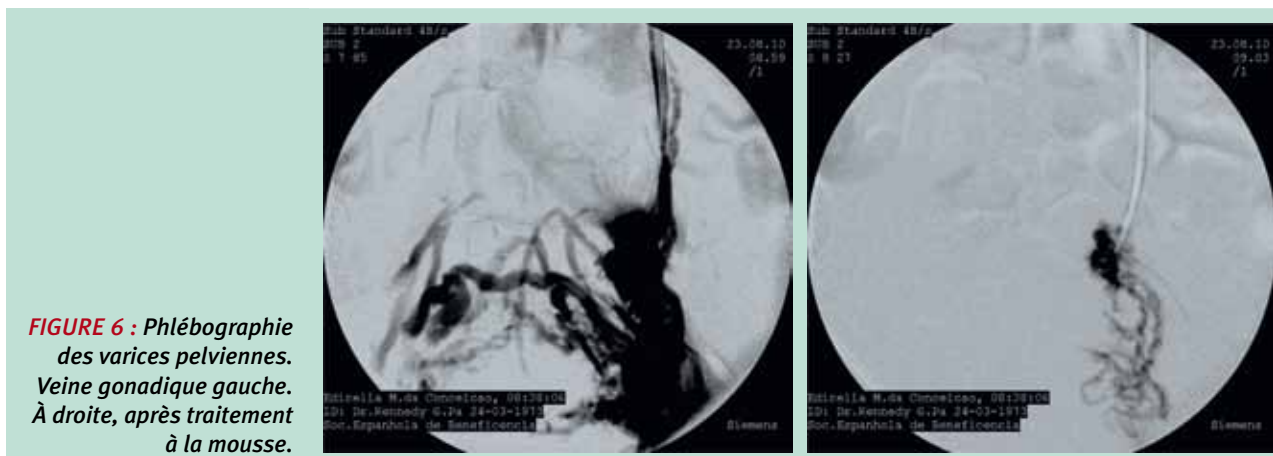
Cette procédure a pour objectif de colmater les points de fuites et de supprimer le reflux veineux dans les veines gonadiques qui alimentent les varices pelviennes, et également les varices des membres inférieurs (**Figure 6** et **Figure 7**).



**FIGURE 4 :** Reflux des veines gonadiennes.

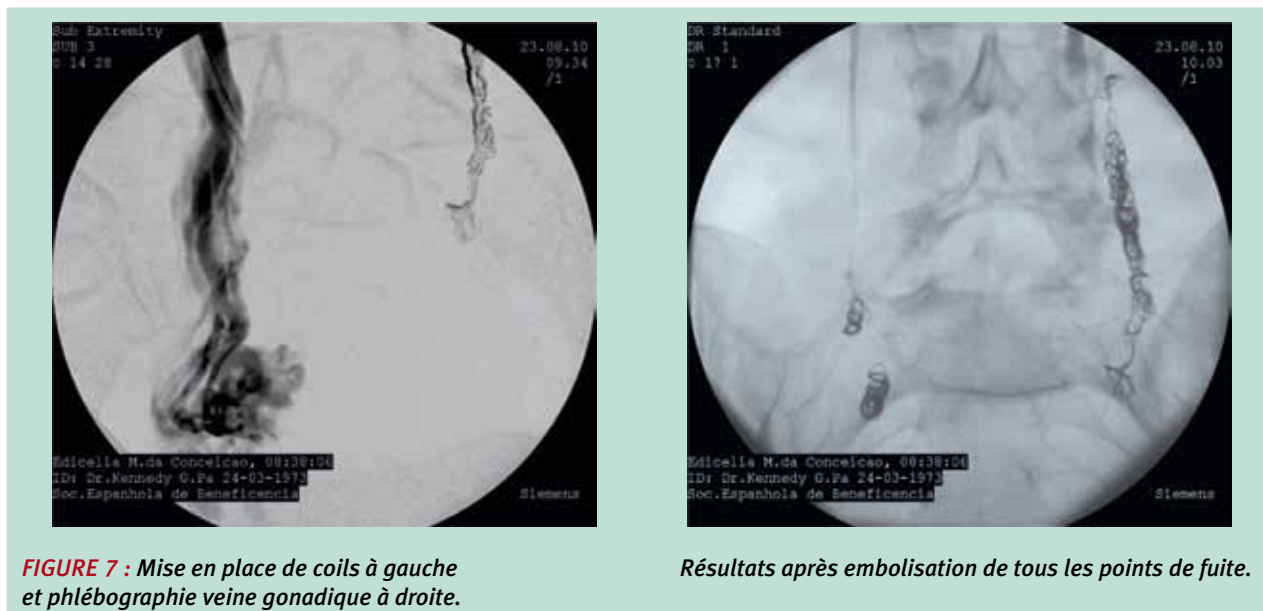


**FIGURE 5 :** Phlébographie des varices pelviennes.  
A gauche : prétraitement.  
A droite après traitement à la mousse.



**FIGURE 6 :** Phlébographie des varices pelviennes.  
Veine gonadique gauche.  
À droite, après traitement à la mousse.

## Varices pelviennes : quand les évoquer, quand les traiter ?



**FIGURE 7 :** Mise en place de coils à gauche et phlébographie veine gonadique à droite.

Résultats après embolisation de tous les points de fuite.

### Visites de contrôle

Toutes les patientes ont été revues en consultation 7 à 15 jours après le traitement pour apprécier le résultat. Durant cette visite, un écho-Doppler de contrôle a été réalisé pour assurer l'efficacité du traitement associé à un nouvel interrogatoire. Toutes les patientes avaient noté une amélioration des symptômes, principalement des symptômes gynécologiques comme la douleur et la sensation de lourdeur dans le bassin, la dysménorrhée et la dyspareunie. Nous avons pu observer également une amélioration très significative de la constipation intestinale.

Les patientes qui étaient également porteuses de varices des membres inférieurs furent traitées pour ces symptômes par la suite à la mousse écho-guidée ou furent opérées dans les cas où cela s'avérait nécessaire. Une nouvelle échographie a été réalisée 6 mois après sur ces patientes.

### Résultats

Parmi les 20 patientes souffrant de varices et participant à l'étude, 4 d'entre elles avaient une maladie congestive pelvienne, 12 une maladie congestive pelvienne et des varices des membres inférieurs et seulement 4 avaient des varices des membres inférieurs avec un transfert de reflux.

**Chez toutes les patientes, on a pu constater une amélioration phlébologique et une amélioration significative clinique avec une réduction de la douleur dans le bassin et une diminution de la sensation de lourdeur dans les membres inférieurs.**

**Celles qui avaient des varices primaires des membres inférieurs et qui ont été traitées pour cela postérieurement n'ont présenté aucun type de complication.**

### Discussion

Conformément aux informations ci-dessus, chez les patientes qui se plaignaient de maladie congestive pelvienne pour lesquelles nous avons obtenu, via un écho-Doppler, la confirmation de la présence de varices pelviennes avec une dilatation supérieure à 7 mm, nous avons constaté que 100 % d'entre elles présentaient des douleurs et avaient une sensation de lourdeur dans le bassin, 80 % une constipation intestinale, 60 % une dyspareunie, 30 % des hémorroïdes et 80 % un transfert de reflux vers les membres inférieurs.

La grande surprise a été que les patientes constatèrent la disparition de la constipation intestinale, de la douleur et de la sensation de lourdeur dans le bassin après traitement. La raison en est peut-être le niveau élevé d'œstradiol dans les varices pelviennes.

Un fait intéressant, qui doit être un objectif pour des études à venir, est que les patientes souffrant de varices pelviennes, sans aucun signe de varices dans les membres inférieurs lors d'un examen clinique et d'un écho-Doppler couleur veineux, se plaignent de douleurs lombaires et de sensation de lourdeur dans les jambes, principalement pendant les règles. Cela peut faire supposer qu'une terminaison nerveuse au sein du bassin pourrait être responsable de tels symptômes.

## Conclusion

Le syndrome de congestion pelvienne est une pathologie commune que l'on retrouve très fréquemment en consultation gynécologique. Lorsqu'il est associé à des varices des membres inférieurs, il nécessite des investigations plus poussées. Le traitement des varices pelviennes par l'embolisation utilisant l'association de la mousse et des coils donne de bons résultats, avec plus de 90 % de réussite, sans embolie pulmonaire dans cette étude. Nous avons pu constater des complications plus légères telles que des douleurs abdominales et des nausées dans 18 % des cas, ou une légère fièvre et des phlébites mécaniques (phlébites sur compression extrinsèques) dans 28 % des cas.

*Nous remercions le Dr Ph Nicolini pour son aide dans la présentation en français de ce travail.*

## Références

1. Pèrez J.M., Monedero J.L. Como diagnosticar e tratar varizes pélvicas. Anais do Endopan 2007.
2. Gandini R., Chiocchi M., Konda D. et al. Transcatheter Foam Sclerotherapy of Symptomatic Female Varicocele with Sodium-Tetradecyl-Sulfate Foam. Cardiovasc. Intervent. Radiol. 2008 ; 31 : 778-84.
3. Kwon S.H., Oh J.H., Ko K.R. et al. Transcatheter Ovarian Vein Embolization Using Coils for the Treatment of Pelvic Congestion Syndrome. Cardiovasc. Intervent. Radiol. 2007 ; 30 : 655-61.
4. Balian E., Lasry J.-L., Coppé G. et al. Pelvi-perineal venous insufficiency and varicose veins of the lower limbs. Phlebology 2008 ; 15 (1) : 17-26.
5. Monedero J.L. Pelvic Venous Pathology. Embolising treatment. Phlébologie 1999 ; 52 : 299-310.
6. Ascitutto G., Mumme A., Ascitutto K.C., Geier B. Oestradiol Levels in Varicose Vein Blood of Patients with and without Pelvic Vein Incompetence (PVI): Diagnostic Implications. Janvier 2010.
7. Nicolini Ph. Intérêt de la sclérothérapie à la mousse dans l'embolisation des varices pelviennes. In : La sclérothérapie. Paris : Gobin J.P., Bénigni J.P., ESKA, Ed ; 2007. p. 147-50.
8. Nicolini Ph. Insuffisance veineuse superficielle chronique des membres inférieurs à point de départ pelvien : diagnostic, prise en charge thérapeutique. In : Stratégies et moyens de traitement de l'insuffisance veineuse. Torino : Pittaluga P., Chastanet S., Minerva Medica, Ed ; 2008. p. 3-7.
9. Leal Monedero L., Zubicoa Ezpeleta S., Perrin M. Maladie veineuse chronique pelvienne non post-thrombotique. EMC (Elsevier Masson SAS), Techniques chirurgicales - Chirurgie vasculaire 2010 ; 43-175.