



## Qualité de vie après sclérothérapie échoguidée à la mousse chez des patients âgés atteints d'une IVC sévère et invalidante.

### Quality of life after us-guided foam sclerotherapy in elderly patients with severe debilitating CVI.

Gallucci M., Antignani P.L., Allegra C.

#### Résumé

Du fait de l'augmentation de l'âge moyen de la population générale, l'incidence de la Maladie Veineuse Chronique (MVC) sévère chez les personnes âgées ne cesse de s'accroître avec des répercussions importantes sur la qualité de vie de ces patients qui manifestent souvent une réticence et/ou une contre-indication au traitement chirurgical (éveinage, Linton, CEPS). Compte tenu de sa mini-invasivité, de son efficacité, de son faible coût et de sa sécurité, la sclérose échoguidée à la mousse semble l'alternative la plus prometteuse à la chirurgie.

**Objectif :** Évaluer si la sclérose à la mousse est à même d'améliorer les conditions cliniques et la qualité de vie de ces patients.

**Patients et méthodes :** De janvier 2006 à janvier 2009, 49 patients (dont 39 femmes et 10 hommes) d'un âge moyen de 74,3 ans (extrêmes : 70-84 ans) atteints de MVC au stade clinique C4-C6 (CEAP) ont bénéficié d'une sclérothérapie à la mousse.

20 patients souffraient de varices primitives de la saphène interne ou externe et 29 de varices récidivantes après éveinage et/ou insuffisance des perforantes.

Tous les patients ont été évalués avant et après le traitement (6-12-24-36-48 mois) à l'aide du Venous Severity Score System (VCSS et VDS), du questionnaire SF-12 sur la qualité de vie, d'un examen clinique objectif et d'un écho-Doppler couleur (EDC). Pour évaluer dans son ensemble l'efficacité du traitement des varices par sclérothérapie à la mousse, on a utilisé le document proposé par F.X. Breu. Dix-sept patients (34,6%) présentaient un ulcère mono- ou bilatéral des membres (stade C6), avec une durée moyenne de l'ulcère ouvert de 3,6 ans (de 3 mois à 12 ans) entraînant une grave invalidité physique et une faible qualité de vie.

#### Summary

With the increase in the mean age of the population at large, the incidence of severe Chronic Venous Disease (CVD) in elderly people is increasing year by year with major repercussions on the quality of life of these patients who are often reluctant to undergo surgery and/or have a contra-indication for surgery (vein-stripping, Linton, subfascial endoscopic perforator surgery SEPS). Given that it is only slightly invasive, effective, inexpensive and safe, US-guided foam sclerotherapy appears to be the most promising alternative to surgery.

**Aim:** To determine whether foam sclerotherapy can improve the clinical conditions and quality of life of these patients.

**Patients and Methods:** From January 2006 to January 2009, 49 patients (39 women and 10 men) with a mean age of 74.3 years (range 70-84 years) with CEAP stage C4-C6 CVD benefited from foam sclerotherapy.

Twenty patients suffered from primary varicose veins of the internal or external saphenous vein and 29 with recurrent varicose veins after vein stripping and/or incompetent perforating veins.

All of the patients were assessed before and after the treatment (6-12-24-36-48 months) using the Venous Severity Score System (VCSS and VDS), the SF-12 quality of life questionnaire, an objective clinical examination and colour Doppler US. To evaluate the overall efficacy of the treatment of the varicose veins by foam sclerotherapy, we used the document proposed by F.X. Breu. Seventeen patients (34.6%) presented unilateral or bilateral ulceration of the limbs (stage C6), with a mean duration of open ulceration of 3.6 years (range 3 months to 12 years) resulting in severe physical disability and poor quality of life.

Directeur : Prof. P.L. Antignani/U.O.C. d'Angiologie, Hôpital San Giovanni, 9 Via Amba Aradam. 00184 Rome, Italie.

E-mail : [m-gallucci@libero.it](mailto:m-gallucci@libero.it)

Accepté le 1<sup>er</sup> mars 2011

## Qualité de vie après sclérothérapie échoguidée à la mousse chez des patients âgés atteints d'une IVC sévère et invalidante.

**Résultats :** Au cours du suivi de 6 à 48 mois (moyenne 22,3 mois), les symptômes se sont améliorés ou ont disparu chez tous les patients. Il y a eu guérison des ulcères chez 12 patients (70,5 %), avec une durée moyenne du traitement par pansements de 2,7 mois.

Le Venous Clinical Severity Score (VCSS) est passé de 12,7 (avant le traitement) à 4,3 (après le traitement,  $p < 0,001$ ) et le Venous Disability Score (VDS) est passé d'une valeur de base de 2,1 à une valeur de 0,8 (après le traitement,  $p < 0,001$ ).

Pour ce qui est des varices traitées, nous avons obtenu un succès total chez 44 patients (89,8 %), un succès partiel chez 4 patients (8,2 %) et 1 échec (2 %). L'évaluation statistique du questionnaire SF-12 (test de Wilcoxon), rempli avant le traitement et lors du suivi (6-48 mois), a indiqué une amélioration de la qualité de vie chez le groupe traité tant sur le plan physique que mental (PCS-12,  $p < 0,001$ ) (MCS-12,  $p < 0,018$ ).

Aucun effet secondaire plus ou moins important n'a été relevé. Tous les patients ont manifesté leur gratitude et un haut degré de satisfaction pour l'amélioration clinique et pour la résolution de la douleur des ulcères après le traitement. Les patients à succès partiel ont obtenu une amélioration significative de leurs conditions cliniques et esthétiques. Dans les 5 cas de non-guérison ou de guérison incomplète de l'ulcère, il s'agissait d'ulcères qui duraient depuis plus de 3 ans, induits et entretenus par une microangiopathie chronique liée à une stase veineuse contre laquelle l'élimination tardive de l'hypertension veineuse due au reflux valvulaire est peu efficace.

**Conclusion :** La sclérose échoguidée à la mousse s'est avérée capable de rallumer les espoirs de guérison et d'améliorer la qualité de vie des patients âgés qui sont en général réticents à la chirurgie, avec d'importantes répercussions positives sur le plan tant psychologique que social.

**Mots-clés :** sclérose échoguidée à la mousse, maladie veineuse chronique sévère, C4-C6 (CEAP), ulcère veineux, qualité de vie, patients âgés.

**Results:** Over the follow-up period of 6 to 48 months (mean 22.3 months), the symptoms improved or disappeared in all of the patients. The ulcers were completely cured in 12 patients (70.5%), with a mean duration of treatment with dressings of 2.7 months.

The Venous Clinical Severity Score (VCSS) fell from 12.7 (before the treatment) to 4.3 (after the treatment,  $p < 0.001$ ) and the Venous Disability Score (VDS) fell from 2.1 to 0.8 (after the treatment,  $p < 0.001$ ).

With regard to the varicose veins treated, we achieved total success in 44 patients (89.8%), partial success in 4 patients (8.2%) and 1 treatment failure (2%). The statistical evaluation of the SF-12 questionnaire (Wilcoxon test), completed both before the treatment and during the follow-up (6-48 months), showed an improvement in quality of life in the treated group from both a physical and mental point of view (PCS-12  $p < .001$ ) (MCS-12  $p < .018$ ).

No major side effects were reported.

After the treatment, all of the patients were grateful and extremely satisfied with the clinical improvement and relief from the pain caused by the ulcers. Patients with a partially successful treatment showed a significant improvement in their clinical and esthetic situation. In the 5 cases with no effect on or incomplete cure of the ulcer, the ulcers were chronic ulcers of 3 years or more, induced and maintained by chronic microangiopathy related to venous stasis. In such cases, the late resolution of venous hypertension due to valve reflux has little effect.

**Conclusion:** US-guided foam sclerotherapy is able to restore hope for cure and improve quality of life in elderly patients, who are generally reluctant to undergo surgery, with major beneficial repercussions on both the psychological and social conditions.

**Keywords:** US-guided foam sclerotherapy, severe chronic venous disease, C4-C6 (CEAP), venous ulcer, quality of life, elderly patients.

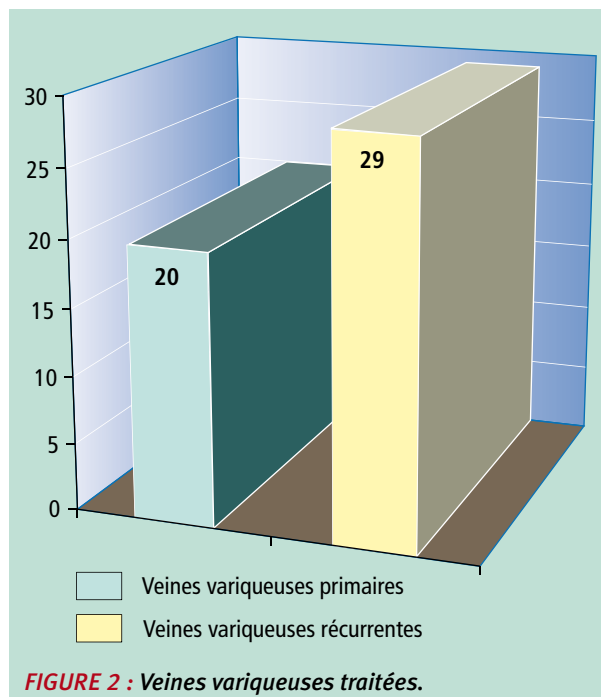
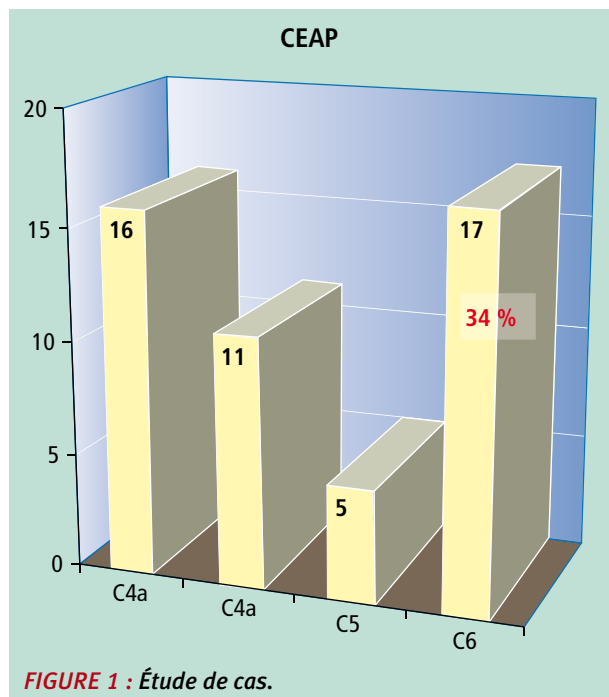
## Introduction

Les **maladies veineuses chroniques** (MVC) sont une des pathologies les plus fréquentes chez la population ; leur importance sur le plan socio-économique est considérable vu les séquelles souvent invalidantes qu'elles comportent [1].

L'augmentation constante de l'âge moyen de la population se traduit par une incidence et une gravité accrues de l'insuffisance veineuse chronique (IVC), avec des répercussions importantes sur la qualité de vie des personnes âgées, notamment de celles qui vivent seules et dans des conditions socioéconomiques difficiles [2].

**La corrélation entre la prévalence des varices et l'âge est presque linéaire :** 7 à 35 % et 20 à 60 % respectivement des hommes et des femmes d'un âge compris entre 35 et 40 ans ; 15 à 55 % des hommes et 40 à 78 % des femmes de plus de 60 ans [3].

De nombreuses études ont montré que, chez un patient atteint de MVC sévère (stade C 3-4-5-6), le score de QdV dans les échelles de santé physique est bien inférieur à celui de la population générale indépendamment de la composante étiologique, anatomique et physiopathologique (Es-Ad-P-Pro- Es-Ad-o+r) [4].



Outre la douleur, l'œdème, les varices superficielles et les altérations du trophisme cutané, la MVC sévère s'accompagne d'ulcères cutanés, ce qui exige une approche thérapeutique déterminée, agressive et multidisciplinaire.

Le pronostic des ulcères veineux (UV) n'est guère favorable vu leur tendance à guérir lentement et à récidiver facilement. 50-75 % se cicatrise en 4-6 mois, alors que 20 % reste ouvert à 24 mois et 8 % à 5 ans [2, 4].

En outre, ces patients (stade C6) ont généralement des problèmes psychosociaux (anxiété, dépression, faible estime de soi, dégradation sociale) qui sont rarement traités de manière adéquate.

En cas d'ulcère ancien avec exsudat malodorant, le résultat net est l'isolement social et la dépression [4, 5, 7, 8, 9].

Chez ces patients, l'intervention thérapeutique est très complexe et diversifiée, et elle exige une prise en charge importante sur le plan aussi bien médical, chirurgical et des soins infirmiers que psychosocial et économique [10].

Pour cette catégorie de patients, la chirurgie veineuse traditionnelle (éveinage) n'est pas toujours indiquée car l'âge avancé s'accompagne souvent d'un haut degré de comorbidité et que la présence fréquente d'ulcères ouverts de jambe exige des interventions invasives (Linton, CEPS, crossectomie), auxquelles peuvent s'ajouter des événements indésirables (complications de la blessure 6 %, thrombophlébites superficielles 3 %, névralgie du nerf saphène 7 %) [6, 11].

Il faut également considérer qu'une grande partie des patients atteints d'IVC sévère ont refusé l'intervention chirurgicale lorsqu'ils étaient jeunes et sont donc, très souvent, peu enclins à l'accepter à l'âge avancé.

**S'agissant d'une technique mini-invasive, répétable, peu coûteuse et sûre, la sclérose à la mousse semble la meilleure alternative à la chirurgie pour ce genre de patients** [12, 13, 14, 15].

Dans cette étude, notre but était d'évaluer si la sclérothérapie à la mousse est efficace, sûre et acceptée favorablement, mais surtout si elle peut améliorer de manière significative la qualité de vie de ces patients (SF-12).

## Matériel et méthodes

De janvier 2007 à mai 2010, nous avons effectué une sclérose échoguidée à la mousse sur 49 patients atteints d'IVC au stade C4-C5-C6 (CEAP), d'un âge moyen de 74,3 ans (extrêmes : 70-84 ans), dont 39 femmes et 10 hommes. Dix-sept de ces patients (34,6 %) présentaient un ou plusieurs ulcères de jambe (C6 - CEAP) qui perduraient en moyenne depuis 3,6 ans (extrêmes : 3 mois-12 ans).

La répartition des patients par stade clinique est indiquée sur la **Figure 1**. Tous les patients recrutés étaient déjà suivis chez nous en ambulatoire pour un traitement médical, élasto-compressif ou pour des pansements d'ulcère.

Vingt patients souffraient de varices primitives de la saphène interne ou externe et 29 de varices récidivantes après éveinage et/ou insuffisance des perforantes (**Figure 2**).

## Qualité de vie après sclérothérapie échoguidée à la mousse chez des patients âgés atteints d'une IVC sévère et invalidante.

Comorbidités	Nombre
Gammopathie monoclonale	1
ACO soak. Valve cardiaque	2
ACO pour fibrillation auriculaire	1
AOMI 2 <sup>e</sup> étage de Fontaine (IW > 0,5)	2
Hyperhomocystéinémie (en premier traitement)	2
Prothèse de la hanche	1
Déambulation avec l'aide d'un tuteur	1
AIT précédente	4
TVP précédente	5
Asthme allergique (traitement de désensibilisation)	4
Anticorps antiphospholipides (après diagnostic)	1

**TABLEAU 1 : Comorbidités.**

S'agissant de patients âgés, certains d'entre eux présentaient des comorbidités importantes qui sont indiquées dans le **Tableau 1**. Nous signalerons en particulier la prise en charge de 3 patients traités par les anti-coagulants, dont 2 pour le remplacement de la valve cardiaque et 1 pour une fibrillation auriculaire, l'INR au moment du traitement étant intentionnellement compris entre 2 et 2,5.

Ont été exclus les patients qui souffraient de maladies systémiques graves, avec une déambulation limitée, ou qui avaient subi des interventions chirurgicales récentes et/ou étaient traités pour une néoplasie depuis moins de 5 ans.

Tous les patients ont été évalués avant et après le traitement (à 6-12-24-36-48 mois) à l'aide du Venous Severity Score System (VCSS et VDS) [16] et du questionnaire sur la qualité de vie (SF-12).

Tous les patients ont été soigneusement examinés par écho-Doppler pulsé couleur (EDC), en documentant l'état des varices avant le traitement à l'aide de photographies et en indiquant par écrit et par cartographie l'image précise des varices, le siège, les calibres et l'ampleur des reflux valvulaires sur les axes saphéniens, des veines perforantes, les points de fuite et de retour.

La mousse sclérosante a été préparée en utilisant le polidocanol (1 %-3 %) avec un rapport air/liquide de 4:1 (méthode de Tessari) [17].

Dix-huit patients ont bénéficié d'une sclérothérapie à la mousse du tronc saphénien interne et/ou externe principal, dans certains cas des deux et dans d'autres en association saphène externe et veines perforantes ; chez les 31 autres patients, on a traité les veines perforantes incontinentes et/ou les varices récidivantes avec ou sans cavernomes de l'aîne, responsables de l'hypertension veineuse et des ulcères.

La sclérose à la mousse était effectuée en commençant par le haut et en continuant vers le bas, en allant de la varice plus grande à la plus petite suivant la technique de Tournay [18].

On a effectué en moyenne 3,2 traitements par patient (extrêmes de 1 à 6), avec un maximum de 12 cm<sup>3</sup> de mousse par traitement, par ponction directe sous échoguidage ou à l'aide d'une aiguille canule avec raccord (cathéter court) en cas de saphènes internes de calibre supérieur à 9 mm [19].

Tous les patients qui présentaient, à la fin du traitement, un tronc variqueux non entièrement oblitéré, même en l'absence de reflux veineux à l'EDC, étaient soumis à un nouveau traitement même en cas d'occlusion de 80-90 %, jusqu'à obtenir une occlusion complète du vaisseau à 360° induite par la sclérose [20].

Tous les patients souffrant d'ulcère ont été soigneusement suivis lors des pansements et des bandages et ont bénéficié deux fois par semaine d'un drainage lymphatique manuel et/ou d'un massage du tissu conjonctif de la région périlésionnelle effectués par le personnel infirmier.

Au terme de chaque traitement, un bandage élasto-compressif était appliqué pendant 48 heures et était ensuite remplacé par un bas de contention de 25 mmHg que le patient portait pendant toute la durée du traitement et encore 30 jours après la séance de sclérothérapie.

Une fois le traitement terminé, le suivi prévoyait des examens cliniques objectifs, l'EDC, la rédaction du Venous Severity Score System (VSSS), du Venous Disability Score (VDS) et du questionnaire SF-12 à 6 et à 12 mois, puis une fois par an pendant 5 ans (test de Student).

## Résultats

Lors du suivi de 6 à 48 mois (moyenne: 22,3 mois), nous avons relevé une amélioration ou une disparition des symptômes chez tous les patients, sauf un.

En particulier, la douleur avait tendance à disparaître après le premier traitement chez presque tous les patients qui avaient un ulcère ouvert.

Il y a eu guérison des ulcères chez 12 patients sur 17 (70,5 %), avec une durée moyenne de traitement de 2,7 mois (extrêmes de 1,0 à 6,8 mois).

Avant et après le traitement, les patients souffrant d'ulcères ont été soignés par un personnel infirmier spécialisé et dédié, sous la supervision d'un médecin angiologue, à l'aide de pansements avancés à base d'hydrocolloïdes, de mousses, d'alginate, d'argent colloïdal et d'esters de l'acide hyaluronique en fonction de l'état d'évolution et/ou de sécrétion de l'ulcère.

Dans tous les cas, les pansements de l'ulcère et, au besoin, le traitement antimicrobien par voie orale étaient associés à la compression élastique, en préférant le bandage fixe semi-rigide mono et bicouche au bandage biélastique.

Pour ce qui est des récurrences d'ulcères guéris après sclérothérapie, un seul cas a été relevé 24 mois environ après le traitement (5,8 %), qui s'est rapidement cicatrisé après 20 jours de compression élastique à l'aide d'un bandage fixe à l'oxyde de zinc et de pansements standards.

Le rapport entre le temps de guérison et la période d'activité des ulcères s'est avéré presque linéaire et les 5 patients dont l'ulcère ne s'était pas cicatrisé, mais s'était beaucoup amélioré, souffraient tous d'ulcères depuis plus de 3 ans.

Deux de ces patients ont ensuite bénéficié d'une greffe cutanée autologue et un patient d'un traitement par gel plaquettaire ; la guérison totale n'a été obtenue que dans un des cas traités par greffe cutanée autologue.

Les patients dont l'ulcère n'a pas guéri ont néanmoins obtenu une amélioration clinique en raison de la réduction du diamètre de l'ulcère et de la réduction de la sécrétion et de l'œdème de stase veineuse, ce qui a entraîné une amélioration de la déambulation et de l'état septique local.

Le VCSS est passé en moyenne d'une valeur initiale de 12,7 à une valeur post-traitement de 4,3 (-66,1 %) ( $P < 0,001$ ) ; le score d'invalidité physique (VDS) est passé de 2,1 à 0,8 (-62 %) ( $P < 0,001$ ) (Figure 3), ce qui a confirmé la donnée issue de l'observation clinique d'une amélioration de l'état général de la personne âgée, sûrement induite par la résolution de l'IVC sévère.

Pour évaluer dans son ensemble l'efficacité du traitement des varices par sclérose à la mousse, on a utilisé le document proposé par F.X. Breu [21].

Sur la base de ce document – présenté au dernier Consensus européen sur la sclérothérapie – et des paramètres restreints qu'il contient, pour ce qui concerne notamment la durée des reflux éventuellement présents après la sclérothérapie à la mousse ( $< 1$  s.), nous avons enregistré un succès total chez 44 patients (89,8 %), un succès partiel chez 4 patients (8,2 %) et 1 échec (2 %) (Tableau 2).

Les 4 patients ayant obtenu un succès partiel souffraient d'une insuffisance de la saphène interne ; d'où la persistance d'un reflux valvulaire  $> 1$  s. au niveau de la jonction saphéno-fémorale, ce qui, en dépit d'une amélioration clinique importante et de la disparition des varices, nous a obligés à étiqueter ces patients comme étant un succès partiel.

Inexplicablement, chez un patient la mousse sclérosante, même en répétant le traitement, n'a déterminé aucune réponse endothéliale (résistance à la sclérose).

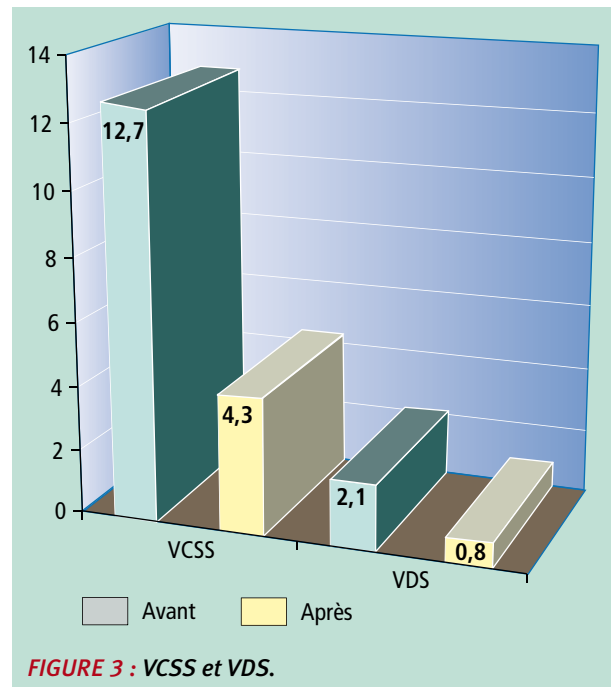


FIGURE 3 : VCSS et VDS.

Résultats	%	Nombre
Succès total	89,8	44/49
Succès partiel	8,2	4/49
Échec	2	1/49

TABLEAU 2 : Résultats. Suivi de 22,3 mois en moyenne.

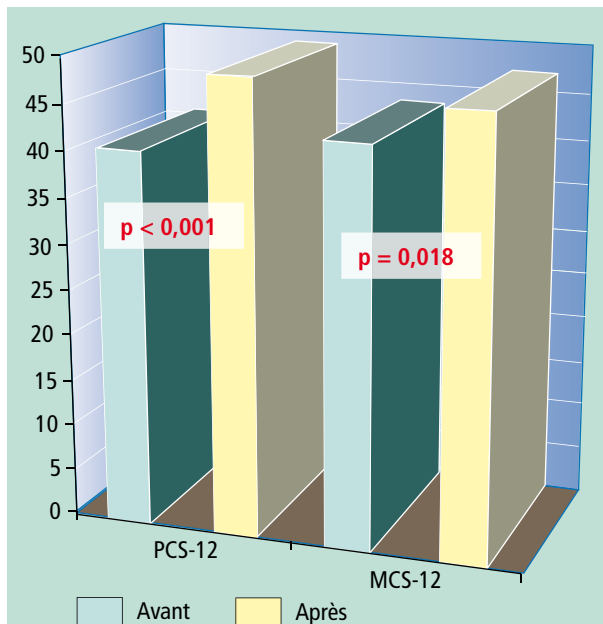
Nous avons relevé une amélioration de la symptomatologie objective même chez les patients ayant obtenu un succès partiel.

L'évaluation statistique du questionnaire SF-12 sur le score de QdV (test de Wilcoxon), rempli avant le traitement et lors du suivi (6-48 mois), a indiqué une amélioration de la qualité de vie dans l'ensemble du groupe traité tant sur le plan physique que mental (PCS-12 :  $P < 0,001$ ) (MCS-12 :  $P = 0,018$ ).

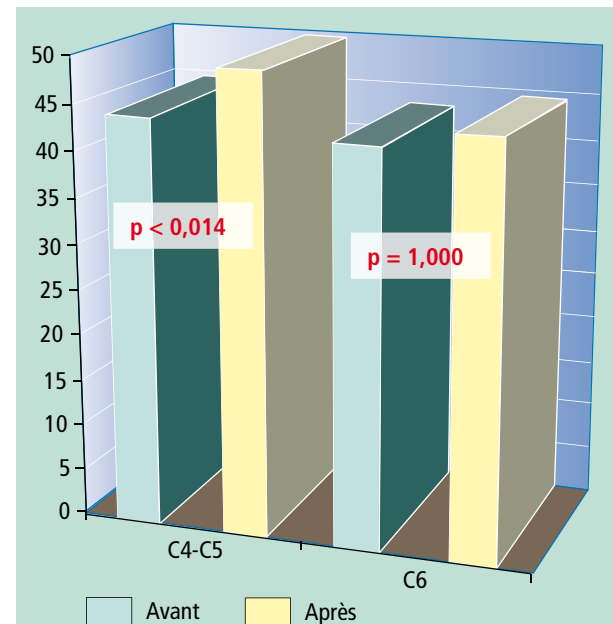
Des résultats statistiquement significatifs ont été également obtenus en divisant l'échantillon en groupes en fonction du stade clinique (groupe C4 et groupe C5-C6) (Figure 4, Figure 5 et Figure 6). Nous n'avons relevé, dans aucun cas, des effets secondaires systémiques plus ou moins importants.

Dans un seul cas, il a fallu administrer, pour plus de sûreté, de l'héparine sous-cutanée pendant 10 jours, la thrombose induite par la sclérose s'étant étendue au-delà de la veine épigastrique.

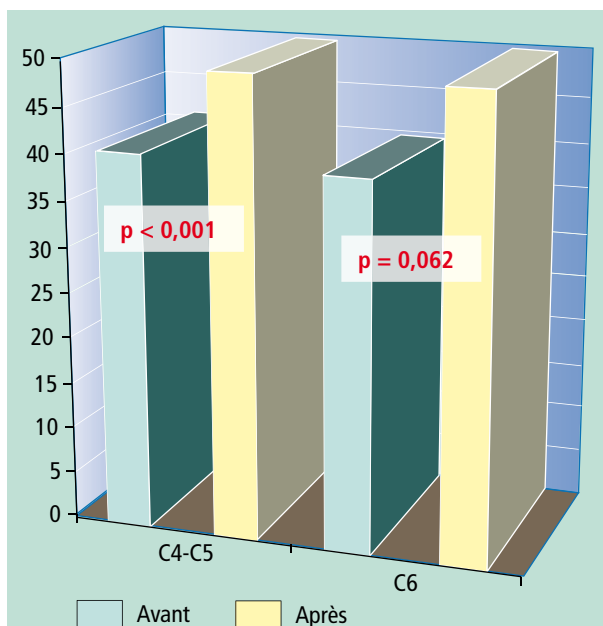
## Qualité de vie après sclérothérapie échoguidée à la mousse chez des patients âgés atteints d'une IVC sévère et invalidante.



**FIGURE 4 :** Évaluation de la qualité de vie. Ensemble des patientes. Test de Wilcoxon.



**FIGURE 6 :** Évaluation de la qualité de vie. Synthèse de la composante mentale MCS-12. Test de Wilcoxon.



**FIGURE 5 :** Évaluation de la qualité de vie. Synthèse de la composante physique PCS-12. Test de Wilcoxon.

## Discussion

**La sclérose échoguidée à la mousse s'est avérée un moyen efficace, pratique et économique, bien accepté par les patients, pour éliminer l'hypertension veineuse induite par les veines perforantes, par les varices collatérales et/ou des axes saphéniens insuffisants.**

Tous les patients ont manifesté leur gratitude et un haut degré de satisfaction pour l'amélioration clinique fonctionnelle et esthétique obtenue grâce au traitement. La sclérose échoguidée à la mousse a montré qu'elle était à même d'induire une amélioration statistiquement significative de la qualité de vie des patients âgés traités, comme l'indique le questionnaire SF-12.

Chez les patients porteurs d'ulcères (C6), le pourcentage des guérisons obtenues est significatif (70,3 %), compte tenu de la gravité des cas traités, de la période d'activité de l'ulcère (3,6 ans en moyenne) et du très faible pourcentage de récurrences durant le suivi (1 cas sur 17 soit 5,8 %).

Les 5 cas de guérison incomplète des ulcères sont imputables, d'après nous, à une microangiopathie de stase veineuse chronique et irréversible, qui s'installe lorsque l'ulcère dure depuis trop longtemps, ou à une étiologie mixte de l'ulcère non centrée sur une hypertension veineuse orthostatique liée au reflux valvulaire qui, bien que traitée avec succès, ne suffit plus à guérir l'ulcère lequel se comporte désormais comme un ulcère ischémique [22, 23].

Nous pensons que les résultats obtenus et le faible pourcentage de récurrences d'ulcère au cours du suivi sont en partie imputables à une note de technique que nous avons adoptée depuis longtemps et qui consiste à traiter de nouveau le vaisseau veineux concerné, une ou même plusieurs fois au besoin, afin d'obtenir une occlusion totale (à 100 %) par thrombus de la lumière vasculaire induit par sclérose.

Nous pensons également que, pour amorcer le processus de fibrose endovasculaire, indiquant un résultat certain et durable, le dommage endothélial doit s'étendre à 360° sur toute la circonférence endothéliale de la lumière veineuse.

Au terme du traitement, la présence de flux non stagnant à l'intérieur de la varice – ne serait-ce que sur une petite partie – peut, en stimulant l'angiogenèse, induire l'endothélium à se régénérer en donnant lieu à court-moyen terme à des récives par recanalisation hémodynamiquement significatives (20).

Rappelons, en tout état de cause, que la maladie variqueuse est, par définition, une maladie évolutive chronique et que ce n'est donc pas la maladie que nous soignons, mais le stade variqueux qui peut se présenter à nouveau au cours de la vie.

La possibilité d'utiliser aujourd'hui un traitement efficace, mais pouvant surtout être répété à tout moment sans invasivité et à un faible coût, est d'après nous un atout majeur qui fait de la sclérothérapie échoguidée à la mousse un traitement de premier choix, notamment chez les patients âgés à haute comorbidité.

## Conclusion

Cette étude a montré que la sclérose échoguidée à la mousse est efficace et sûre, mais surtout qu'elle est en mesure de redonner un espoir de guérison à ces patients, avec des répercussions positives sur les plans psychologique, social et économique dont on ne saurait négliger l'importance.

## Références

1. Antignani P.L., Vestri A., Allegra C. Insufficienza venosa cronica : dati epidemiologici e impatto sulla qualità della vita in Italia. *Acta Phlebologica* 2007 ; (8) : 5-23.
2. Baccaglioni U., Giraldo E., Spreafico G., et al. Étude multicentrique des ulcères veineux en Italie. *Phlébologie* 1997 ; 3 : 371-8.
3. Canonico S., Gallo C., Paolisso G., et al. Prevalence of varicose veins in an Italian elderly population. *Angiology* 1998 ; 49(2) : 129-35.
4. Andreozzi G.M., et al. Quality of life assessment in patient with chronic venous insufficiency. *Acta Phlebologica* 2000 ; 1 : 39-42.
5. Consensus Statement – The investigation of chronic venous insufficiency. *Circulation* 2000 ; 102 (20) : 1-38.
6. Kantor J., Margolis D. Management of leg ulcers. *Semin. Cutan. Med. Surg.* 2003 ; 22 : 212-21.
7. Renner R., Gebhardt C., Simon J.C., Seikowski K. Changes in quality of life for patients with chronic venous insufficiency. *J. Dtsch. Dermatol. Ges.* 2009 ; 6. (Epub ahead of print)
8. Guarnera G., Tinelli G., Abeni D., Di Pietro C., Sampogna F., Tabolli S. Pain and quality of life in patients with vascular leg ulcers: an Italian multicentre study. *J. Wound Care* 2007 ; 16 : 347-51.
9. Eberhardt R.T., Raffeto J.D. Chronic venous Insufficiency. *Circulation* 2005 ; 111 : 2398-409.
10. Allegra C. Chronic venous insufficiency: the effects of health-care reform on the cost of treatment and hospitalization – an Italian perspective. *Chron. Curr. Med. Res. Opin.* 2003 ; 19(8) : 761-9.
11. Coleridge Smith P.D. Leg ulcer treatment. *J. Vasc. Surg.* 2009 ; 49(3) : 804-8.
12. Redondo P., Cabrera J. Microfoam Sclerotherapy. *Semin. Cutan. Med. Surg.* 2005 ; 24 : 175-83.
13. Gallucci M., Allegra C. Ultrasound guided sclerotherapy with foam in the treatment of lower limb varicose veins: preliminary experiences (follow-up 3-18 months). 11th National Congress, Cagliari, October 4-6 2007. *Acta Phlebologica* 2007 ; 3 (8) : 121.
14. Bergan J.J., Pascarella L. Severe chronic venous insufficiency: primary treatment. *Semin. Vasc. Surg.* 2005 ; 18(1) : 49-56.
15. Cabrera J., Redondo P., et al. Ultrasound-guided injection of polidocanol microfoam in the management of venous leg ulcers. *Arch. Dermat.* 2004 ; 140 (6) : 667-73.
16. Kakkos et al. Validation of the new venous severity scoring system in varicose vein surgery. *J. Vasc. Surg.* 2003 ; 38 : 224-8.
17. Tessari L. Nouvelle technique d'obtention de la scléromousse. *Phlébologie* 2000 ; 53 : 129-33.
18. Gallucci M., Allegra C. Ultrasound guided sclerotherapy with foam in the treatment of lower limb varicose veins: preliminary experiences (follow-up 3-18 months). 11th National Congress, Cagliari, October 4-6 2007. *Acta Phlebologica* 2007 ; 3 (8) : 121.
19. Sica M. Méthode simplifiée de sclérothérapie échoguidée par micromousse avec cathéter endoveineux court : « Méthode M.S. ». *Phlébologie* 2004 ; 57 : 377-81.
20. Gallucci M., Antignani P.L., Allegra C. Foam sclerotherapy in lower limb varices: Technical remarks. *Acta Phlebologica* 2009 ; 1 (10) : 33-7.
21. Breu F.X., Guggenbichler S., Wollmann J.C. 2nd European Consensus Meeting on Foam Sclerotherapy. *Vasa* 2008 ; 37 : 90-5.
22. Gillet J.L. Trouble visuels et neurologiques après injection de mousse sclérosante. *Phlébologie* 2009 ; 62, 2 : 26-30.
23. Guex J.J., Alleart F.A., Gillet J.L., Chleir F. Immediate and midterm complications of sclerotherapy: report of a prospective multicenter registry of 12,173 sclerotherapy sessions. *Dermat. Surg.* 2005 ; 31 : 123-8.