



Étude prospective sur les difficultés de ponctions-cathétérisation dans le traitement endoveineux thermique par laser endoveineux LEV ou radiofréquence RF.

Prospective study on puncture-catheterization difficulties in endovenous thermal treatment.

Gundesli M.¹, Zerrouk S.²

Résumé

Introduction : De nombreuses études ont montré l'intérêt de l'utilisation de l'échographie en temps réel pour la ponction-cathétérisation veineuse. Les deux incidences couramment utilisées sont la « longitudinale » et la « transversale ». Il existe peu d'études sur des incidences alternatives.

De surcroît, nous détenons peu de données dans la littérature concernant les difficultés de ponction ou cathétérisation des veines superficielles dans les traitements endoveineux thermiques.

Objectif : Évaluer l'efficacité et les difficultés de la ponction échoguidée longitudinale dans le cathétérisme veineux lors du traitement ablatif thermique.

Méthodologie : Étude prospective monocentrique longitudinale.

Elle évalue l'efficacité de ponction et les difficultés rencontrées sur 164 patients ayant bénéficié d'une ablation thermique soit par radiofréquence (RF) de la Grande veine Saphène GVS, 92 (56 %) patients, soit par laser endoveineux (LEV) 56 (34 %) patients et par LEV de la petite veine saphène (PVS) soit 17 (10 %) patients, avec ou sans phlébectomies, sous anesthésie locale tumescence échoguidée ciblée ATEC.

La veine est abordée initialement par l'approche conventionnelle longitudinale (dans le plan). ❖

Abstract

Introduction: Numerous studies have shown the importance of real-time ultrasound-guidance for vein puncturing-catheterization in operating room. It's a necessary part of treatment of patient with thermal ablation.

The two commonly used ultrasound-guidance approaches, "longitudinal" and "transverse", are used to create venous access for distal insertion of laser or radiofrequency fiber.

Moreover, we have little data in the literature concerning the difficulties encountered with superficial veins catheterization in endovenous treatments.

Objective: To evaluate the frequency of puncture difficulties when using the conventional longitudinal view approach.

Methodology: Prospective monocentric longitudinal study that evaluates the effectiveness of ultrasound-guided puncture-catheterization.

148 great saphenous vein (GSV) and 17 small saphenous vein SSV were treated between September 201 and September 2018 with radiofrequency ablation RFA or endovenous laser ablation (EVLA).

The main study variable was the rate of difficult venous access by using the longitudinal view approach, assessed using one criterion: a difficulty obtaining venous access based on more than one attempt to insert an intravenous needle. Main types difficulties were resumed. ❖

1. CHU Nancy.

2. SANTEVEIN, Clinique Saint Nabor, St-Avold, France.

À la première tentative de ponction échouée, l'opérateur utilise une incidence originale : dans le plan de l'aiguille sur un axe court de la veine suivie d'une rotation au $3/4$ dans le sens inverse des aiguilles d'une montre (ACDP $3/4$).

Résultats : La population étudiée est de 164 patients dont 104 femmes (63 %).

L'âge moyen des patients est 55 ± 13 ans (25-84 ans).

L'IMC moyen à 27.1 .

La répartition de la CEAP met en évidence une proportion importante de patients de la classe C2, 135 (83.3 %), patients en C3, 14 (8.6 %) patients en C4, 10 (6.2 %), patients en C5 1 (0.6 %) et seulement 2 patients (1.23 %) classés C6.

Chez 49 patients soit 30 % des patients traités, une difficulté de ponction a été notifiée.

Les types de difficultés : veines distales 18 (23.4 %), veine fine 12 (15.6 %), lipodermatosclérose 1 (1.2 %), veine mobile 12 (15.6 %), veine sinueuse 7 (9.1 %), veine périgonale 5 (6.5 %), spasme veineux 8 (10.4 %), veine très superficielle 6 (7.8 %), veines synéchiales et calcifiées 1 (1.2 %).

Conclusion : L'accès veineux peut être rendu difficile voire impossible soit en raison des caractéristiques de la veine à traiter ou bien du fait de la proximité de certaines structures anatomiques. La réussite d'une ponction réside sur la capacité à visualiser l'aiguille en continu et de l'élément à ponctionner durant le geste.

L'apprentissage des avantages et inconvénients de chacune des incidences, et leur acquisition, par les médecins vasculaires et autres spécialistes impliqués dans les traitements endoveineux permettra d'optimiser leurs gestes. Ils pourraient gagner en précision et en sécurité avec un temps de ponction ou cathétérisme plus court.

Mots clés : Accès vasculaire, guidage échographique, longitudinale, transversale.

Results: A total of 164 patients with a mean age of 55 ± 13 years were included, of whom 104 (63%) were women.

Mean height, weight, abdominal perimeter, and body mass index BMI were 1.71 ± 0.09 meters, 82.22 ± 19.48 kg, 97.01 ± 16.12 cm, 27.96 ± 6.47 respectively.

The distribution of the population according to the CEAP classification showed a significant proportion of C2 patients, 135 (83.3%) C3 patients, 14 (8.6%) C4 patients, 10 (6.2%) C5 1 patients (0.6%) and only 2 (1.23%) C6 patients.

The type of puncture difficulties encountered : very caudal vein 18 (23.4%), thin vein 12 (15.6%), lipodermatosclerosis 1 (1.2%), tortuous vein 7 (9.1%), spastic vein 8 (10.4%), superficial vein 6 (7.8%), Thick and synechial vein 1 (1.2%).

Conclusion : Venous access can be made difficult or even impossible either because of the vein specific characteristics or because of the proximity of certain anatomical structures.

The puncture success lies in the ability to visualize continuously the needle and the vessel to be punctured during the procedure.

Learning the advantages and disadvantages of each ultrasound view approach, allow vascular physician and surgeon to optimize their procedures.

They could gain greater precision and safety with a shorter catheterization time.

Keywords: Controlled Ultrasound-Guided vascular access, longitudinal, transversal.

Introduction

De nombreuses études ont montré l'intérêt de l'utilisation de l'échographie en temps réel pour la ponction-cathétérisation veineuse. Les deux incidences couramment utilisées sont la « longitudinale » et la « transversale » [1-6]. Il existe peu d'études sur des incidences alternatives [7-9].

Les opérateurs vont utiliser l'une ou l'autre selon leur apprentissage et leurs expériences [10, 11].

L'action de cannulation a pour cible la veine et utilise comme moyen soit une aiguille ou un cathéter.

Nous détenons peu de données dans la littérature concernant les difficultés de ponction ou cathétérisation des veines superficielles dans le domaine de la phlébologie, et en particulier dans le traitement endoveineux thermique.

Il existe deux manières d'approcher la cible (ou de la visualiser) : celle qui consiste à poser l'empreinte de la sonde d'échographie sur un plan longitudinal et celle qui consiste à la poser de façon perpendiculaire.

Alors que la première offre logiquement une vue longitudinale de la veine (axe long), la seconde, par opposition permet de visualiser la section transversale de la veine (axe court) [12].

Dans l'approche dite longitudinale l'aiguille, dans le même plan que la veine, est suivie en continu par échographie.

Toutefois il suffit de s'écarter sensiblement de ce plan déterminé par la sonde, pour que la veine ou l'aiguille disparaisse de l'écran (**Figure 1**).

Dans l'approche transversale, alors que la veine et les structures avoisinantes sont constamment visualisées, la pointe de l'aiguille n'est pas toujours sous contrôle [12] (**Figure 2**).

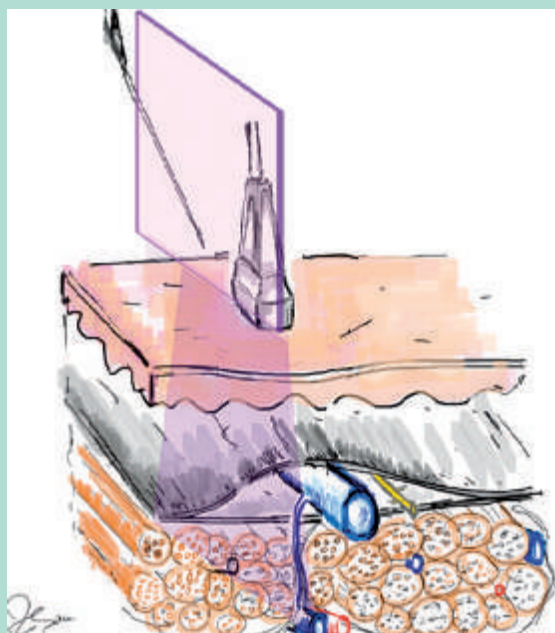
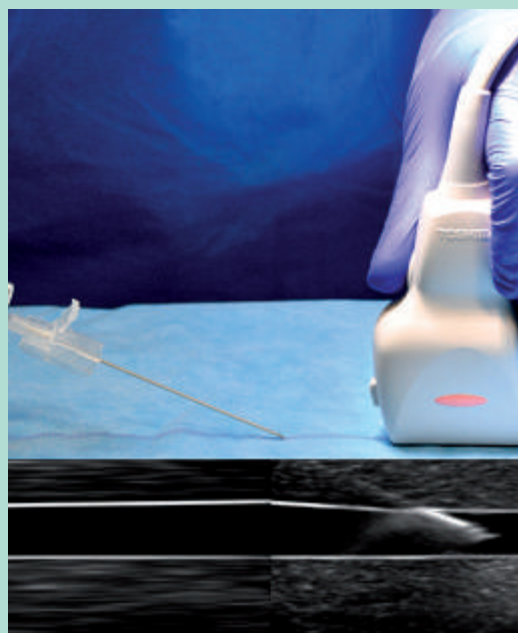

FIGURE 1 : Approche « longitudinale ». Axe long (de la veine). Veine dans le plan (de la sonde).



© S. Zerrouk

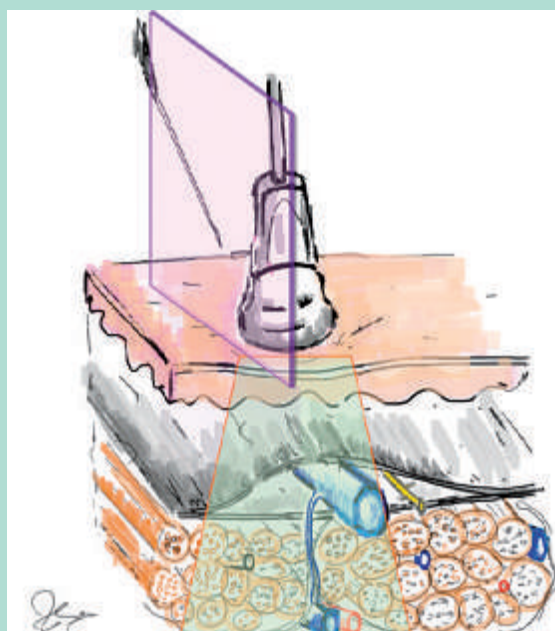



FIGURE 2 : Approche « transversale » axe court (de la veine). En dehors du plan (de sonde).



© S. Zerrouk

Pour ponctionner cathétériser une veine, on utilise la technique de Seldinger [13].

Plusieurs spécialités en dehors des phlébologues utilisent la technique de Seldinger : les radiologues interventionnels, les anesthésistes, les réanimateurs, les cardiologues.

La technique qui porte son nom a été mise en œuvre par le radiologue suédois Sven Ivar Seldinger.

Après une préparation du site, le vaisseau est ponctionné.

Après avoir confirmé que l'aiguille est en place, un guide métallique est introduit dans la lumière du vaisseau puis vérifié.

L'aiguille est ensuite soigneusement retirée en maintenant le guide.

Un dilateur peut être utilisé à l'aide d'une incision au bistouri sur le point de ponction.

L'introduction du dispositif se fait par conséquent le long du guide métallique ; une fois le cathéter en position, le guide est retiré.

Enfin le cathéter peut être fixé afin d'éviter tout retrait intempestif.

L'objectif de cette étude est d'évaluer l'efficacité et les difficultés à la ponction-cathétérisation par l'approche classique « longitudinale » (**Figure 1**).

Matériels et méthodes

Étude prospective monocentrique évaluant les difficultés de ponction veineuse échoguidée au bloc opératoire lors du traitement endoveineux par radiofréquence ou laser endoveineux.

Elle a été réalisée à la clinique St Nabor à Saint-Avold de septembre 2017 à septembre 2018, sur des patients âgés de plus de 18 ans, ayant donné leur consentement.

Ils ont bénéficié d'ablation thermique par radiofréquence (RF) ou laser endoveineux (LEV) de la grande veine saphène (GVS) ou de la petite veine saphène (PVS).

Nous avons pris en compte les critères habituels d'inclusion et d'exclusion pour les traitements ablatifs dans la maladie veineuse chronique.

Tous les patients ont bénéficié d'un marquage échographique préopératoire.

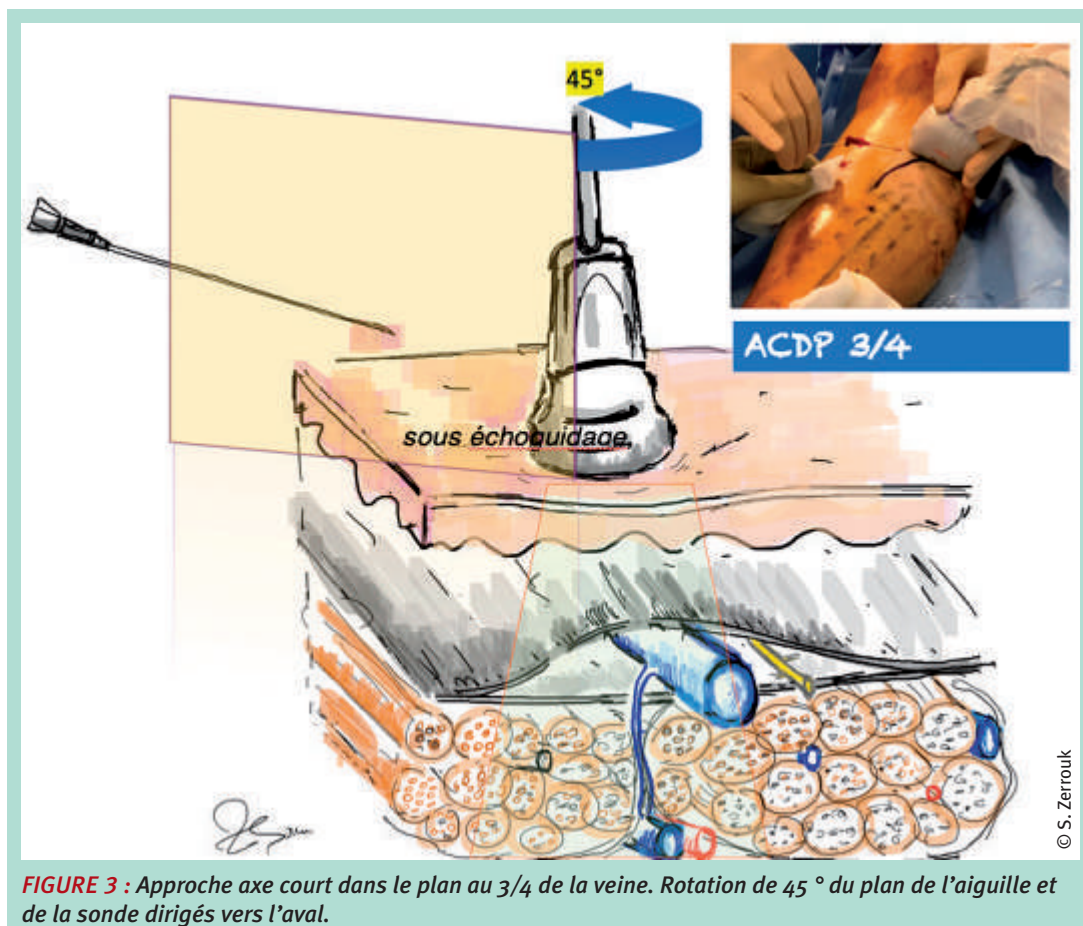


FIGURE 3 : Approche axe court dans le plan au 3/4 de la veine. Rotation de 45° du plan de l'aiguille et de la sonde dirigés vers l'aval.

En salle d'intervention au bloc opératoire, une ponction du membre inférieur a été réalisée selon la localisation du segment veineux, précédemment marqué, sous guidage échographique par un appareil de marque Toshiba utilisant une sonde à haute fréquence.

Chaque difficulté rencontrée a été consignée sur un tableau Excel comportant également comme données : âge, sexe, poids, taille, IMC, type de traitement (RF, LEV), veines traitées (GVS ou PVS avec précision de la latéralité).

Les données ont ensuite été analysées sur le plan statistique.

La veine était abordée par une approche longitudinale dans le plan.

À la première tentative de ponction échouée, l'opérateur a utilisé une incidence originale : sur un axe court (transversale), dans le plan de l'aiguille de la veine suivie d'une rotation au $3/4$ dans le sens inverse des aiguilles d'une montre ACDP $3/4$.

Cette incidence originale a été décrite par l'un des auteurs dans la technique d'anesthésie tumescence écho-guidée ciblée contrôlée ATEC [14, 15] et plus récemment pour la ponction-cathétérisation [16] (**figure 3**).

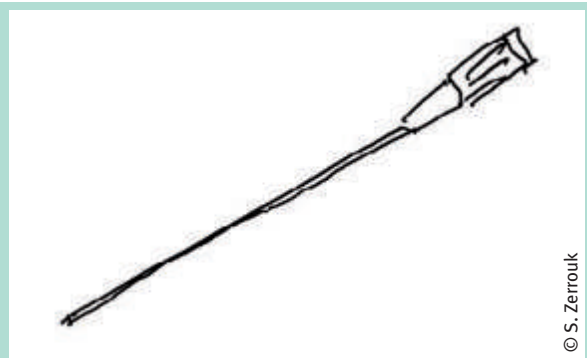
Dès 2018, l'opérateur a utilisé couramment cette dernière incidence. Pour réaliser le geste endovasculaire.

Le niveau de ponction des GVS traitées tenait compte du niveau du reflux distal et pouvait donc intéresser tous les segments de la GVS y compris les segments distaux.

L'ATEC a été utilisée afin d'optimiser la tumescence et d'éviter les atteintes neurologiques liées au nerf saphène [14, 15].

Nous présentons les principales séquences de cathétérisation dans le traitement endoveineux des membres inférieurs après avoir décrit le matériel nécessaire.

Aiguille ou cathéter de ponction



© S. Zerrouk

FIGURE 4 : Aiguille ou cathéter de ponction utilisé pour la réalisation de la technique de Seldinger.


Guide métallique



© S. Zerrouk

FIGURE 5 : Guide métallique utilisé pour la réalisation du geste.

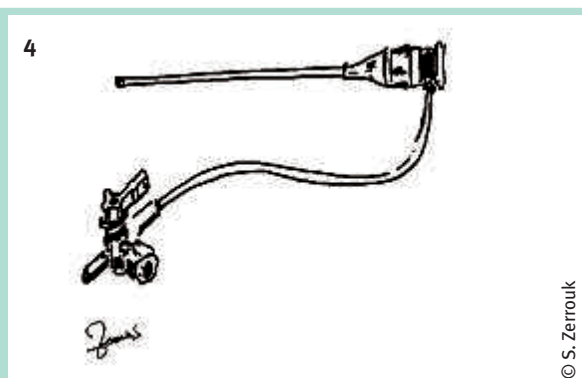
Dilatateur



© S. Zerrouk

FIGURE 6 : Dilatateur utilisé pour la réalisation de la technique de Seldinger.

Gaine



© S. Zerrouk

FIGURE 7 : Gaine utilisée pour la réalisation de la technique de Seldinger.

Préparation sur table :

Concernant le traitement ablatif de la GSV, le patient est placé sur une table inclinable, la jambe légèrement fléchie au niveau du genou et de la hanche, avec une légère rotation vers l'extérieur. Le décubitus ventral est la règle dans le traitement de la PVS. La table est légèrement inclinée dans la position inversé de Trendelenburg pour aider au remplissage des veines des membres inférieurs. Après avoir préparé le membre en badigeonnant à la povidone iodée.

Étape 1 : Repérage échographique du tronc saphénien à traiter et éventuellement de la collatérale. L'idéal étant d'effectuer un parcours rapide par la sonde de tous les éléments à traiter notamment du tronc saphénien et de ses collatérales jusqu'à la jonction saphéno-fémorale (JSF) ou la jonction saphéno-poplitée (JSP). Il est conseillé de reprendre les mesures de diamètre et d'épaisseur cutanée car celles-ci peuvent être significativement différentes en position de décubitus. On recherchera également les dédoublements, les synéchies valvulaires ou d'éventuelles angulations faisant craindre un futur obstacle à la progression de la sonde.

Étape 2 : Une petite anesthésie sous-cutanée par de la xylocaïne non adrénalinée est réalisée sur le point de ponction en regard du tronc saphénien ou de sa collatérale.

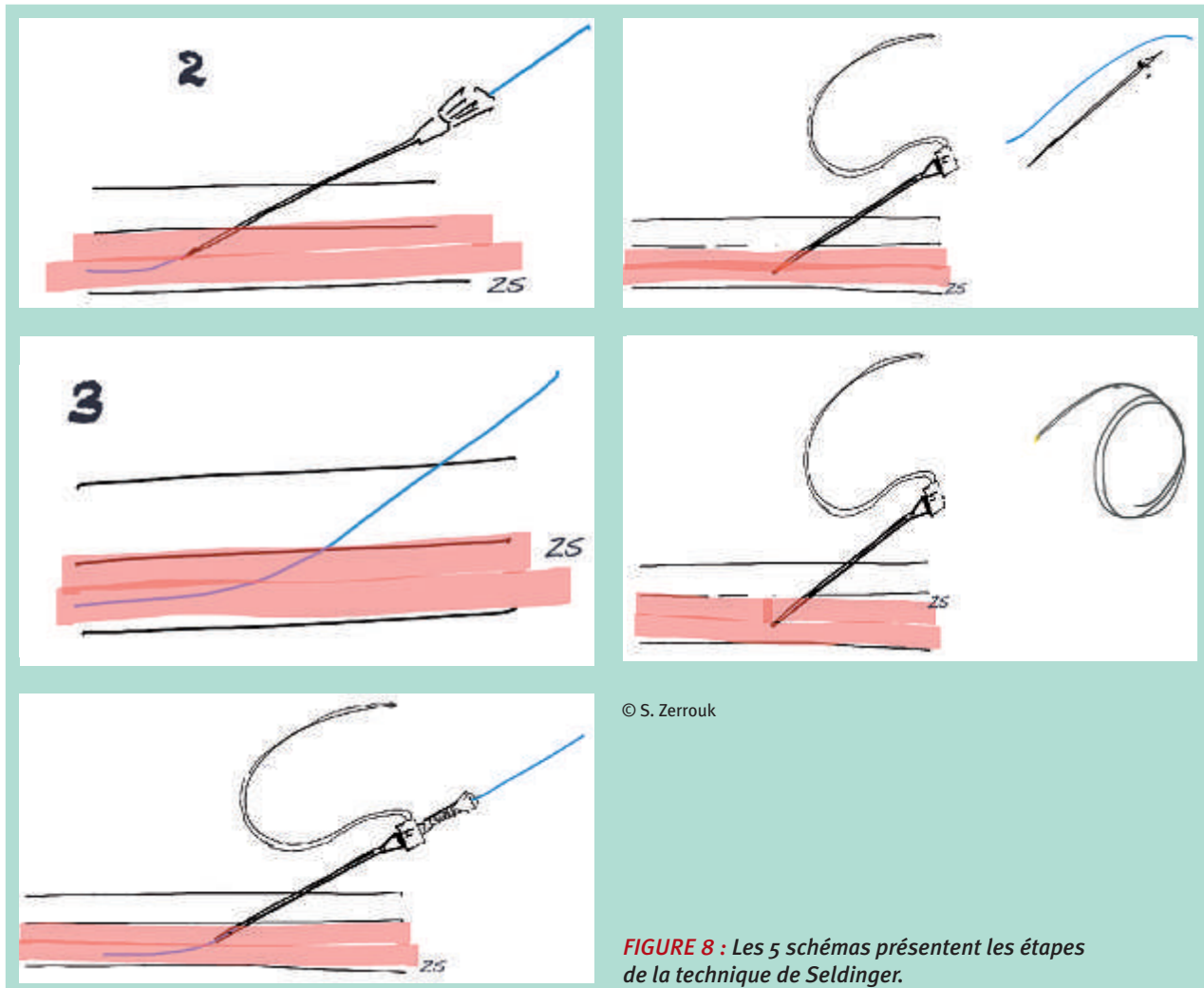
Étape 3 : La ponction percutanée écho-guidée est effectuée de façon tangentielle par une aiguille trocart (**figure 4**) par l'incidence « longitudinale » ou par l'ACDP ^{3/4}.

Dans l'ACDP ^{3/4}, la veine est visualisée transversalement sur un axe court, puis approchée par l'aiguille dans le plan de la sonde. On imprime ensuite à la sonde une rotation de 45 °C dans le sens inverse des aiguilles d'une montre dans la direction de l'aval de la veine (**figures 3, 9**).

Cette approche du guidage échographique permet de garder un œil constant sur la veine à cathériser tout en visualisant la progression de l'aiguille et sa pointe à condition de ne pas la dévier du plan de la sonde [14, 15, 16]. La réussite de la ponction est vérifiée par un retour veineux spontané.

Étape 4 : Montée du guide (**figures 5, 8, 9**). Vérification par échographie de la position endoveineuse du guide.

Étape 5 : Purge de l'introducteur + dilateur (**figures 6, 7**). Retrait de l'aiguille de ponction (figure 8,10). Anesthésie locale à l'aide d'1 ml de Lidocaïne à 1 % non adrénalinée au point de ponction. Introduction et montée de l'introducteur (6 F voire 7 F) associé au dilateur à travers le guide après léger élargissement de la voie d'abord au



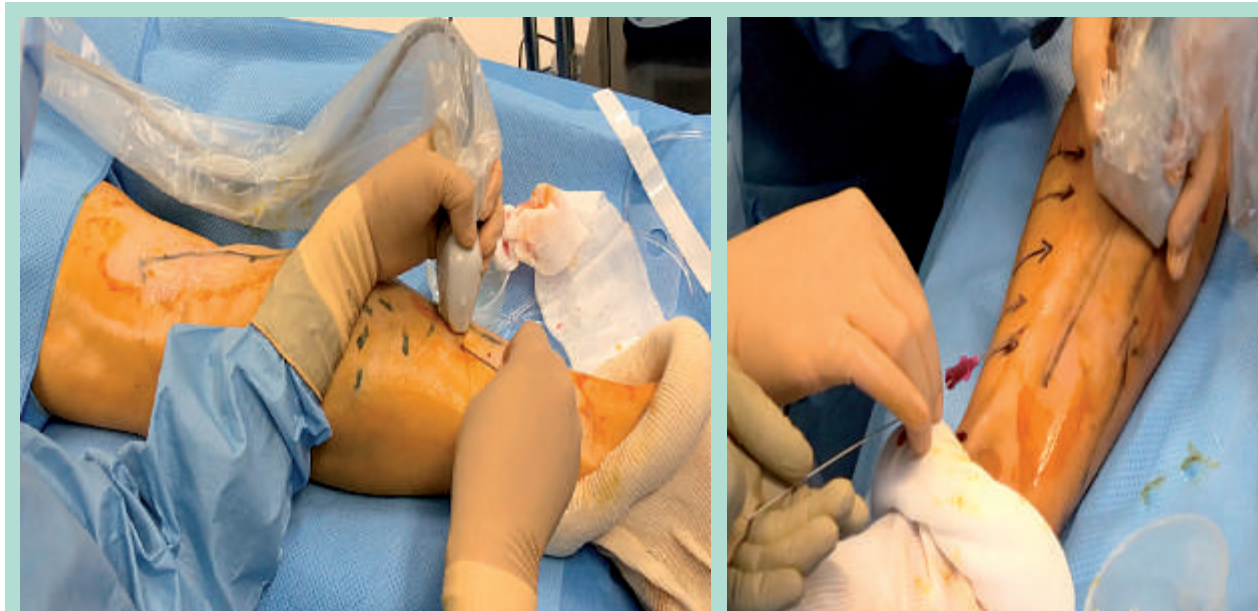


FIGURE 9 : À gauche, rotation de 45° du plan de l'aiguille et de la sonde dirigées de la distalité vers la proximalité. À droite, introduction du guide.

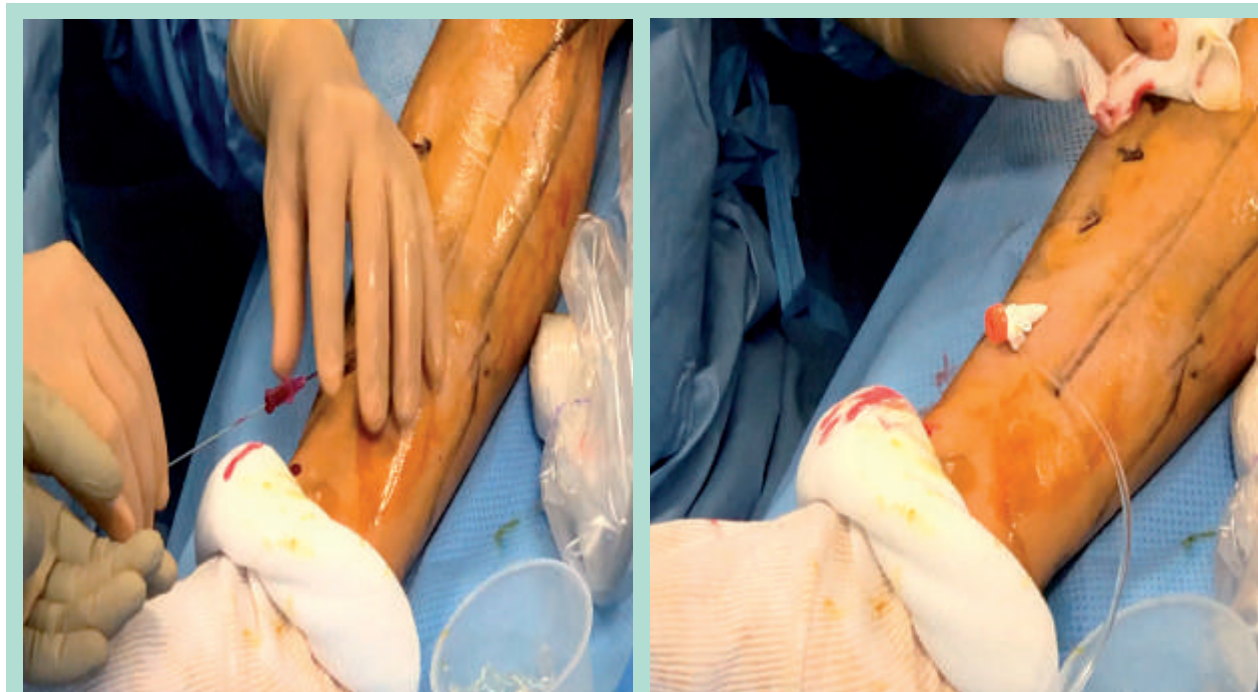


FIGURE 10 : À gauche, retrait de l'aiguille. À droite, mise en place du cathéter après ablation du guide et dilateur.

© S. Zerrouk

bistouri (lame N° 11) (**figures 8, 10**). Enfin, vérification de la bonne position de l'introducteur par échographie. Retrait simultané du guide et du dilateur (**figure 8**).

Étape 6 : Montée de la fibre RF ou LEV avec vérification échographique de sa position de l'extrémité de la fibre à 20 mm en amont de la JSF ou JSP.

Résultats

Les données sociodémographiques (figures 11, 12, 13).

La population était composée de 164 patients et comprenait 104 femmes (63 %). L'âge moyen des patients était 55 ± 13 ans ; le plus jeune patient avait 25 ans, le plus âgé avait 84 ans. Ils ont bénéficié pour 56 % de traitement par RF et 44 % par LEV.

Sexe	Moyenne	Effectif	Écart type	% de N total	Min	Max
F	55	104	13	63	25	84
M	56	60	11	37	25	82
Total	55	164	13	100	25	84

FIGURE 11 : Répartition des 164 patients par catégories de sexe selon l'âge moyen, l'écart type.

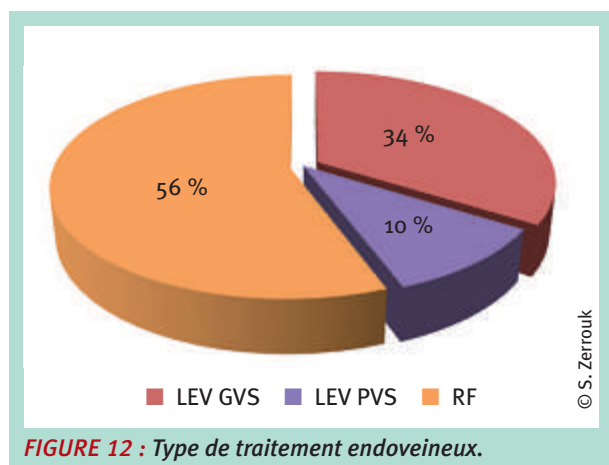


FIGURE 12 : Type de traitement endoveineux.

L'IMC a été calculé à partir du poids et de la taille spécifiée, atteignant la moyenne de 27.1 ± 5.3 . Le poids moyen était de 78.6 ± 17.1 .

	N	Min	Max	Moyenne	Écart type
Taille	156	148	194	170	8,8
Poids	161	48	140	78,6	17,1
IMC	156	17,2	41,1	27,1	5,3

FIGURE 13 : Le minimum, le maximum, la moyenne et l'écart type du poids, de l'IMC, et la taille des 164 patients.

Les données cliniques : (figure 14, 15).

La population étudiée était classée C2 selon la CEAP pour 82 % des patients.

Classification CEAP	Nombre de patient
C2	135
C3	14
C4a	6
C4b	4
C5	1
C6	2
Total général	162

FIGURE 14 : Répartition du nombre de patients par classe CEAP.

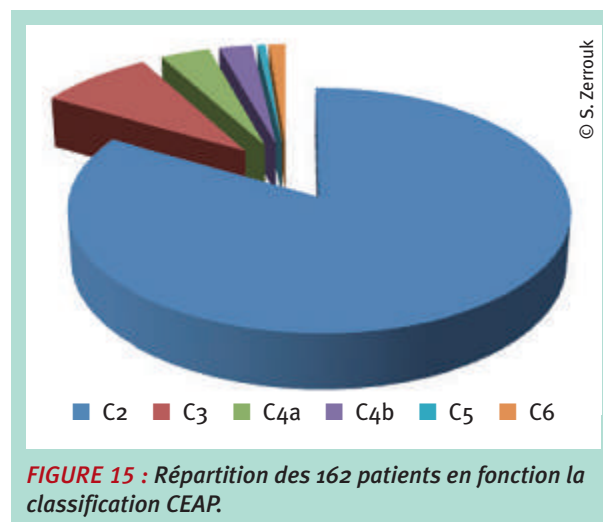


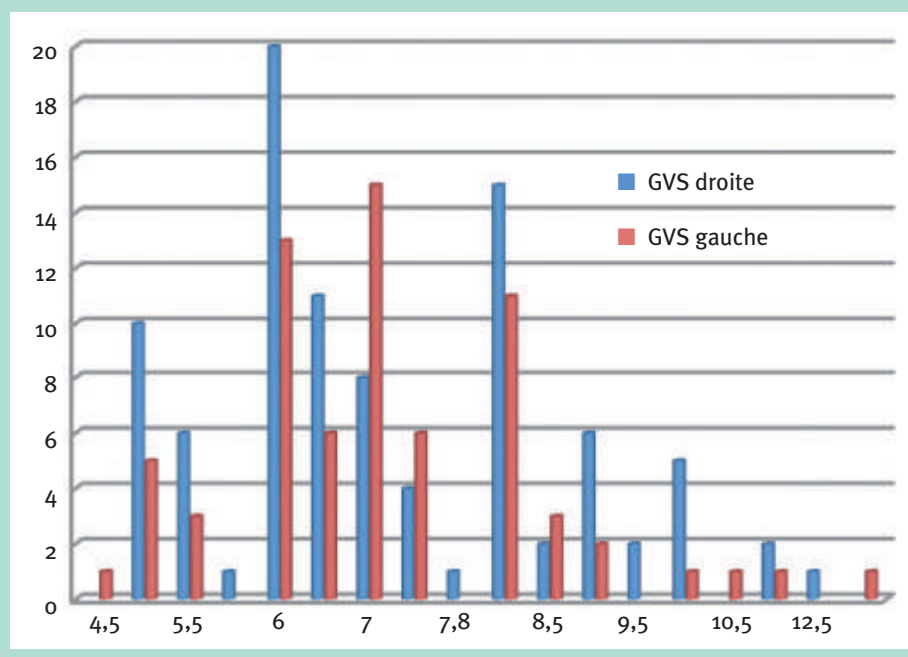
FIGURE 15 : Répartition des 162 patients en fonction la classification CEAP.

Données échographiques (figures 16, 17, 18, 19).

Le diamètre initial moyen des veines saphènes traitées était de $7.1 \text{ mm} \pm 1.6$. La **figure 17** met en évidence la répartition des patients selon la taille du diamètre de la veine saphène droite et gauche.

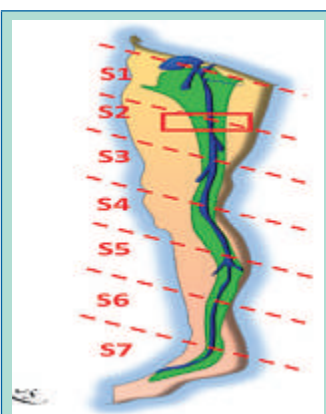
	Effectif	Min	Max	Moyenne	Écart type
GVS (D)	94	5	12.5	7.1	1.6
GVS (G)	69	4.5	13.5	7.1	1.5
N valide	163	4.5	13.5	7.1	1.6

FIGURE 16 : Moyenne, maximum, Minimum et écart-type du diamètre des GVS gauche et droite.



© S. Zerrouk

FIGURE 17 : Répartition des 162 patients selon le diamètre initial de la grande veine saphène droite et gauche.



© S. Zerrouk

Difficulté de ponction

Segment S	Non	Oui	Total
1	1	0	1
2	1	3	4
3	22	8	30
4	45	10	55
5	20	9	29
6	8	14	22
3 à 5	6	0	6
3 à 6	0	1	1
4 à 5	4	0	4
4 à 6	1	1	2
Total général	108	46	154

FIGURE 18 : Nombre de patients avec difficulté de ponction selon segment.

Les résultats

Pour 154 patients, la donnée « difficulté rencontrée » avait été renseignée. Lors de la tentative de ponction sous échographie, 46 difficultés ont été répertoriées; soit 30%. Cette difficulté est homogène sur tous les segments veineux.

Après chaque échec de ponction par l'approche classique longitudinale, jusqu'en 2018, le médecin passait à l'incidence axe court dans le plan au 3/4. La ponction devait se faire au même site de ponction.

On a noté 49 échecs de ponction sur 160 à la première tentative . Au-delà d'une seule difficulté de ponction, considéré comme un échec selon notre protocole, l'opérateur a utilisé l'incidence originale ACDP 3/4.

Il n'eut qu'un seul échec sur les 49 patients en échec avec la première incidence (longitudinale). L'échec pour le seul patient a été surmonté en ponctionnant sur le segment plus proximal.

Type d'incidence	Effectif	Nombre de patients avec une difficulté d'introduction
Longitudinal	160	49
Aiguille dans le plan axe 3/4	49	1

FIGURE 19 : Difficultés d'introduction selon l'incidence.

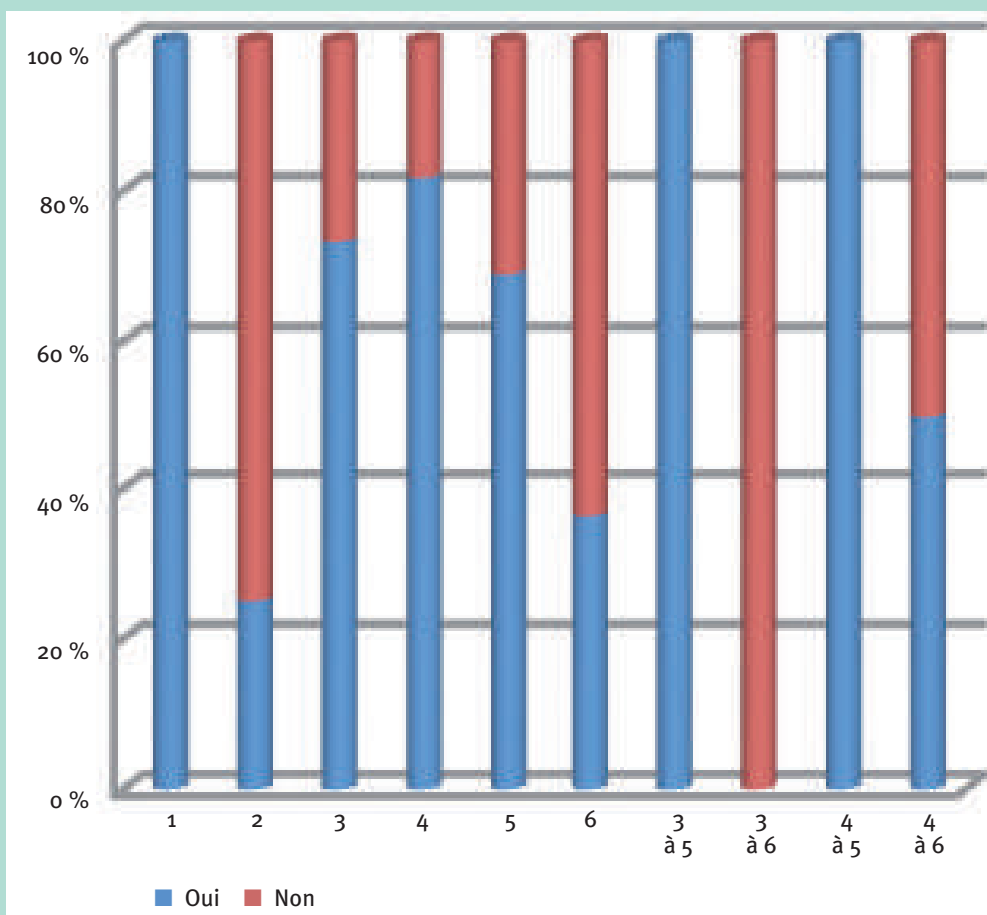


FIGURE 20 : Segments S traités et % de difficultés d'introduction.

Plusieurs types de difficultés ont été répertoriés : soit isolés, soit en association à une ou deux autres difficultés. Il y eut 11 patients avec deux difficultés de ponction associées et 2 patients avec trois difficultés associées.

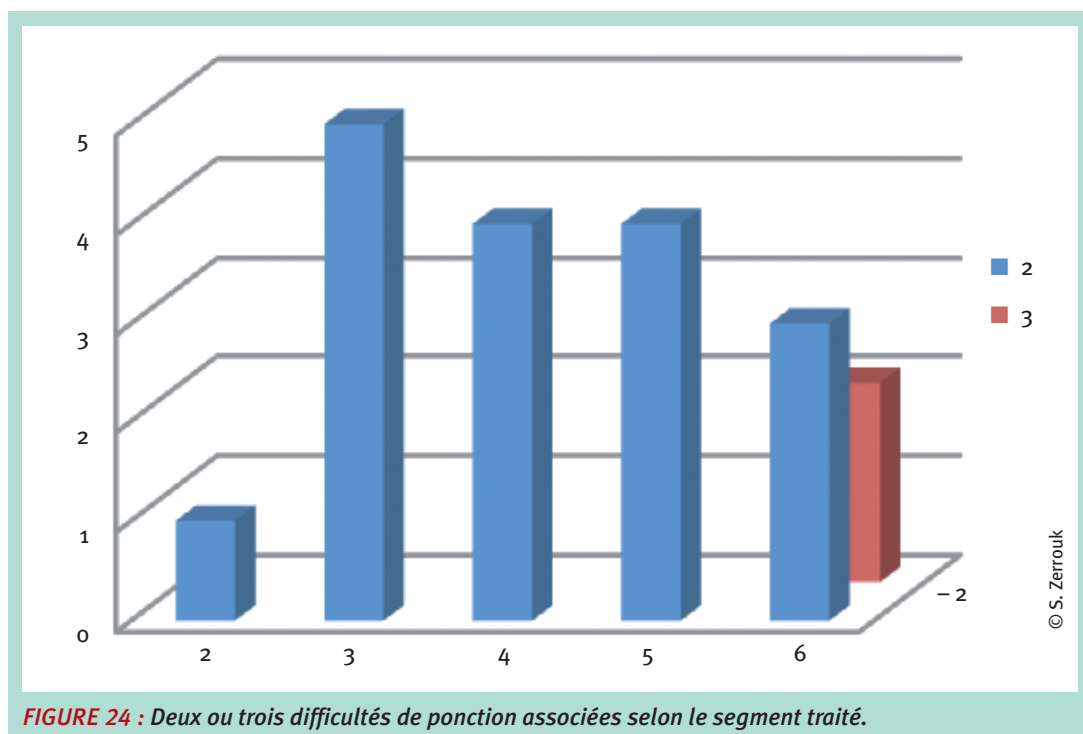
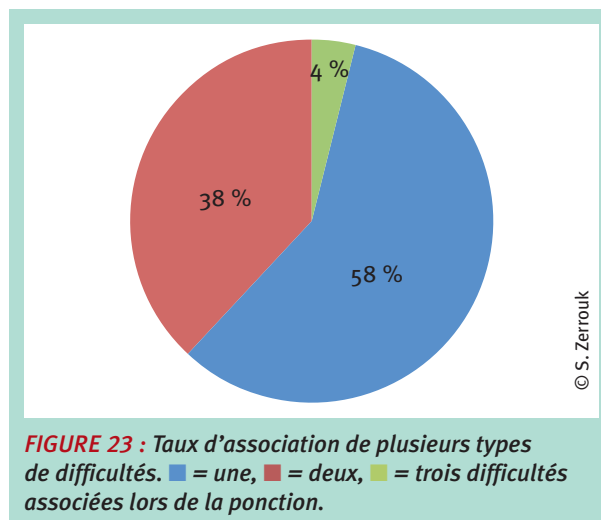
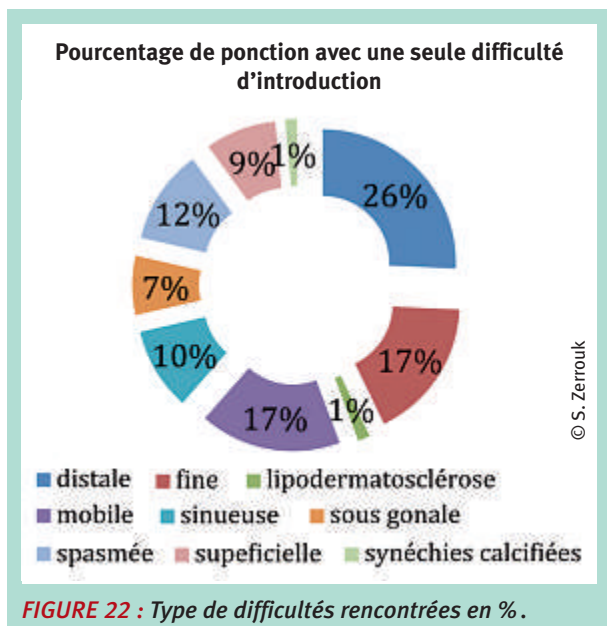
Plus on est en dessous des segments S4, plus il y a des difficultés à la ponction et plus il existe des associations de difficultés. Le caractère distal, la mobilité de la veine et le diamètre fin de la veine ponctionnée représentent la majorité des cas de difficultés soit 42 (54.5 %) ponctions sur 77.

Nous avons répertorié le taux d'échec par l'incidence d'écho-guidage longitudinale en précisant le type de difficultés rencontrés. Le caractère distale, la mobilité de la veine dans un plan horizontal et le diamètre fin de la veine ponctionnée représentent la majorité des difficultés rencontrées dans notre étude.

Les études comparatives des différentes incidences, longitudinale versus transversale ne permettent pas de

Type de difficulté	Nombre de ponction avec un type de difficulté d'introduction
Ponction distale	18
Diamètre fin	12
Lipodermatosclérose	1
Veine mobile	12
Veine sinueuse	7
Situation péri-gonale	5
Spasme veineux	8
Veine très superficielle	6
Veine Synéchiale calcifiée	1
Total général	77

FIGURE 21 : Type de difficultés.



conclure à la supériorité d'une des incidences. Ils insistent par contre sur la nécessité de visualiser la pointe de l'aiguille et des structures en temps réel [4-6].

La facilité à voir, à suivre la progression de l'aiguille en gardant un œil sur la veine [12, 14, 15], le peu de difficultés dès la première tentative de ponction, sont autant d'arguments en faveur de l'utilisation de l'incidence

originale ACDP $\frac{3}{4}$. Nous l'expliquons également par la capacité de cette incidence à contourner certaines structures anatomiques et de ponctionner plus facilement les veines mobiles dites « filantes » par un abord plus latéralisée [14].

L'opérateur utilise d'ailleurs l'ACDP $\frac{3}{4}$ de manière courante depuis 2018 [16], soit d'emblée comme alternative

aux incidences conventionnelles dans la cathétérisation-ponction, soit comme la solution à un échec de ponction.

L'évaluation de toutes les incidences connues avec comparaison de plusieurs groupes utilisant les différentes techniques d'incidence est en cours [12].

Conclusion

L'accès veineux peut être rendu difficile voire impossible soit en raison des caractéristiques de la veine à traiter ou bien par la proximité de certaines structures anatomiques. La réussite d'une ponction réside sur la capacité à visualiser l'aiguille en continu et de l'élément à ponctionner durant le geste.

Une future étude avec évaluation du temps et du nombre de ponctions avant réussite ou échec du geste selon chaque incidence pourrait apporter des éléments en faveur d'une technique plutôt qu'une autre. Nous pourrions proposer ainsi un enseignement théorique et un apprentissage adaptés à chaque situation clinique et pour chaque type et localisation du vaisseau.

L'apprentissage des avantages et inconvénients de chacune des incidences, et leur acquisition, par les médecins vasculaires et autres spécialistes impliqués dans les traitements endoveineux permettra d'optimiser leurs gestes. Ils pourraient gagner en précision et en sécurité avec un temps de ponction ou cathétérisme plus court.

Références

1. Rezayat T., Stowell J.R., Kendall J.L., Turner E., Fox J.C., Barjaktarevic I. West J. Emerg Med. Ultrasound-Guided Cannulation: Time to Bring Subclavian Central Lines Back. 2016 Mar; 17(2): 216-21
2. Takeshita J., Nishiyama K., Fukumoto A., Shime N. J Cardiothorac Vasc Anesth. Comparing Combined Short-Axis and Long-Axis Ultrasound-Guided Central Venous Catheterization with Conventional Short-Axis Out-of-Plane Approaches. 2018 Aug 9.
3. Baidya D.K., Chandralekha, Darlong V., Pandey R., Goswami D., Maitra S. J Emerg Med. 2015 May; 48(5): 590-6. Vogel JA, Haukoos JS, Erickson CL, Liao MM, Theoret J, Sanz GE, Kendall J. Comparative Sonoanatomy of Classic "Short Axis" Probe Position with a Novel "Medial-oblique" Probe Position for Ultrasound-guided Internal Jugular Vein Cannulation: A Crossover Study. Crit Care Med. 2015 Apr; 43(4): 832-9.
4. Gottlieb M., Holladay D., Peksa G.D. Cureus. Comparison of Short- vs Long-axis Technique for Ultrasound-guided Peripheral Line Placement: A Systematic Review and Meta-analysis. 2018 May 31; 10(5): e2718.
5. Kopac D.S., Chen J., Tang R., Sawka A., Vaghadia H. Comparison of a novel real-time SonixGPS needle tracking ultrasound technique with traditional ultrasound for vascular access in a phantom gel model. J Vasc Surg. 2013 Sep; 58(3): 735-41.
6. Vogel J.A., Haukoos J.S., Erickson C.L., Liao M.M., Theoret J., Sanz G.E., Kendall J. Is long-axis view superior to short-axis view in ultrasound-guided central venous catheterization? Crit Care Med. 2015 Apr; 43(4): 832-9.
7. Phelan M., Hagerty D. The oblique view: an alternative approach for ultrasound-guided central line placement. J Emerg Med. 2009 Nov; 37(4): 403-8.
8. Ho A.M., Ricci C.J., Ng C.S., Critchley L.A., Ho A.K., Karmakar M.K., Cheung C.W., Ng S.K. J Emerg Med. The medial-transverse approach for internal jugular vein cannulation: an example of lateral thinking. 2012 Feb; 42(2): 174-7.
9. Wilson J.G., Berona K.M., Stein J.C., Wang R. Oblique-axis vs. short-axis view in ultrasound-guided central venous catheterization. J Emerg Med. 2014 Jul; 47(1): 45-50.
10. Stein J, George B, River G, Hebig A, McDermott D. Ultrasonographically guided peripheral intravenous cannulation in emergency department patients with difficult intravenous access: a randomized trial. Ann Emerg Med. 2009 Jul; 54(1): 33-40.
11. Liu C., Mao Z., Kang H., Hu X., Jiang S., Hu P., Hu J., Zhou F. Comparison between the long-axis/in-plane and short-axis/out-of-plane approaches for ultrasound-guided vascular catheterization: an updated meta-analysis and trial sequential analysis. Ther Clin Risk Manag. 2018 Feb 20; 14: 331-340.
12. Zerrouk S. Comparison of two classical approaches in ultrasound-guided Sclerotherapy UGS and rationale for investigation: the In-plane Long axis (IP-LA) versus Out plane Short axis OP-SA. Proceedings of the 44th biannual congress of the canadian society of phlebology; 2019 Nov 1-3; Montréal, Canada.
13. Seldinger S.I. Catheter replacement of the needle in percutaneous arteriography: a new technique. Acta Radiol 1953; 39: 368-76
14. Zerrouk S., Melki L., Gundesli M. Étude prospective sur l'évaluation de la douleur lors de l'anesthésie tumescence écho-guidée ciblée contrôlée (ATEC) dans l'ablation thermique par radiofréquence ARF de la grande veine saphène. J. Mal. Vasc. 2019; 44 (2): 152.
15. Zerrouk S., Decker F., Vin F., Benhamou A.C. Controlled ultrasound-guided tumescent anesthesia in endovenous laser therapy: Comparative study of an original technique with directed hydro-separation approach. Int Angiol 2018; 37(1): 48-9.
16. Zerrouk S. Prospective study on an original approach "short axis in plane at 3/4" to overcome difficulties encountered with catheterization in endovenous treatment. Proceedings of the 44th biannual congress of the canadian society of phlebology; 2019 Apr 27-28; Vancouver, Canada.

Toutes les Illustrations, schémas et photos sont de S. Zerrouk.