



## Sclérothérapie : ma méthode.

### Sclerotherapy: my method.

Ferrara F.

#### Résumé

**Objectif :** L'objectif du travail a été d'évaluer l'efficacité d'une nouvelle stratégie de sclérothérapie de la grande veine saphène (GVS) pratiquée avec suppression compressive du reflux long.

**Matériaux et méthode :** 255 terminaisons (T) de GVS (C2-6, Ep, As2 ± p, Pr) ont été sclérosées par la méthode suivante : injection de la TGVS (selon la méthode de Sigg chez 180 patients, et échosclérothérapie à la mousse chez 75) et fermeture par compression échoguidée (application du Safeguard) de la jonction saphéno-fémorale, et bandage à allongement court.

**Résultats :** Les résultats ont montré que cette méthode a réduit significativement l'incidence de récurrences après sclérothérapie de la GVS.

**Discussion :** Le gonflage du Safeguard protège les veines sous-jacentes de la surcharge hémodynamique (reflux long); elles peuvent alors être sclérosées, étant bien comprimées par le bandage.

**Conclusions :** Cette nouvelle méthode améliore l'efficacité et la sûreté de la sclérothérapie des troncs saphènes.

**Mots-clés :** grande veine saphène, sclérothérapie, compression échoguidée.

#### Summary

**Aim:** The aim of my study has been to evaluate the efficacy of a new method of compression sclerotherapy of the great saphenous vein (GSV).

**Materials and methods:** 255 lower extremities with primary varicose veins, with a long reflux of the GSV (C2-6, Ep, As2 ± p, Pr), have been submitted to sclerotherapy applying the following method: injection of the trunk of the GSV (according to Sigg's technique in 180 cases, echoguided foam sclerotherapy in 75 cases) and compression of sapheno-femoral junction (done by an inflatable balloon called Safeguard); immediate eccentric positive compression on the trunk of the GSV; and short elastic bandage.

**Results:** The results have shown that the failure rate decreases, applying this method of sclerotherapy.

**Discussion:** The use of "Safeguard" interrupts reflux to the lower veins, and these can so be well sclerosed and compressed with short elastic bandage.

**Conclusion:** This new strategy of sclerotherapy, with echoguided compression, improves the results and the safety of treatment of primary varicose veins.

**Keywords:** long saphenous vein, sclerotherapy, echoguided compression.

#### Objectif

L'objectif de mon travail a été d'évaluer l'efficacité d'une nouvelle stratégie de sclérothérapie (Hemodynamic Compression Sclerotherapy, HCS), de la grande veine saphène (GVS), pratiquée avec une suppression du reflux par l'association d'une compression ayant pour but de protéger les varices sclérosées de la surcharge hémodynamique.

#### Matériaux et méthodes

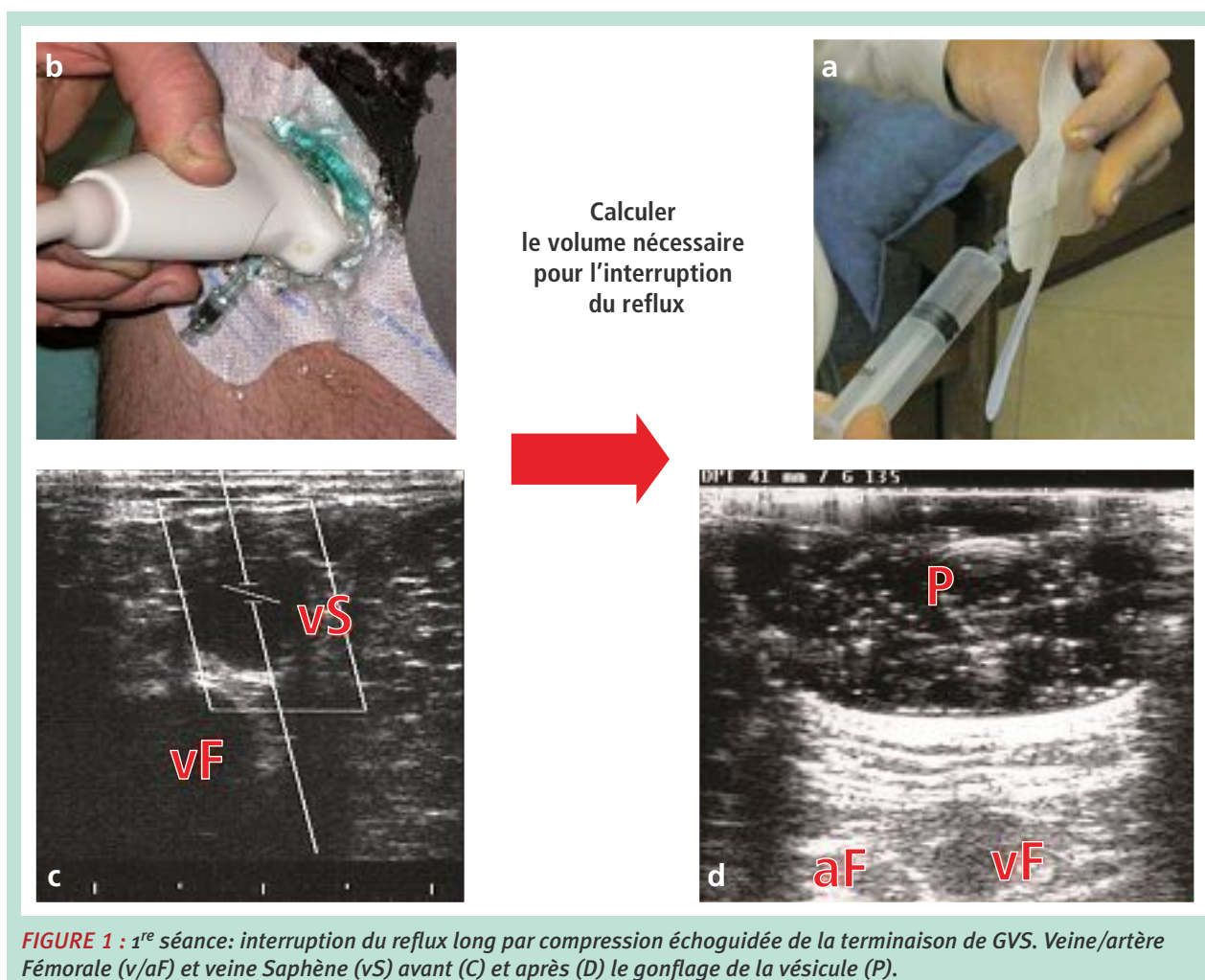
##### Population

Deux cent cinquante cinq terminaisons (T) de GVS (classification CEAP : C2-6, Ep, As2 ± p, Pr) de diamètre compris entre 5 et 18 mm, ont été sclérosées selon la méthode décrite ci-dessous.

F. Ferrara, Studio Flebologico Ferrara Acerra - Napoli, 25, v. Kuliscioff, 80011 Acerra (Na), Italie.

Tél: 0039 /335 6212337 - Fax: 081 0603357

Accepté le 16 février 2011



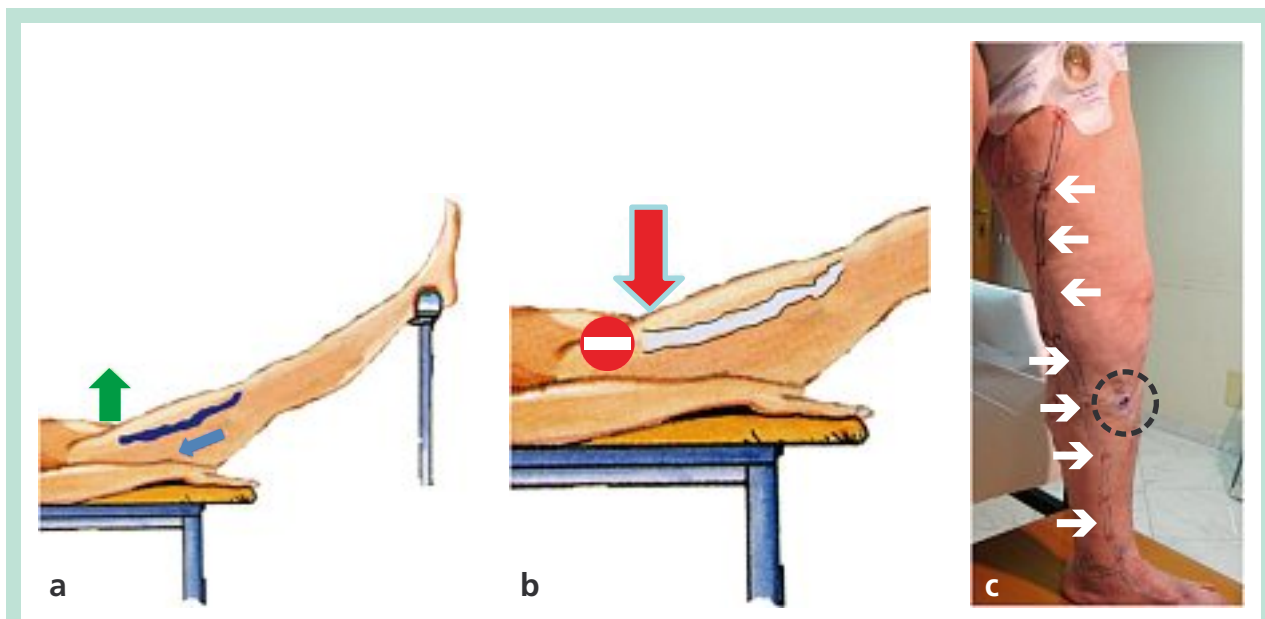
### Méthode

#### 1<sup>re</sup> séance : sclérothérapie du tronc de cuisse et de la terminaison (T) de la GVS

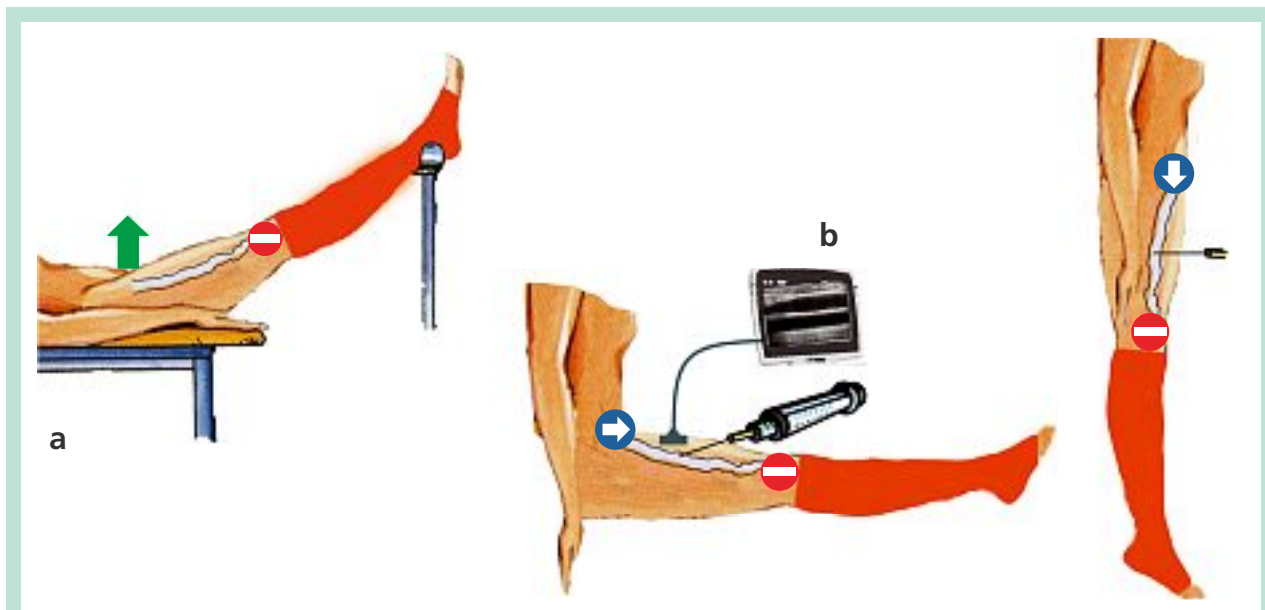
- I. Le patient étant debout, on réalise un écho-marquage du tronc saphène et des varices visibles (crayon noir).
- II. Une compression, réalisée par un dispositif particulier appelé Safeguard (**Figure 1**), est appliquée au niveau de la jonction saphéno-fémorale (S-F), le patient étant debout. Il s'agit d'un pansement collant muni d'une vésicule gonflable à l'aide d'une seringue (**Figure 1a**), habituellement utilisé pour le contrôle de l'hémostase après des procédures vasculaires invasives. On peut remplir et gonfler la vésicule (écho-transparente) par du gel (**Figure 1b**) jusqu'à l'interruption du reflux de la jonction S-F, en vérifiant par écho-Doppler, les effets compressifs de son expansion sur la TGVS (**Figure 1c** et (**Figure 1d**)) [1, 2]. Cette manœuvre est nécessaire pour pouvoir calculer exactement le volume nécessaire à la compression totale de la crosse de GVS.

Puis on réalise une vidange de la vésicule (**Figure 2a**).

- III. Vidange en Trendelenburg des varices et gonflage du Safeguard (24 cm) avec de l'air en injectant le même volume que le volume de gel nécessaire à l'interruption du reflux (**Figure 2b**).
- IV. Patient debout, nouveau marquage (par un crayon rouge), mais cette fois seulement des varices visiblement affaissées par le gonflage du Safeguard (**Figure 2c**).
- V. Patient en Trendelenburg, application du bandage du pied et de la jambe (2 bandes à allongement court de 35 %), puis dégonflage du Safeguard (**Figure 3a**).
- VI. Ponction (avec ou sans contrôle échographique) du tronc saphène de la cuisse, avec un cathéter court (18G) : selon la technique de Sica (patient allongé en décubitus dorsal et position semi-assise, connexion du cathéter à la seringue par un prolongateur), ou selon la technique de Sigg (« open needle » avec patient debout) (**Figure 3b**).



**FIGURE 2 :** 1<sup>re</sup> séance. a) vidange des varices en position de Trendelenburg ; b) gonflage du Safeguard ; c) patient debout, nouveau marquage (par un crayon rouge) des seules varices visiblement affaissées (flèches blanches).



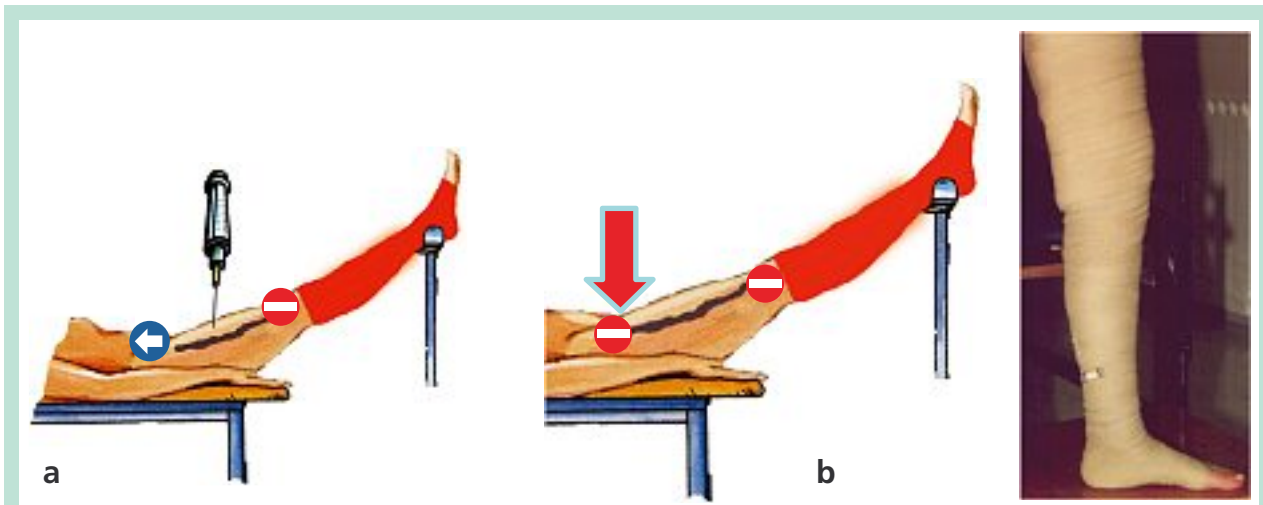
**FIGURE 3 :** 1<sup>re</sup> séance. a) bandage du pied et de la jambe et dégonflage du Safeguard pour vider le tronc saphène; b) ponction de la veine pleine selon la méthode de Sigg ou de Sica.

VII. Patient en Trendelenburg et injection dans le tronc saphène d'une solution iodée 4-6% [3] chez 180 patients (groupe L) et de mousse de polidocanol 2% chez 75 patients (groupe M), sous contrôle échographique (**Figure 4a**).

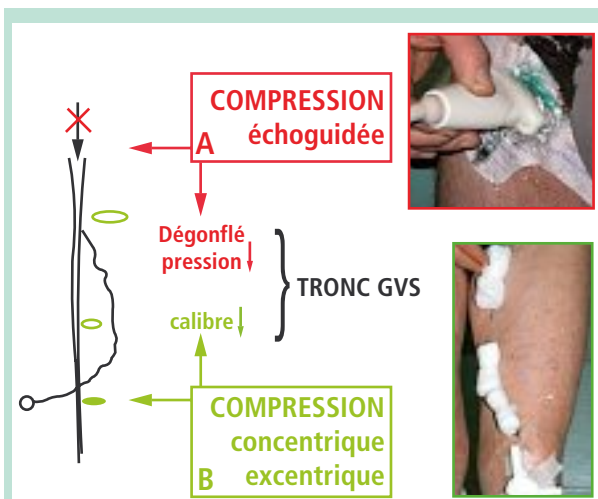
- Gonflage du Safeguard avec de l'air (même volume que le volume de gel nécessaire à l'interruption du reflux) (**Figure 4b**).

- Tampons d'ouate à noyau dur, appliqué par un pansement collant en regard de la veine saphène à la cuisse, plus mise en place d'une bande de mousse et d'un bandage à allongement court de 35 %, amovible [4].

Sclérothérapie : ma méthode.



**FIGURE 4 :** 1<sup>re</sup> séance. a) injection de l'agent sclérosant (liquide ou mousse) en position de Trendelenburg (Safeguard dégonflé) ; b) gonflage du Safeguard et compression excentrique et concentrique.

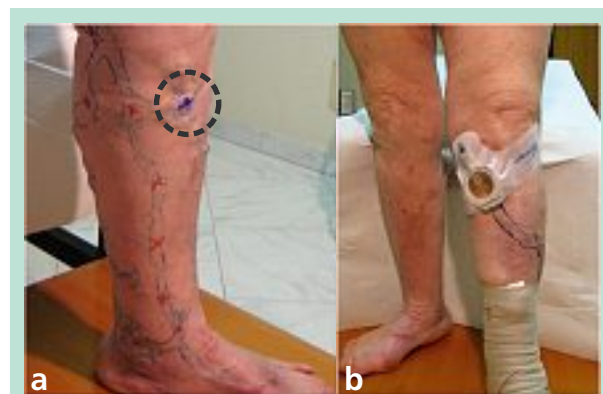

**FIGURE 5 :** 2<sup>e</sup> séance. La suppression du reflux long, pratiquée par le dispositif de compression échoguidée, dégonfle le tronc de la GVS ainsi que les varices sous-jacentes du territoire du reflux saphénien, qui peuvent être bien comprimées par le bandage et les tampons.

**2<sup>e</sup> séance (après 1 jour\*) : sclérothérapie des varices sous-jacentes et de la jambe (Figure 5)**

- I. On ne sclérose que les varices affaissées après le gonflage du Safeguard, et marquées en rouge pendant l'épreuve d'interruption du reflux (cf. point IV de la 1<sup>re</sup> séance).
- II. Bandage à allongement court de 35 %, plus tampons de gaze appliqués en regard des varices sclérosées.

\*. Par rapport à la 1<sup>re</sup> séance.



**FIGURE 6 :** 3<sup>e</sup> séance. a) Recherche l'origine des reflux (veines perforantes) ; b) Safeguard appliqué au niveau de la veine perforante (cercle noir) pour vérifier l'interruption de son reflux ; sclérothérapie des varices sous-jacentes au reflux bref.

**Contrôle (après 3 jours\*) : contrôle clinique et écho-Doppler du reflux**

- I. Toutes les compressions excentriques sont enlevées (Safeguard compris, si le reflux a disparu).
- II. Bandage à allongement court de 35 %, amovible.

**3<sup>e</sup> séance (après 15 jours\*) : sclérothérapie des varices (marquées en noir) au dehors du territoire du reflux saphénien (Figure 6)**

- I. Rechercher l'origine des reflux (veines perforantes).
- II. Safeguard (12 cm) appliqué en regard de la veine perforante pour vérifier l'interruption de son reflux (même procédure décrite aux points II-III-IV de la 1<sup>re</sup> séance).

- III. Sclérothérapie des varices sous-jacentes au reflux.
- IV. Bandage amovible à allongement court plus tampons de gaze appliqués en regard des varices sclérosées [4].

#### Contrôle (après 21 jours\*): clinique et écho-Doppler du reflux bref

- I. Toutes les compressions, concentriques et excentriques, sont enlevées.
- II. Un bas de compression A-G de classe II ou III a été porté ensuite pendant 30 jours.

#### Matériel nécessaire, en dehors du matériel habituel pour la sclérothérapie (Figure 5)

1. Table de soins avec la possibilité d'inclinaison en Trendelenburg.
2. Tampons de gaze de 1,5 cm d'épaisseur et 2 cm de diamètre pour les varices.
3. Tampons d'ouate à noyau dur de 4 cm d'épaisseur et 9 cm de longueur (feuille d'aluminium froissée avec enveloppe protectrice de coton hydrophile) pour le tronc de GVS (2 cm x 4 cm pour le tronc de PVS).
4. Pelotes d'ouate à noyau dur (2-3 cm d'épaisseur) en forme d'hémisphère pour les perforantes musculaires et en forme de croissant pour les perforantes rétro-tibiales.
5. Dispositifs Safeguard™ (Datascope) de 12 et 24 cm (vésicules de différents diamètres).
6. Bandage : 4 bandes à allongement court de 35 % et 1 bande de mousse de polyuréthane; le bandage amovible est enlevé la nuit et il est de nouveau appliqué au réveil.

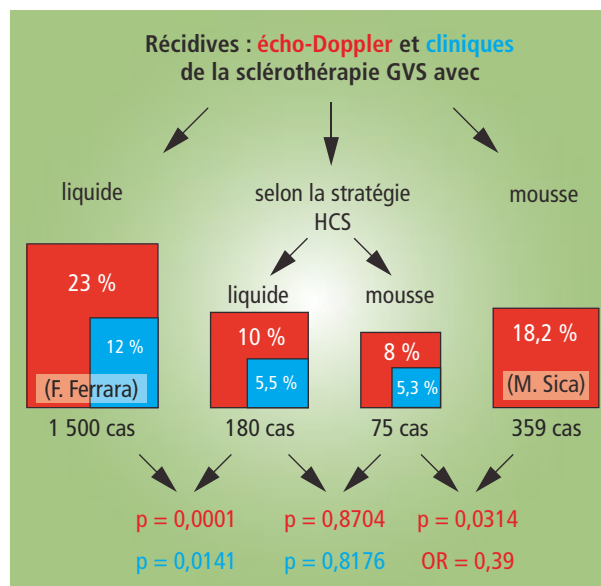
## Résultats

Les contrôles, cliniques et écho-Doppler, ont été pratiqués au bout de 6, 8 et 12 mois. Les échecs écho-Doppler ont été au nombre de 18 (10 %) dans le groupe L et de 6 (8 %) dans le groupe M.

Les échecs cliniques ont été au nombre de 10 (5,5 %) dans le groupe L et de 4 (5,3 %) dans le groupe M.

Les taux d'incidence de récurrences du Groupe L ont été comparés à ceux de mon expérience globale avec le sclérosant liquide [5]. Les taux d'incidence de récurrences échographiques du groupe M ont été comparés à ceux de la sclérothérapie à la mousse présentés dans les travaux de M. Sica [6].

L'emploi du test du  $\chi^2$  a démontré des réductions statistiquement significatives des récurrences cliniques et échographiques dans les groupes de patients traités selon ma méthode (HCS), que le sclérosant ait été injecté sous forme liquide (groupe L) ou de mousse (groupe M).



**TABLEAU 1 : Résultats comparant les différents groupes de patients traités ; en rouge sont indiqués les récurrences révélées à l'examen échographique et en bleu les récurrences révélées par l'examen clinique.**

Il n'y avait pas de différence significative en comparant les taux d'incidence de récurrences entre les deux groupes L et M traités selon ma méthode (HCS) (Tableau 1).

## Discussion

La « méthode HCS » a réduit de façon significative l'incidence des récurrences après sclérothérapie de la GVS pratiquée avec le sclérosant sous forme liquide comme sous forme mousse.

De plus, les pourcentages de récurrences après sclérothérapie avec la méthode HCS étaient similaires quelque soit la forme du sclérosant utilisé. On en déduit donc que la contribution la plus importante pour l'efficacité de la sclérose est principalement apportée par l'absence de reflux dans la lumière veineuse durant les trois jours nécessaires à la constitution du scléroté. Par contre, le choix de la forme physique de l'agent scléroté est moins important.

L'application du Safeguard protège :

- les veines sous-jacentes de la surcharge hémodynamique (reflux long) ; elles peuvent alors être sclérosées, étant bien comprimées par le bandage ;
- la veine fémorale de la progression du thrombus à travers la jonction S-F ;
- le tronc de la GVS à la cuisse d'une sclérose partielle et incomplète.

## Sclérothérapie : ma méthode.

Le bandage de cuisse, associé à la position de Trendelenburg, vide totalement la veine. Après l'injection (mousse ou liquide) le tronc veineux est occlus, entre la jonction S/F par le Safeguard gonflé, et le genou par le bandage de la jambe.

Le sclérosant est contenu (comme mis en bouteille), dans le tronc saphène, qui à son tour est comprimé pendant 3 jours par les rouleaux et par trois bandes (pansement collant + bande de mousse de polyuréthane + bande à allongement court) (**Figure 5**).

Ma récente expérience avec la mousse sclérosante a montré une meilleure gestion et un meilleur contrôle de son injection par cette méthode [6].

La position en Trendelenburg du membre permet la diffusion homogène de la mousse vers le niveau le plus haut, le genou, où la veine est fermée par le bandage de jambe. De cette façon, la mousse remplit complètement la lumière du tronc saphène (sous échoguidage), du genou jusqu'à la jonction S-F, laquelle est rapidement fermée par le gonflage du Safeguard évitant ainsi le passage de la mousse dans le réseau profond.

Dans le traitement des reflux brefs, il n'est pas nécessaire d'essayer une injection ciblée dans la veine perforante par ma méthode. La position en Trendelenburg du membre ralentit les flux du sang, non seulement dans le réseau superficiel mais aussi dans les veines perforantes, en les exposant aussi bien que les varices à l'action de l'agent sclérosant [7].

Il est important, par contre, d'exercer la compression excentrique sélective des points de fuite par le Safeguard.

Cependant, dans mon expérience j'ai relevé que, contrairement aux jonctions saphéniennes, la seule compression excentrique, par la mise en place d'une pelote d'ouate à noyau dur, suffit à éliminer le reflux d'une veine perforante [5].

Dans ces cas, on emploie des pelotes (2-3 cm d'épaisseur) en forme d'hémisphère pour les perforantes musculaires et en forme de croissant pour les perforantes rétro-tibiales.

## Conclusions

Pour effectuer une sclérothérapie avec sécurité et efficacité, il est nécessaire de considérer l'importance de deux différents aspects de sa pratique: la technique d'injection et la stratégie du traitement.

- A. **Les techniques d'injections** sont au nombre de quatre : la technique de Tournay, de Sigg, de Fegan et, plus récemment, l'injection échoguidée (à la mousse ou liquide).
- B. **Il faudrait considérer, indépendamment de ces techniques, également les différentes stratégies de la sclérose** : la stratégie dite « de bas en haut », opposée à la stratégie « de haut en bas », et une stratégie qui ne traite pas le tronc et la TGVS mais qui débute aux perforantes (considérées comme étant d'une importance cruciale).

### Ma méthode concerne la stratégie.

Il ne s'agit pas d'une nouvelle technique mais d'une nouvelle stratégie qui améliore l'efficacité de la sclérothérapie des troncs saphènes en apportant des avantages importants :

1. diffusion de la mousse de façon uniforme, régulière et bien contrôlée, dans les troncs saphènes ;
2. dégonflage et compression efficace des varices sclérosées ;
3. détection efficace des reflux brefs ;
4. une conduite hémodynamique de la progression du traitement.

## Références

1. Ferrara F., Bernbach H.R. La compression échoguidée après sclérothérapie. *Phlébologie* 2009, 6 ; 2 : 36-41.
2. Ferrara F. La terapia sclerosante ed elastocompressiva delle flebopatie. Padova : Piccin ; 2009.
3. Sigg K. *Varizen. Ulcus cruris und Thrombose*. Berlin : Springer Verlag ; 1976.
4. Bernbach H.R. Le traitement sclérosant selon Sigg. *Phlébologie* 1991 ; 1 : 31-6.
5. Bernbach H.R., Ferrara F. Compression in sclerotherapy of the sapheno-femoral junction our experience (1500 cases). XVI World Meeting of the Union Internationale de Phlébologie. Monte-Carlo 31/08-04/09, 2009.
6. Sica M. Guide pratique illustré pour réussir les traitements par sclérothérapie échoguidée à la mousse. Éd. Edictrea, 2009.
7. Ferrara F., Bernbach H.R. La sclérothérapie avec compression des veines perforantes : contrôles par écho-Doppler et thermographie. *Phlébologie* 2003 ; 56 (2) : 147-50.