



Sclérothérapie échoguidée à la mousse : apprentissage et perfectionnement à l'aide d'un simulateur.

Ultrasound-guided foam sclerotherapy: learning and perfecting the technique using a simulator.

Sica M.

Résumé

Introduction : La sclérothérapie échoguidée est une technique ambulatoire de plus en plus utilisée par les phlébologues et demandée par les patients. Elle évite, dans de nombreux cas, le recours à la chirurgie ou à des techniques invasives.

Pour traiter les patients avec précision et sécurité tout en respectant leur confort, le praticien doit suivre une formation spécifique en phlébologie et en sclérothérapie et ensuite mettre en pratique.

Objectif : Pour bien pratiquer la sclérothérapie échoguidée, il faut réaliser de nombreuses injections pour acquérir la dextérité et l'assurance indispensables au bien-être physique et psychologique du patient.

L'injection échoguidée nécessite en effet de l'adresse car elle suppose d'être capable d'exécuter plusieurs actions simultanément.

Pour acquérir la maîtrise, il est recommandé de s'entraîner sur un simulateur qui permet de se mettre dans des conditions similaires à la réalité tout en pouvant s'entraîner autant que souhaité.

Matériel requis pour un entraînement pratique :

- Un échodoppler pulsé avec sonde superficielle entre 10 et 18 Mhz.
- Du matériel pour fabriquer et injecter la mousse sclérosante.
- Un simulateur artificiel d'injection reproduisant fidèlement anatomie et sensations réelles.

Un simulateur spécifiquement dédié à la pratique de la sclérothérapie échoguidée est disponible et met le praticien dans des conditions optimales d'entraînement grâce à :

- une reproduction de la cuisse dans son ensemble ;

Summary

Introduction: Ultrasound-guided sclerotherapy is an outpatient technique that is being used more and more frequently by phlebologists and is requested by patients. In many cases, it avoids the need for surgery or other invasive techniques.

In order to treat patients precisely and safely, with attention paid to their comfort, the practitioner must follow a specific training course in phlebology and sclerotherapy before putting the technique into practice.

Objective: To be competent in ultrasound-guided sclerotherapy, a large number of injections need to be done to acquire the dexterity and the assurance necessary for the physical and psychological well-being of the patient.

Ultrasound-guided injection requires a high level of skill because a number of actions need to be performed simultaneously.

To acquire these skills, it is recommended to practice on a simulator that mimics the conditions found in clinical practice and allows practitioners to train for as long as they wish.

Equipment required for practical training:

- A pulsed Doppler ultrasound with a superficial probe between 10 and 18 Mhz.
- The equipment to make and inject the sclerosing foam.
- An artificial injection simulator that accurately reproduces the anatomy and provides real-life sensations.

A simulator specifically devoted to practicing ultrasound-guided sclerotherapy is available and places the practitioner in optimal training conditions thanks to:

- a model of the thigh in its entirety;

Sclérothérapie échoguidée à la mousse : apprentissage et perfectionnement à l'aide d'un simulateur.

- un tronc saphénien de cuisse ayant les mêmes caractéristiques au niveau de la paroi qu'une veine réelle ;
- une matière innovante procurant les mêmes sensations qu'une vraie cuisse aussi bien au toucher que pendant l'injection ;
- une image échographique semblable à la réalité.

Mots-clés : simulateur d'injection, sclérothérapie échoguidée, mousse sclérosante, formation pratique.

- a saphenous trunk of the thigh with all of the characteristics of the real vein and its wall;
- an innovative material that provides the same sensations as a real thigh, not only for the feel, but also for the injection;
- an ultrasound image that is similar to the real-life image.

Keywords: injection simulator, US-guided sclerotherapy, sclerosing foam, practical training.

Introduction

La sclérothérapie échoguidée proposée pour la première fois en 1989 au congrès mondial de l'UIP de Strasbourg [1] a progressivement fait ses preuves en se montrant une technique efficace, sûre et évolutive.

La sclérothérapie échoguidée, grâce à l'introduction de la mousse, est en train de devenir la technique de référence dans le soin des varices des membres inférieurs car elle permet le traitement :

- par ponction directe, des varices de petit et moyen calibres ;
- par cathéter, des varices de gros calibre.

De nombreuses études ont été publiées mettant en évidence l'efficacité de cette technique qui, de plus, occasionne peu d'effets indésirables [2, 3, 4, 5, 6, 7, 8, 9, 10, 11, 12, 13, 14, 15, 16, 17, 18, 19, 20, 21, 22].

Objectif

Les qualités de la technique conduisent les phlébologues, angiologues, chirurgiens à souhaiter savoir l'exécuter pour la proposer comme solution thérapeutique à leurs patients.

Ils éprouvent toutefois le besoin, au-delà de la formation théorique, de pouvoir la pratiquer pour la maîtriser car il faut une bonne coordination des mouvements : avec une main il faut tenir la sonde et, avec l'autre, il faut cathétériser la veine, tout en conservant à l'écran de l'écho-Doppler une image nette du tronc à traiter, puis injecter le produit sclérosant sous forme de mousse.

L'objectif de cet article est de faire connaître l'existence et l'utilité d'une innovation dédiée à l'apprentissage et au perfectionnement de l'exécution de la sclérothérapie échoguidée à la mousse.

Auparavant, le praticien n'avait d'autre solution que de traiter d'emblée de vrais patients. Il assumait la responsabilité de son geste et, en cas de faute, la plus grave étant l'injection intra-artérielle, devait endosser les conséquences.

Aujourd'hui, l'entraînement sur simulateur constitue un véritable soulagement. Il permet de n'appliquer la technique au patient que lorsque le geste est parfaitement maîtrisé.

Matériel

Le matériel nécessaire à l'entraînement est le suivant :

- 1 échodoppler pulsé avec sonde superficielle entre 10 et 18 Mhz ;
- du matériel pour préparer et injecter la mousse sclérosante ;
- 1 simulateur artificiel d'injection échoguidée 3B Scientific® (**Photo 1**).

Une recherche technologique très approfondie, pendant trois ans, a permis la réalisation d'un membre inférieur artificiel avec des caractéristiques très similaires à un membre inférieur humain.

Il est constitué de matériaux innovants qui allient des qualités de :

- 1) consistance.
- 2) résistance.
- 3) échogénéicité

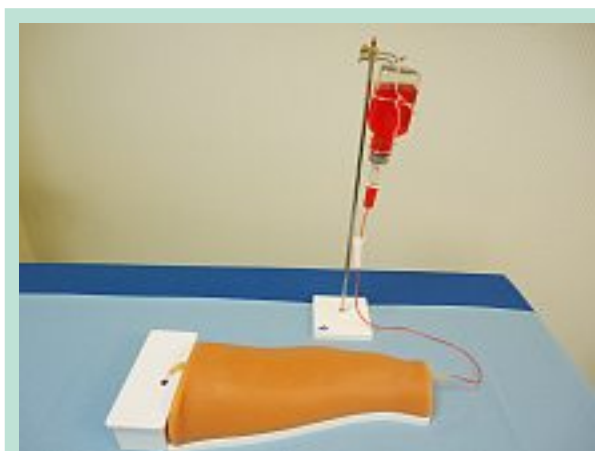

PHOTO 1 : Simulateur de sclérothérapie échoguidée.

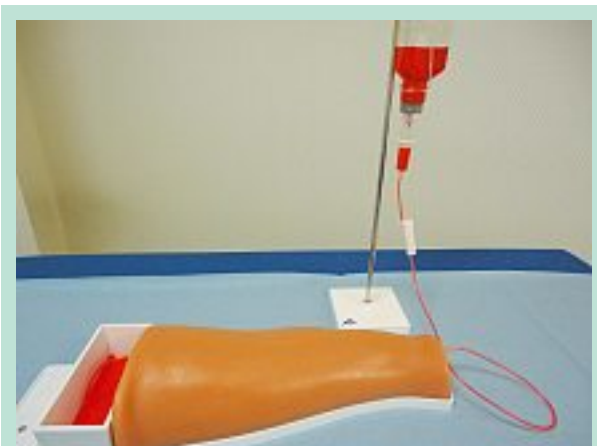

PHOTO 2 : Simulateur après remplissage du liquide dans la tubulure et vidage dans le boîtier tiroir.

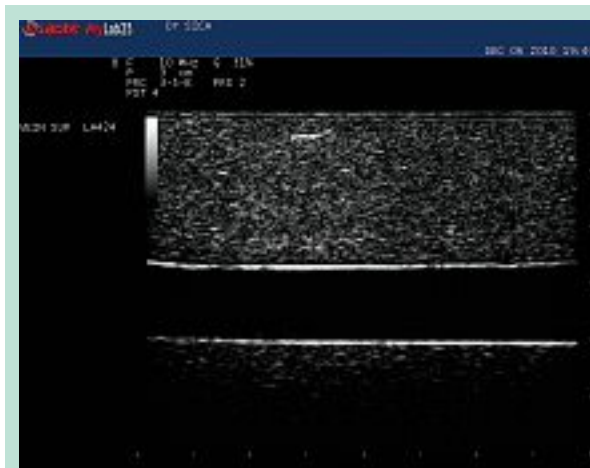

PHOTO 3 : Saphène artificielle en coupe longitudinale.

Consistance

La consistance du nouveau simulateur, au toucher, au positionnement de la sonde et pendant l'injection échoguidée, est très similaire au tissu d'un membre inférieur humain. Le même objectif de réalité a été poursuivi pour la fabrication de la saphène.

Résistance

La résistance aux injections répétées avec l'aiguille et avec le cathéter est excellente. L'objectif est de permettre de recommencer le geste autant de fois que nécessaire pour arriver à sa maîtrise.

Échogénicité

Grâce au matériau innovant utilisé, les ondes échos passent comme dans les tissus humains donnant une image échographique très similaire à celle d'un vrai patient [23].

Méthode

Pour réaliser une sclérothérapie échoguidée avec le simulateur il faut :

1. Mettre le simulateur en bonne position :
 - pour un droitier : boîtier-tiroir à gauche et goutte à goutte à droite ;
 - pour un gaucher : boîtier-tiroir à droite et goutte à goutte à gauche.
2. Remplir le réservoir du goutte-à-goutte avec du sang artificiel. Remplir complètement la tubulure en ouvrant le robinet du goutte-à-goutte jusqu'à ce que le liquide s'écoule dans le boîtier-tiroir et fermer le robinet (**Photo 2**).

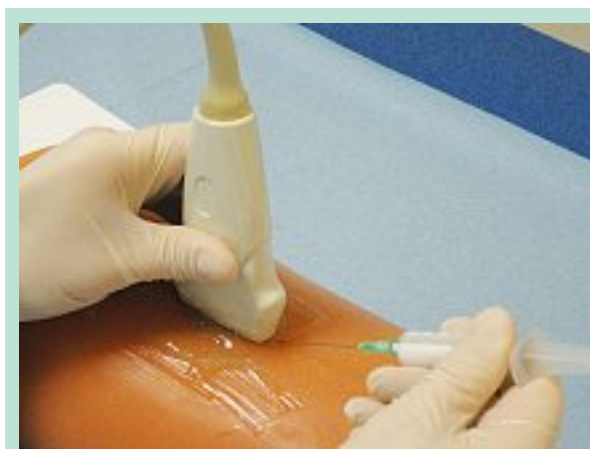

PHOTO 4 : Injection échoguidée avec inclinaison de la seringue à 45°.

3. Mettre du gel conducteur sur la surface du simulateur à l'endroit à explorer.
4. Prendre la sonde de l'écho-Doppler et chercher la meilleure image échographique de la veine à ponctionner (en mode B), en coupe longitudinale (**Photo 3**).
5. Une fois la sonde stabilisée avec la paume de la main, prendre la seringue préalablement remplie de mousse ou de liquide sclérosant. Utiliser une aiguille de 30 à 50 mm de longueur.
6. Faire pénétrer l'aiguille à proximité du milieu de la sonde avec une inclinaison à 45° (**Photo 4**).
7. Contrôler à l'écran la progression de l'aiguille et la pousser lentement vers la paroi de la veine, en restant en coupe longitudinale.

Sclérothérapie échoguidée à la mousse : apprentissage et perfectionnement à l'aide d'un simulateur.

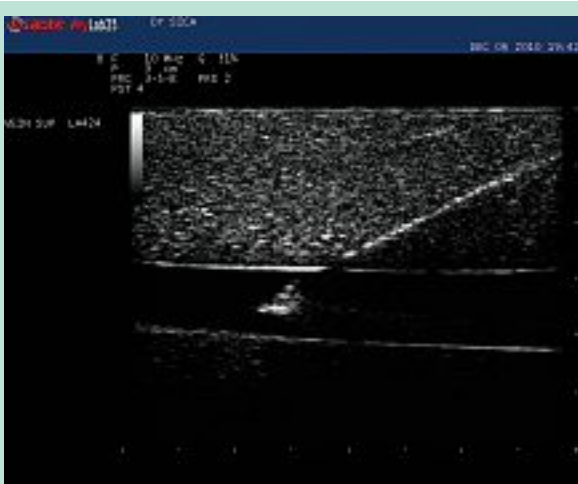


PHOTO 5 : Visualisation de l'aiguille en position endoluminale dans la saphène artificielle.

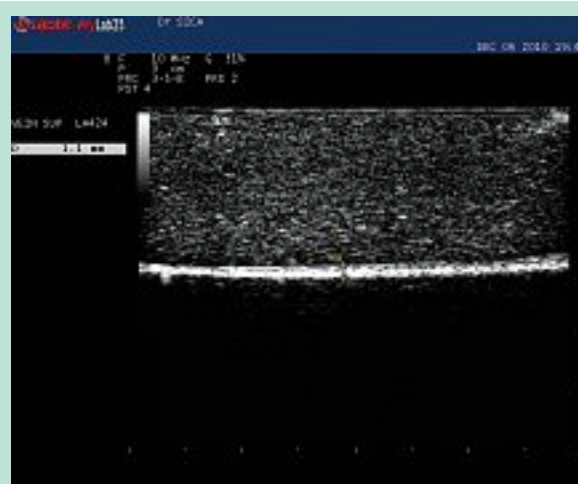


PHOTO 8 : Visualisation de la mousse dans la lumière veineuse sous forme d'un trait échogène.

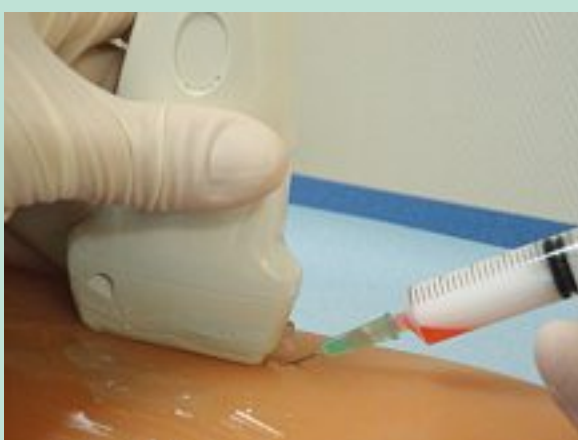

PHOTO 6 : Recherche d'un reflux dans la seringue avant injection dans la saphène artificielle.

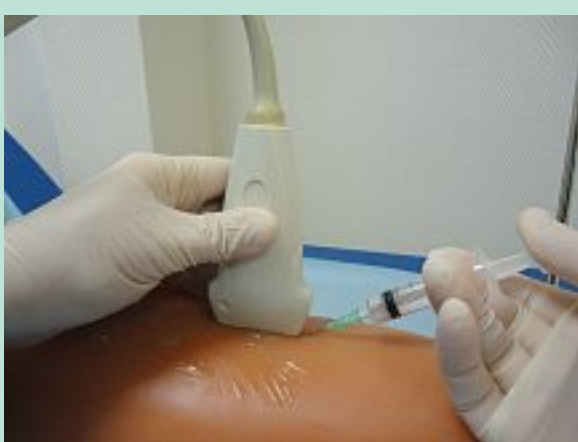

PHOTO 7 : Injection échoguidée de la mousse dans l'axe saphénien du simulateur.

8. Une fois la paroi antérieure transpercée, pousser jusqu'à voir le biseau de l'aiguille au milieu de la lumière veineuse (**Photo 5**).
9. Rechercher le reflux sanguin dans la seringue pour s'assurer que l'aiguille est bien dans la lumière veineuse (**Photo 6**).
10. Garder cette position et en regardant l'écran, injecter la mousse ou le liquide sclérosant de manière lente et progressive. Si, à l'écran, un liseré blanc apparaît sur toute la longueur de la sonde, c'est que l'injection est réussie (**Photo 7 et Photo 8**).

Discussion

En formation initiale : le simulateur de sclérothérapie échoguidée est un outil pédagogique performant car il permet à l'étudiant (capacité d'angiologie, diplôme universitaire de phlébologie ou de chirurgie vasculaire) d'effectuer ses premières injections échoguidées ou de poser ses premiers cathéters sans risque pour les patients.

En formation continue : il permet, au phlébologue ou au chirurgien vasculaire qui souhaite enrichir sa pratique par la sclérothérapie échoguidée, d'acquérir les bons gestes sans risque d'injection intra-artérielle ou d'extrasation (**Photo 9 et Photo 10**).

Conclusion

À l'heure où la phlébologie requiert la pratique de l'échoguidage et l'acquisition de gestes très techniques pour le traitement de l'insuffisance veineuse superficielle, le simulateur artificiel d'injection permet de se former dans de bonnes conditions.

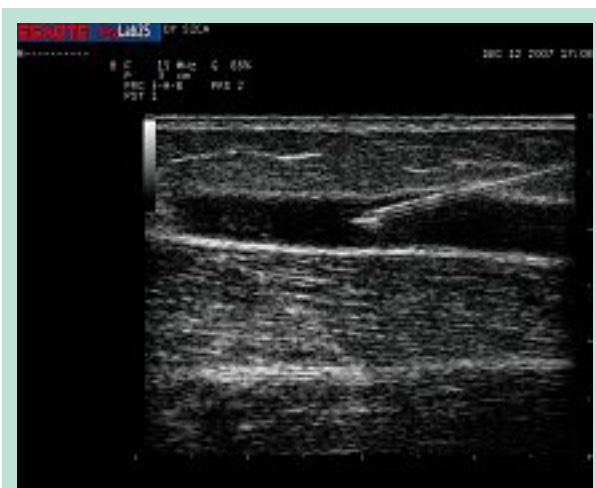

PHOTO 9 : Injection échoguidée en coupe longitudinale sur une veine réelle.

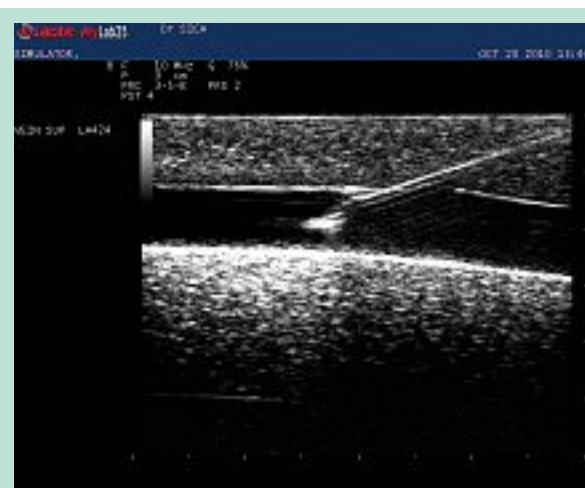

PHOTO 10 : Injection échoguidée en coupe longitudinale sur une veine artificielle du simulateur.

Il est destiné notamment :

- aux instituts d'enseignements hospitalo-universitaires ;
- aux sociétés savantes qui organisent des ateliers pratiques ;
- aux spécialistes en angiologie-phlébologie et chirurgie vasculaire qui veulent s'entraîner dans leur cabinet privé et
- aux fournisseurs de matériel (écho-Doppler, laser, radiofréquence, etc.) qui veulent permettre à leurs prospects de tester leur matériel dans des conditions similaires à la réalité.

Témoignages

«Le nouveau simulateur est comparable à l'humain par sa forme, son épaisseur et sa texture. L'image échographique, obtenue avec une sonde standard, est très réaliste. Elle permet de bien visualiser le biseau de l'aiguille qui traverse la paroi. L'utilisation de ce nouveau simulateur est vraiment un avantage pour le médecin qui désire apprendre et maîtriser la technique d'échosclérose.»

D^r C. Fortin, Canada (étudiante au DU de Phlébologie, Université Pierre et Marie Curie, Paris VI).

«En découvrant et en expérimentant le simulateur, j'ai constaté que son design très réaliste d'une cuisse humaine est le moyen idéal pour les futurs phlébologues comme moi de s'entraîner pour utiliser la technique de soin très innovatrice qu'est la sclérothérapie échoguidée à la mousse. De plus, la représentation précise de l'axe saphénien en superficie comme en profondeur permet de s'exercer aux différentes techniques d'injections dans des conditions très similaires à la réalité.»

D^r S. Benmoussa, Maroc (étudiante au DU de Phlébologie, Université Pierre et Marie Curie, Paris VI).

Remerciements

À la société « 3B Scientific », groupe international spécialisé dans la fabrication et la commercialisation de matériaux didactiques pour la formation scientifique et médicale qui a développé ce projet.

À la société « Esaote France », fabricant européen d'appareil d'imagerie médicale, qui a permis l'organisation des premiers ateliers pratiques.

Références

1. Knight R.M., Vin F., Zigmunt J.A. Ultrasonore guidance of injections into the superficial venous system. A. Davy, R. Stemmer Eds. John Libbey Eurotext Ltd, Phlébologie 1989 : 339-41.
2. Cabrera Garrido J.R. Élargissement des limites de la sclérothérapie : nouveaux produits sclérosants. Phlébologie 1997 ; 50 : 181-8.
3. Monfreux A. Traitement sclérosants des troncs saphéniens et leurs collatérales de gros calibre par la méthode MUS. Phlébologie 1997 ; 50 : 351-3.
4. Sica M., Benigni J.P. Échosclérose à la mousse : trois ans d'expérience sur les axes saphéniens. Phlébologie 2000 ; 53 : 339-42.
5. Sica M. Traitement des varices de plus de 8 mm de diamètre par sclérothérapie à la mousse et contention. Phlébologie 2003 ; 56 : 139-45.
6. Frullini A., Cavezzi A. Échosclérose par mousse de tétradécylsulfate de sodium et de polidocanol : deux années d'expérience. Phlébologie 2000 ; 53 : 431-5.
7. Sica M. Ecoescleroterapia con espuma de tetradecil sulfato de sodio. Revista Panamericana de Flebología y Linfología 2000 ; 10 : 29-32.
8. Sica M. Echosclerotherapy of saphenous veins with sclerosing foam. Int. Angiology 2001 ; 20 (Suppl. 1) : 276.

Sclérothérapie échoguidée à la mousse : apprentissage et perfectionnement à l'aide d'un simulateur.

9. Hamel-Desnos C., Desnos P., Wollman J.C., Ouvry P., Allaert F.A. Evaluation of the efficacy of polidocanol in the form of foam compared with liquid form in sclerotherapy of the greater saphenous vein: initial results. *Dermatol. Surg.* 2003 ; 29 (12) : 1170-5.
 10. Cavezzi A. Sclérothérapie à la mousse (Méthode de Tessari) : étude multicentrique. *Phlébologie* 2002 ; 55 : 149-54.
 11. Guex J.J., Allaert F.A., Gillet J.L., Chleir F. Incidence des complications de la sclérothérapie. *Phlébologie* 2005 ; 58 : 189-93.
 12. Tessari L., Cavezzi A., Frullini A. Preliminary Experience with a New Sclerosing Foam in the Treatment of Varicose Veins. *Dermatologic Surgery* 2001 ; 27 : 58-60.
 13. Ferrara F., Bernbach H.R. Contrôles des résultats de la sclérothérapie compressive de la crosse saphène interne. *Phlébologie* 2000 ; 53 : 351-3.
 14. Frullini A., Cavezzi A. Échosclérose par mousse de tétradécylsulfate de sodium et de polidocanol: deux années d'expérience. *Phlébologie* 2000 ; 53 : 431-5.
 15. Cavezzi A. Sclérothérapie à la mousse (Méthode de Tessari) : étude multicentrique. *Phlébologie* 2002 ; 55 : 149-54.
 16. Sica M. Méthode simplifiée de sclérothérapie échoguidée par micromousse avec cathéter endoveineux court : Méthode M.S. *Phlébologie* 2004 ; 57 : 377-81.
 17. Sica M. Sclérothérapie échoguidée par micromousse de trombovar® à 1% avec cathéter endoveineux court (Méthode M.S.): résultats. *Phlébologie* 2005 ; 58 : 161-4.
 18. Sica M., Biasi G., George E. Méthode simplifiée d'injection de micromousse de Trombovar à 1% par cathéter court (Méthode M.S.) : une efficacité durable confirmée par les résultats à 2 ans. *Phlébologie* 2006 ; 59 : 339-42.
 19. Alos J., Carreno P., Lopez, J.A. Estadella B., Serra-Prat J., Marinello J. Efficacy and safety of Sclerotherapy Using Polidocanol Foam: A Controlled Clinical Trial. *Eur. J. Endovasc. Surg.* 2006 ; 31 : 101-7.
 20. Gobin J.P., Benigni J.P. Les mauvais résultats de la sclérothérapie à la mousse : comment les éviter ? *Phlébologie* 2004 ; 57 : 151-7.
 21. Gillet J.L., Guedes J.M., Guex J.J., Hamel-Desnos C., Schadeck M., Lausker M., et al. Side effects and complications of foam sclerotherapy of the great and small saphenous veins : a controlled multicentre prospective study including 1025 patients. *Phlebology* 2009 ; 24 : 131-8.
 22. Sica M. Guide pratique illustré pour réussir les traitements par sclérothérapie échoguidée à la mousse. Éditions Editcrea, 2009.
 23. Wulf J., Sica M. Coste-effective-training device for micro-foam Ultrasound Guided Sclerotherapy (UGS) for varicose veins. Poster presentation in XVIth World Congress of the International Union of Phlebology. Monaco. August 31st - September 4th, 2009.
-