



## Traitement par laser Nd Yag d'ectasie variqueuse hémorragique chez des patients sous AVK.

### *Nd Yag laser treatment of haemorrhagic venous ectasia in patients on AVK.*

Rousset O.

#### Résumé

La rupture d'une ectasie variqueuse des membres inférieurs du patient âgé sous traitement anti-vitamine K est une complication rare mais potentiellement grave de l'insuffisance veineuse chronique. Son traitement actuel repose sur la compression.

Le but de cette étude est d'évaluer l'efficacité du laser Nd Yag à 1064 nm Long Pulse dans ce type de complication.

Entre septembre 2007 et septembre 2009, nous avons recruté 12 patients, sous anticoagulant par voie orale, venus pour prise en charge de rupture d'une ectasie variqueuse de jambe. Tous les patients avaient plus de 70 ans, les ectasies avaient un diamètre moyen de 2,72 mm. Tous les patients ont bénéficié d'un échodoppler veineux superficiel suivi d'une séance de laser au niveau de l'ectasie. À une semaine d'intervalle, certains patients ont eu une deuxième séance de laser. On réalise ensuite une surveillance clinique régulière à 1 semaine, 1 mois, 3 mois, 6 mois et un an.

La cautérisation effective de l'hémorragie a été constatée à partir de 1 mois chez tous les patients sans qu'aucune complication n'ait été relevée. Par ailleurs, neuf ectasies sur 12 sont sclérosées complètement par le laser. Aucune récurrence hémorragique dans les territoires traités n'est survenue chez les patients revus.

Le traitement par laser Nd Yag Long Pulse (longueur d'onde de 1064 nm), d'une ectasie variqueuse hémorragique chez des patients sous AVK est efficace, simple et rapide à effectuer. En plus du traitement de l'hémorragie, le laser a permis de scléroser l'ectasie chez 75 % des patients, ce qui permet d'éviter une récurrence hémorragique à ce niveau.

Le seul bémol reste le coût du traitement, cet acte n'étant pas référencé à la CCAM et le prix d'un laser restant élevé.

**Mots-clés :** laser Nd Yag, hémorragie variqueuse, anticoagulant.

#### Summary

*The rupture of venous ectasia in the lower limbs of elderly patients on anti-vitamin K treatment is a rare but potentially serious complication of chronic vein disease. Current treatment relies on compression.*

*The aim of this study was to evaluate the efficacy of 1064 nm Long Pulse Nd Yag laser in the treatment of this type of complication.*

*Between September 2007 and September 2009, we recruited 12 patients, on oral anticoagulant therapy who consulted for rupture of venous ectasia in the leg. All of the patients were over 70 years old, and the mean diameter of the ectasia was 2.72 mm. All of the patients had venous Doppler ultrasound followed by a session of laser therapy at the site of the ectasia. One week later, certain patients had a second session of laser.*

*The patients were then examined clinically at 1 week, 1 month, 3 months, 6 months and at one year.*

*Effective cauterisation of the haemorrhage was achieved at 1 month in all of the patients, and no complications occurred. In addition, the laser therapy resulted in complete sclerosis of the ectasia in nine of the 12 patients. In the patients who were seen again, no recurrent haemorrhage had occurred in the treated territories.*

*Treatment of haemorrhagic venous ectasia using Long Pulse Nd Yag laser (wavelength 1064 nm) in patients on AVK is effective, simple and quick. In addition to treating the haemorrhage, the laser led to sclerosis of the ectasia in 75% of the patients, which precludes the risk of recurrent haemorrhage at this level.*

*The only drawback of this treatment is the cost as it is not referenced by the health authorities (CCAM) and because laser equipment is expensive.*

**Keywords:** Nd Yag laser, haemorrhage of varicosities, anticoagulant.

Angiologie, 20, boulevard d'Italie, 98000 Monaco.

Téléphone/Fax : 0037793504999

E-mail: [roussel@wanadoo.fr](mailto:roussel@wanadoo.fr)

Accepté 20 décembre 2010

## Introduction et objectifs

La rupture avec hémorragie d'ectasies variqueuses des membres inférieur des patients sous AVK touche souvent des patients âgés et fragiles (**Figure 1** et **Figure 2**).

C'est une complication rare mais potentiellement fatale quand elle n'est pas prise en charge [1]. Outre le risque de décès, ces hémorragies sont souvent stressantes pour les patients et peuvent dans certains cas aboutir à un passage dans un service d'urgence ou à une hospitalisation de courte durée avec tous les inconvénients et dangers potentiels connus de l'hospitalisation.

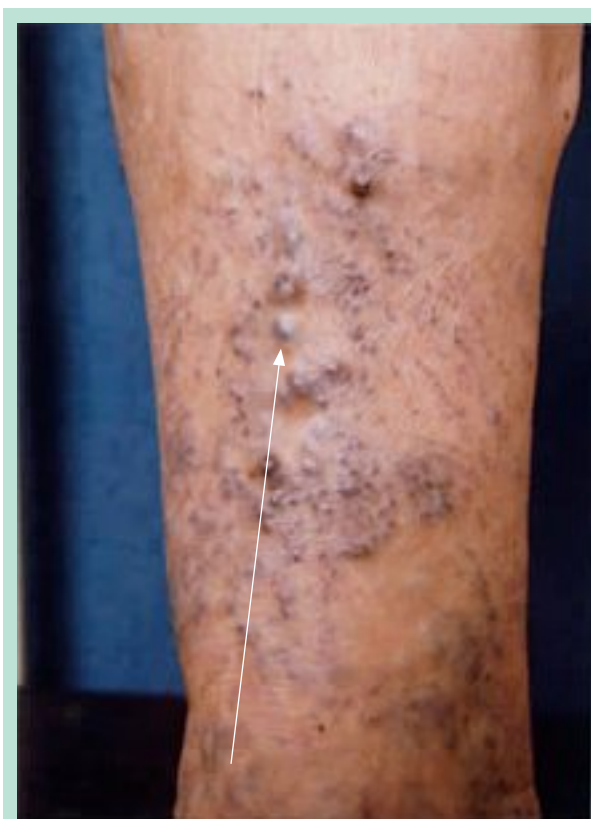Actuellement le traitement de ces hémorragies repose sur les **pansements compressifs**.

La **sclérose par injection** ne permet pas de traiter ces petites ectasies variqueuses quand le saignement est actif, et ce type d'ectasie est difficile à scléroser quand le patient est sous AVK.

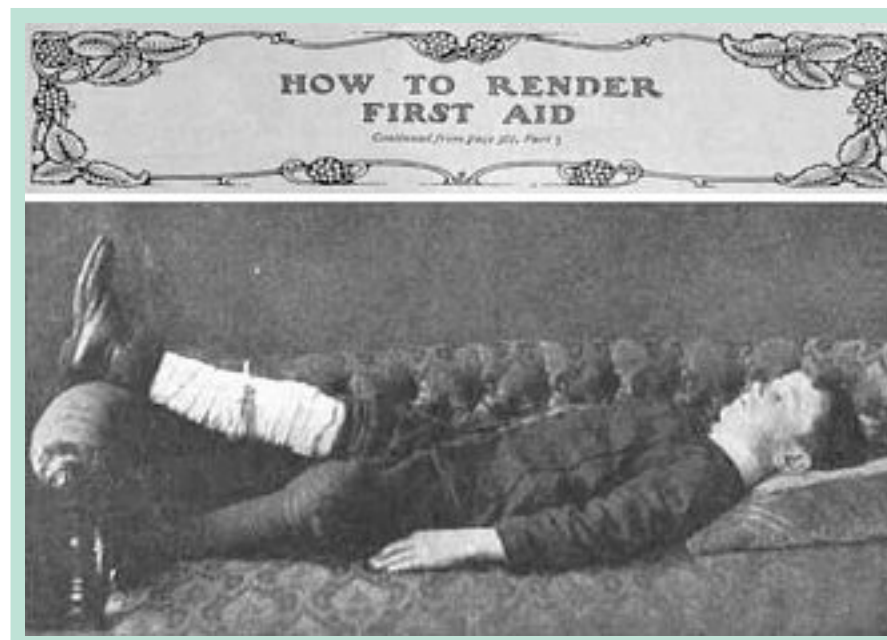L'objectif de ce travail est d'évaluer l'intérêt du traitement de ces ectasies hémorragiques par un **laser *exo veineux Yag Long Pulse à 1064 nm*** chez des patients sous AVK. Ce type de laser est utilisé depuis déjà plus d'une dizaine d'années dans le traitement des varicosités des membres inférieurs [2, 3, 4, 5, 6, 7, 8, 9].

## Matériel et méthode

Douze patients ont été recrutés entre septembre 2007 et septembre 2009. Tous sont venus en urgence pour prise en charge d'hémorragie d'une ectasie de varice réticulaire des membres inférieurs. La cause de la rupture était dans tous les cas un petit traumatisme.

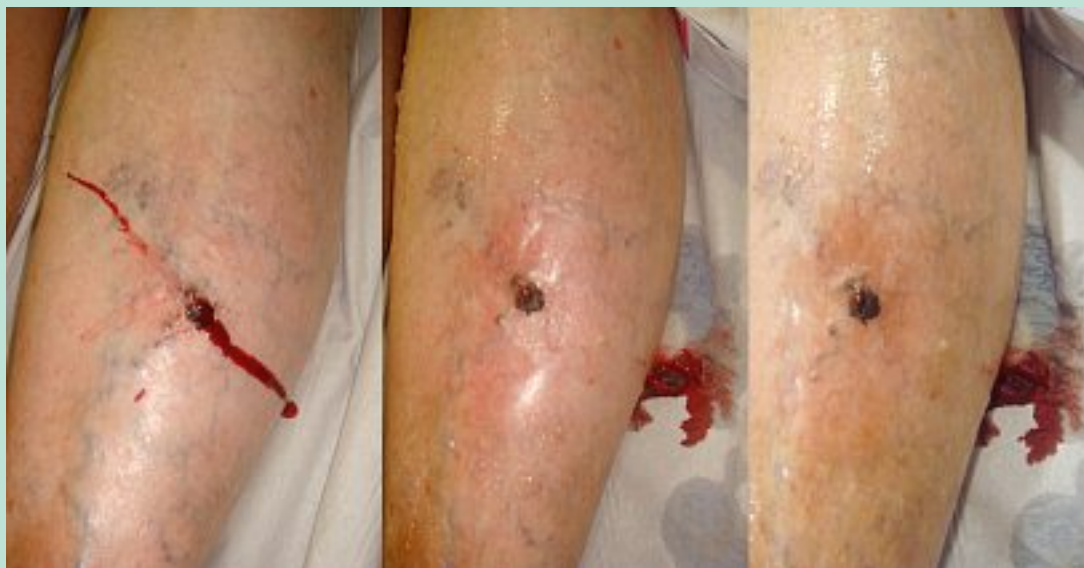

**FIGURE 1 :** Exemple d'ectasie variqueuse : la rupture d'une varice est la complication d'une forme particulière de maladie veineuse. En effet, elle touche souvent de petits anévrysmes veineux (ectasies veineuses) intra-dermiques qui vont se rompre secondairement à des traumatismes bénins.



**FIGURE 2 :** Extrait d'un livre de premier secours datant du début du siècle indiquant comment prendre en charge une hémorragie variqueuse : surélévation du membre inférieur et bandage compressif.

## Traitement par laser Nd Yag d'ectasie variqueuse hémorragique chez des patients sous AVK.



**FIGURE 3 :** *Patiente venue en urgence pour hémorragie d'ectasie variqueuse ; nettoyage de la peau à l'eau oxygénée puis première séquence de deux tirs laser. Devant la persistance de l'hémorragie est effectuée une deuxième série de tirs laser.*

Tous les patients étaient sous AVK. Un INR a été demandé le jour même.

Tous les patients présentaient une insuffisance veineuse superficielle C<sub>4</sub>EpAsPr (classification CEAP).

Un reflux significatif d'une veine saphène ou d'une collatérale saphénienne, dans le territoire de la zone de localisation hémorragique, était retrouvé chez tous les patients.

Six patients avaient bénéficié d'un éveinage de la saphène et/ou de phlébectomies et/ou de scléroses dans le territoire de l'hémorragie.

Quatre patients avaient consulté un phlébologue dans les 6 mois précédant ; celui-ci avait réalisé un écho-Doppler veineux et proposé un traitement adapté de l'insuffisance veineuse.

Ces quatre patients avaient refusé le traitement par scléroses ou le traitement chirurgical.

Tous les patients ont eu un écho-Doppler veineux le jour de la consultation.

Ils ont tous ont bénéficié d'un traitement par Laser Yag 1064 nm Long Pulse. Un laser de marque Cutera Vantage a été utilisé à chaque fois.

Le traitement était effectué immédiatement après l'écho-Doppler.

La taille du spot était toujours de 5 mm, la fluence de 125 à 150 joules et le temps de relaxation thermique de 20 ms. Deux à quatre tirs étaient effectués sur l'ectasie et au niveau de l'hémorragie et parfois 1 cm en amont et/ou en aval s'il y avait une petite varice réticulaire.

Le froid n'était pas utilisé pour l'anesthésie, en raison de la présence d'un saignement souvent actif qui complique la procédure.

Il n'y a pas eu de complication immédiate à part une légère douleur toujours tolérée.

Les patients repartent avec un simple pansement sec appliqué sur la zone traitée.

Les patients étaient revus la semaine suivante puis à 1 mois, 3 mois, 6 mois et un an.

### Résultats

#### Âge moyen des patients, INR, taille et localisation des varices hémorragiques

L'âge moyen des patients était de 75,12 ans.

L'INR moyen était de 2,86. Deux patients avaient un INR inférieur à 2 et 3 patients un INR compris entre 3 et 4.

Le diamètre des ectasies variait de 1,5 à 4,2 mm (diamètre moyen : 2,72 mm).

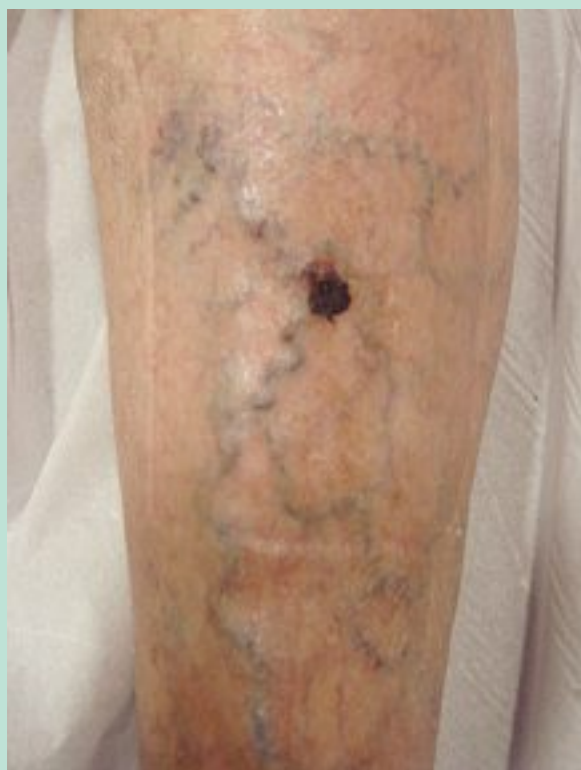Les ectasies variqueuses hémorragiques avaient une localisation sous-gonale sans territoire anatomique privilégié.

#### Résultats immédiats

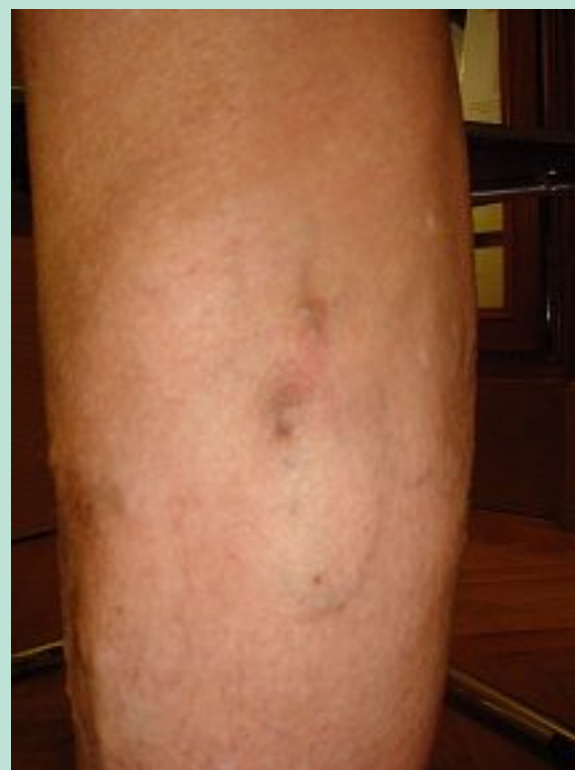On observe une coagulation avec noircissement du sang intravasculaire et une discrète rétraction de la peau et du vaisseau. L'arrêt de l'hémorragie est obtenue dans tous les cas (**Figure 3**).

#### Résultats à une semaine

Pour tous les patients, on observe la présence d'une croûte au niveau de la zone du traitement ainsi qu'un aspect « sclérose post laser » des ectasies qui sont indurées à la palpation (**Figure 4**).



**FIGURE 4 :** Même patiente que celle de la photo 3, avec présence d'une croûte à une semaine.



**FIGURE 5 :** Patient avec ectasie sclérosée; présence d'une hyperpigmentation résiduelle.

Chez 4 patients, il existe un petit piqueté rosé hémorragique autour de la croûte qui justifie une nouvelle séance de laser comportant un à trois tirs avec les mêmes paramètres que ceux utilisés la première fois.

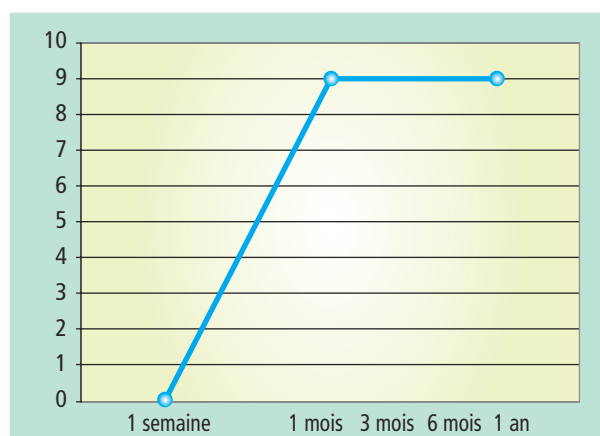
#### Résultats à 1 mois

La croûte est tombée chez 8 patients. Cliniquement et échographiquement, l'ectasie est sclérosée chez 9 patients. Pour 4 patients, il reste une petite croûte localisée.

#### Résultats à 3 mois

Chez neuf patients il y a eu une sclérose complète (clinique et écho-Doppler) de l'ectasie (**Figure 5**). Chez une patiente persistaient une petite croûte et l'ectasie. Chez deux patients on observait la disparition de la croûte avec une ectasie sous-jacente toujours présente.

Aucun patient n'a présenté de nouvelles hémorragies, la cicatrisation de la zone traitée par laser est de bonne qualité. Tous ces patients étaient demandeurs d'un traitement préventif par laser d'autres localisations de petites ectasies variqueuses.

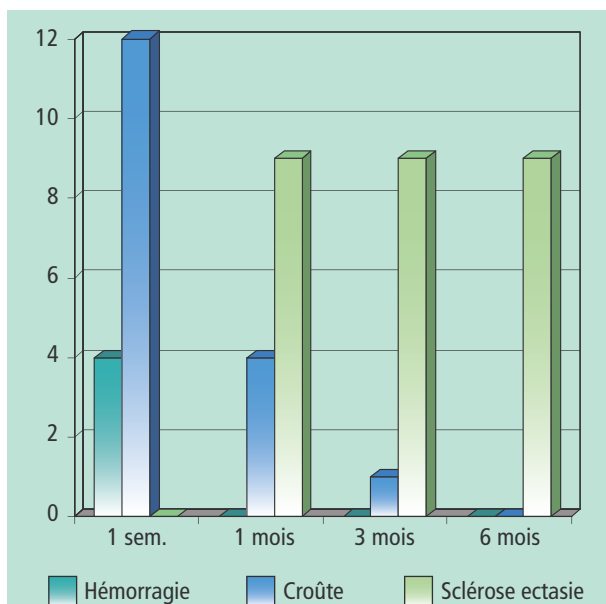


**FIGURE 6 :** Efficacité de la sclérose sur les ectasies. La taille des ectasies (2,72 mm de diamètre en moyenne) n'a pas été un critère de leur sclérose par le laser.

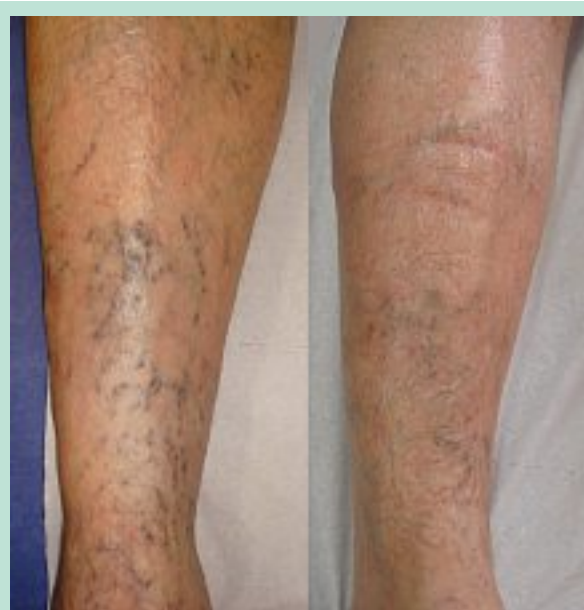#### Résultats à 6 mois

Un patient est perdu de vue. On relève l'absence de croûte chez tous les patients et l'efficacité de la sclérose sur 9 ectasies (**Figure 6** et **Figure 7**). Chez aucun patient il n'y a eu de nouveau saignement actif.

## Traitement par laser Nd Yag d'ectasie variqueuse hémorragique chez des patients sous AVK.



**FIGURE 7 :** Nombre de patients dont les ectasies variqueuses ont été efficacement sclérosées par le traitement laser.



**FIGURE 8 :** Exemple de traitement d'ectasies variqueuses au laser Nd YAG à 1064 nm : 3 séances espacées de 1 mois chacune.

### Résultats à un an

2 patients sont perdus de vue (10 patients sont revus). Il n'y a pas eu de nouveau saignement actif. On observe l'efficacité persistante de la sclérose sur les ectasies.

### Discussion

L'hémorragie d'ectasie variqueuse est rare mais cette complication de l'insuffisance veineuse touche souvent une population particulièrement fragile, poly-pathologique, et qui, vu l'évolution démographique actuelle, tend à augmenter régulièrement.

Cette étude s'est volontairement limitée à une population sous AVK mais elle pourrait être élargie à des patients sous antiagrégant plaquettaire et à des patients sans traitement plus jeunes. La cause de ces hémorragies est à chaque fois un traumatisme bénin, les taux d'INR étant globalement dans la fourchette thérapeutique.

La sclérose à la mousse associée à la pose d'un bandage compressif est une technique qui a fait largement ses preuves dans le traitement des ectasies variqueuses même chez des patients sous AVK. Cependant, dans un contexte d'urgence (arrêter une hémorragie), le traitement par laser semble plus simple à mettre en œuvre.

Il est rare, en effet, de pratiquer une échoscclérose de quelqu'un qui vient pour la première fois pour hémorragie de varice. Généralement, on met un bandage compressif puis, dans un second temps, on propose au patient de revenir pour traiter l'ectasie.

L'un des avantages du laser est de permettre un traitement de l'hémorragie et de l'ectasie en une seule fois.

Concernant la durée des croûtes, l'application de vaseline (ou d'un tulle gras) permettrait sûrement de raccourcir le délai de leur chute.

L'efficacité du traitement par laser des ectasies variqueuses hémorragiques des membres inférieurs est simple et efficace.

Le bénéfice rendu est intéressant pour le patient : on obtient l'arrêt de l'hémorragie et la cautérisation de la source de l'hémorragie en une ou deux séances.

Il n'y a pas de nécessité d'arrêter le traitement par AVK, pas de soins infirmiers, pas d'hospitalisation.

De plus, un avantage important est le traitement de l'ectasie en elle-même (sclérosée dans 75 % des cas), ce qui peut laisser penser qu'en plus d'être un traitement curatif, le laser est un traitement préventif de ce type de complication.

### Conclusion

Le traitement par laser exoveineux, Nd YAG 1064 nm Long Pulse, d'ectasies hémorragiques de patients sous AVK est un traitement simple et efficace. Il se réalise en une ou deux séances, se pratique en ambulatoire sans nécessité d'arrêter les AVK.

En plus d'un résultat immédiat, c'est-à-dire l'arrêt de l'hémorragie, il permet dans une majorité des cas une sclérose complète de l'ectasie en cause et donc d'éviter une récurrence hémorragique.

**Dans ces conditions, le service médical rendu est important pour le patient.**

On peut regretter le coût encore trop prohibitif de ce type de laser et la non existence de cet acte à la CCAM.

On peut espérer que la phlébologie moderne saura apporter au patient le bénéfice de cette technique et contribuer à favoriser son développement.

**Déclaration de conflit d'intérêt :**

Je soussigné, Dr Rousset Olivier, déclare sur l'honneur n'avoir aucun intérêt avec une société qui commercialise des lasers médicaux. La réalisation de l'étude n'a pas été sponsorisée par une société qui commercialise des lasers, et la publication éventuelle des résultats ne m'apportera aucun intéressement (argent, extension de garantie, facilité de paiement...). D'ailleurs j'ai depuis le mois de juillet 2010 changé de laser et choisi une société différente de celle qui m'a vendu le laser avec lequel j'ai réalisé l'étude.

**Références**

1. Doberentz E., Hagemeyer L., Veit C., Madea B. Unattended fatal haemorrhage due to spontaneous peripheral varicose vein rupture-Two case reports. *Forensic. Sci. Int.* 2010; 22 (in press).
2. Dover J.S., Sadick N.S., Goldman M.P. The role of laser and light sources in the treatment of legs veins. *Dermatol. Surg.* 1999; 24: 328-36.
3. Weiss R.A., Weiss M.A. Early clinical result with a multiple synchronized pulse 1064 nm laser for leg telangiectasia and reticular veins. *Dermatol. Surg.* 1999; 25: 399-402.
4. Blanchemaison P. Le choix des paramètres dans le traitement par laser KTP et Nd-YAG des varicosités. *Phlébologie* 2004; 57 (4) : 383-90.
5. Preeyanont P., Nimsakui N. The Nd: YAG laser treatment of hemangioma. *J. Clin. Laser Med. Surg.* 1994; 12: 225-9.
6. Bäumer W., Ulrich H., et al. Optimal parameter for the treatment of leg vein using Nd: YAG lasers at 1064 nm. *Br. J. Dermatol.* 2006 Aug; 155(2) : 364-71.
7. Kauvar A.N. Optimizing treatment of small (0,1-1 mm) and large (1-2 mm) leg telangiectasia with long pulsed Nd-YAG laser. *Laser Surgery Med.* 2001; 13(Suppl.) : 24.
8. Sadick N.S. Vasculight and other 1064 nm wavelength lasers for treatment of lower extremity veins. *Scope Phleb. Lymphol.* 2000; 298: 175-8.
9. Lupto, Alster T., Romero P. Clinical comparison of sclerotherapy versus long-pulsed Nd-Yag laser for lower extremity telangiectasia. *Dermatol. Surg.* 2002; 28(8) : 694-7.