

Comment éviter les pièges du patient C1A ?

How to avoid pitfalls in C1A patients?

Chardonneau J.-M.

Résumé

70 % des patientes qui consultent pour la première fois un phlébologue rentrent dans le stade C1 de la classification CEAP.

La demande de motivation de traitement est pour la très grande majorité esthétique. Moindres sont les demandes de traitement à visée préventive, dans un contexte familial variqueux.

Divers outils thérapeutiques peuvent nous guider dans notre démarche diagnostique : l'examen clinique, la transillumination, l'écho-Doppler et l'échographie de haute résolution.

Classiquement, 2 types de situations se présentent : une varice réticulaire véritablement en relation avec des télangiectasies ou bien des télangiectasies diffuses, apparemment indépendantes d'un réseau nourricier sous-jacent.

L'attitude thérapeutique basée sur le diagnostic retenu devra faire preuve de beaucoup de prudence. Sachant d'une part que les résultats dans le domaine esthétique sont teintés de subjectivité et que, d'autre part, il faut avoir le souci de ne pas faire apparaître une autre lésion inesthétique.

Un diagnostic précis, une thérapeutique prudente mais efficace, représentent les principales difficultés de prise en charge de C1A.

Mots-clés : veine réticulaire, télangiectasies, transillumination.

Summary

70% of patients who consult a phlebologist for the first time are situated in the C1 stage of the CEAP classification.

The vast majority of patients state that the treatment is for aesthetic purposes. Far fewer request treatment for preventive purposes in a family context of varicose veins.

Various therapeutic tools can guide the diagnostic work-up: the clinical examination, transillumination, Doppler US and high-resolution ultrasound.

Classically, 2 types of situation can be found: reticular varicose veins truly associated with telangiectasia or diffuse telangiectasia, apparently independent of a vascular blood supply.

The therapeutic approach, depending on the diagnosis, must be chosen with great care, first of all because, from an aesthetic point of view, appreciation of the result is highly subjective and secondly, the treatment must not result in another unattractive lesion.

A precise diagnosis and a carefully chosen but effective therapy are the main concerns in the management of C1A.

Keywords: reticular vein, telangiectasia, transillumination.

Introduction

Selon l'HAS, les varices des membres inférieurs représentent une des pathologies les plus fréquentes de la population adulte, puisque près de 75 % des Français en seront atteints à des degrés divers au cours de leur vie et 25 % nécessiteront des soins médicaux ou chirurgicaux.

Les varices réticulaires et les télangiectasies en sont les manifestations cliniques les plus superficielles. Elles sont classées C1 selon la classification internationale CEAP et C1A lorsqu'elles sont asymptomatiques, ce qui est majoritairement le cas.

Leur prévalence considérable – 65 à 80 % des femmes présentent des télangiectasies – explique l'importante demande de traitement esthétique des membres inférieurs. La beauté des jambes est un élément majeur dans l'esthétique féminine.

La prise en charge thérapeutique du patient C1A mérite beaucoup de prudence. Dans le cadre de la phlébologie esthétique, la notion de subjectivité du résultat lu par le patient et la crainte d'un résultat inesthétique aggravé représentent une difficulté majeure du traitement des télangiectasies et des veines réticulaires. D'autre part, les relations anatomiques entre télangiectasies et veines réticulaires sont complexes et peu élucidées. Elles sont pourtant d'une importance capitale dans la stratégie thérapeutique à développer, sachant qu'un certain nombre de télangiectasies sont alimentées par ces veines réticulaires considérées dans ce cas comme veines nourricières.

Définition

Selon la CEAP, le patient C1 [1] présente la manifestation mineure des affectations veineuses superficielles cliniquement visibles. Le patient C1A est asymptomatique.

Les télangiectasies définies en 1807 par Von Graf sont des dilatations permanentes des veinules intradermiques. Ce sont des veinules intradermique de < 1 mm de diamètre.

Elles siègent dans le derme superficiel, sachant qu'il n'y a aucun vaisseau dans l'épiderme.

La définition des veines réticulaires est moins nette par la dimension retenue et aussi par la frontière veine/varice.

Selon Widmer (1978), les varices réticulaires seraient des veines sous-cutanées dilatées et serpentantes autres que les veines tronculaires et de ses ramifications.

Pour Porter (1995), ce sont des veines sous-cutanées non palpables de moins de 4 mm de diamètre.

Enfin, selon la CEAP, les veines réticulaires sont des dilatations non palpables de veines hypodermiques < à 3 mm, habituellement sinueuses. Cette définition exclut les veines normales visibles chez les sujets dont la peau est diaphane.

Prévalence

Les études épidémiologiques sur la maladie veineuse ne permettent pas de se faire une idée précise de la prévalence de cette pathologie.

Les chiffres très variables annoncés par les études traduisent 2 problèmes majeurs. D'une part l'absence, jusqu'en 1994 (création de la classification CEAP), d'une définition internationalement reconnue de l'insuffisance veineuse chronique et, d'autre part, les biais de recrutement des différentes études (médecine de ville, du travail, hospitalière...).

On retiendra quelques études :

- **L'étude NIH** aux États-Unis sur une cohorte de 600 employés de l'université de Californie du Sud, note que les télangiectasies atteignent 67 % de la population totale, qu'elles augmentent avec l'âge, varient selon le sexe (femmes 83 %, hommes 51 %) et selon l'ethnie avec une fréquence plus élevée chez les Caucasiens et plus basse chez les Noirs.
- **L'étude d'Edinburgh** en 1999 [2] est une étude multicentrique qui regroupe 1566 patients sur 12 cabinets de médecine générale. Selon les résultats, 80 % des patientes présentent des télangiectasies.
- Le **groupe Vigie-Veine** a fait une étude sur 2 jours dans des cabinets de médecine générale. 1000 médecins ont participé à ce travail. L'examen clinique note 87 % de télangiectasies.
- **L'analyse des résultats de l'étude du Professeur Catilina** [3] sur l'insuffisance veineuse en milieu professionnel retrouve une prévalence des télangiectasies de l'ordre de 68 % chez les femmes travaillant au bloc opératoire contre 51 à 54 % dans les autres secteurs.

Motivations

Esthétique [4]

C'est la motivation principale. D'après une enquête Sofres de 1994 sur 1 000 personnes, 89 % des Françaises accordent une grande importance à l'esthétique de leurs jambes.

La demande du patient n'est pas une demande de plus de beauté, comme dans un institut, mais une demande d'accès à la normalité, une demande de soulagement d'une souffrance : celle de l'apparence en tant qu'interface entre la personne et la société. Il est crucial pour le thérapeute de bien écouter et bien comprendre la demande de traitement de la patiente. Il faut traiter ce qui gêne la patiente et non ce qui gêne le thérapeute.

Prévention

Elle existe notamment si des antécédents familiaux sont notés. C1 est considéré comme un stade de début de l'affection veineuse superficielle et, dans cette hypothèse, c'est le moment idéal pour privilégier une approche préventive.

Quel bilan ?

Il a pour principale finalité [5] d'observer la relation télangiectasie/veine réticulaire, et notamment de mettre en évidence des veines réticulaires dilatées adjacentes ou à proximité de télangiectasies (**Figure 1**).

Comment éviter les pièges du patient C1A ?

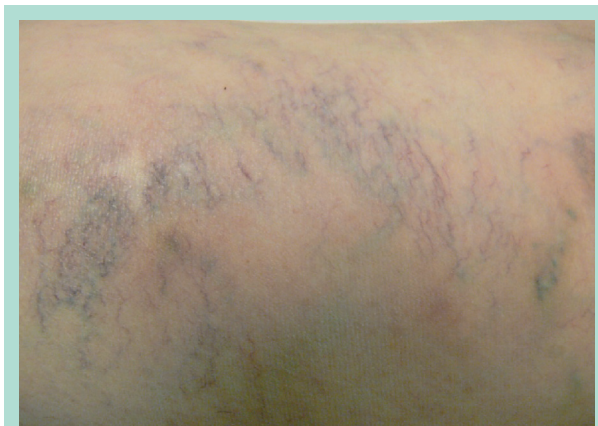


FIGURE 1 : Plage de télangiectasies.

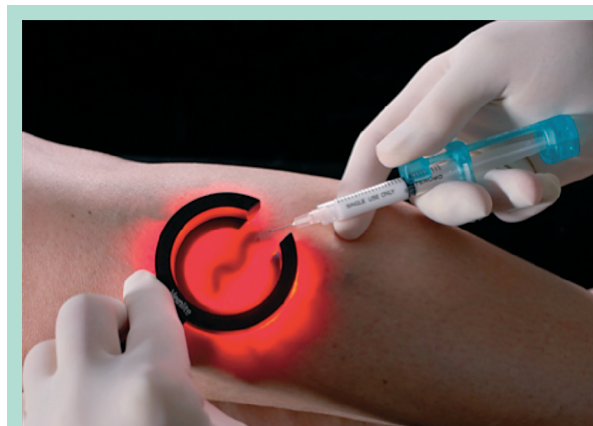

FIGURE 2 : La transillumination.

L'examen clinique des veines réticulaires [6] est pauvre. L'inspection et la palpation en sont les éléments clés.

L'examen se fait en orthostatisme et en décubitus. En décubitus : antérieure, postérieure et latérale, on observe dans le sens centripète (pied-cuisse). Puis il est conseillé de tirer modérément sur la peau avec les 2 mains de façon à la déplier pour rechercher de veines réticulaires dilatées.

La palpation peut parfois ressentir une petite dépression cutanée signant également la présence d'une veine hypodermique dilatée.

L'écho-Doppler a peu d'utilité.

L'échographie de haute résolution peut apporter des renseignements intéressants sur les relations télangiectasies/veines réticulaires, mais son coût et ses indications majoritairement dermatologiques limitent son utilisation.

La transillumination [7, 8, 9] est un élément incontournable dans la visualisation du réseau réticulaire et des relations anatomiques des télangiectasies avec « son sous-sol réticulaire ». La transillumination (**Figure 2**) doit nous aider à voir, mais surtout à traduire, sous forme pragmatique, les éléments visualisables. Elle doit nous aider dans notre démarche de définir la limite veine réticulaire/varice réticulaire. Cela doit nous permettre d'avoir une attitude thérapeutique optimale et notamment à ne pas à sacrifier une veine réticulaire saine.

Approches thérapeutiques

La thérapeutique des télangiectasies [10, 11] s'articule autour de 3 traitements : laser, microscclérothérapie et thermo-coagulation.

Le traitement par microscclérothérapie [12, 13], recommandation de grade 1 C, est le traitement de première intention des télangiectasies.

Le traitement par laser [14] est intéressant pour les petites télangiectasies, notamment les rouges. Il possède indiscutablement un potentiel pour l'avenir à condition de bien maîtriser ses 3 paramètres : diamètre du spot, fluence, durée d'impulsion. La frontière efficacité/effets secondaires est parfois très tenue.

La thermocoagulation [15] est une approche intéressante pour les fines télangiectasies, notamment dans les régions avec un hypoderme peu épais.

Finalités du traitement [16]

- Atténuer, voire effacer [17] au maximum cette dilatation micro-veinulaire en volume et/ou en coloration.
- Éviter l'aggravation de la lésion ayant motivé la demande de traitement (pigmentation, matting, nécrose).

De ce fait, 2 notions doivent impérativement guider le thérapeute : efficacité et absence d'effets secondaires.

L'efficacité est liée :

- à la maîtrise des outils thérapeutiques utilisés ;
- au phototype ;
- à l'identification du type de télangiectasies (isolée ou groupée ou en relation avec une veine réticulaire).

Cette dernière étape est cruciale dans la qualité du résultat obtenu. Connaître la nature de la relation **veine réticulaire – télangiectasie** en est l'élément clé.

La transillumination nous guidera dans cette quête.

Les effets secondaires [18] sont toujours à craindre lorsque l'on travaille dans le derme, partie superficielle du tissu sous-cutané.

Les **ecchymoses** ne sont pas rares ; elles interdisent l'exposition solaire. Elles sont souvent le fait d'une recherche à l'aveugle d'une veine réticulaire.

La **pigmentation** et le **matting** sont souvent secondaires à une inflammation liée à un traitement trop puissant ou à un blocage des veines de drainage par traitement inadapté d'une veine réticulaire saine.

La **nécrose** par injection intra-artérielle ou extravasculaire est liée dans 90 % des cas à un manque de rigueur de l'opérateur qui ne respecte pas les gestes de prudence de l'acte. La visibilité de la veine à traiter est bien sûr un paramètre très important pour éviter cet effet secondaire majeur.

On comprend l'importance considérable de visualiser le réseau réticulaire, et donc de la transillumination dans ce soucis majeur de minimiser les effets secondaires du traitement.

Comment éviter les pièges ?

Le cadre est installé : un patient asymptomatique présentant des manifestations mineures de l'insuffisance veineuse superficielle et pour répondre à cette demande un phlébologue qui, en s'appuyant sur quelques paramètres observationnels, doit améliorer la situation esthétique, sans engendrer d'autre lésion inesthétique.

Les pièges sont là : ils nous tendent les bras. Il est difficile de réaliser un guide pratique préventif (comme des radars sur nos routes) des pièges possibles, mais une attitude adaptée doit permettre d'en éviter la majorité.

Nous sommes dans le cadre de la phlébologie esthétique, et il est impératif de bien prendre le temps d'écouter la demande de traitement de la patiente. Il n'est pas déconseillé de faire quelques photos, sachant que la mémoire est parfois d'une extrême précarité...

Il ne faut pas traiter tout ce que l'on voit en transillumination. Il est recommandé de traiter les veines dilatées et présentant une opacité augmentée.

L'utilisation d'une procédure thérapeutique parfaitement maîtrisée est une étape indispensable à cette quête d'éviction des pièges.

Le rapport diminution des lésions prétraitements/lésions surajoutées en sera d'autant meilleur.

Enfin, il faut accepter l'idée qu'il n'y a pas de relation entre l'importance d'une plage de varicosités et la richesse des veines réticulaires.

Il y a parfois des veines réticulaires quasi normales alors que la plage varicostaire est étendue et dense.

Il peut y avoir de nombreuses veines réticulaires dilatées et une absence de télangiectasies adjacentes.

Discussion

La définition de la CEAP des veines réticulaires C1 n'inclut pas de caractère pathologique.

Or toutes les veines réticulaires identifiables (cliniquement ou par les explorations fonctionnelles) ne sont pas toutes des varices, donc pas toutes pathologiques [19].

Réduire la frontière normal/pathologique, exclusivement à l'unique aspect du trajet d'une veine n'est-il pas trop réducteur ?

La question n'est pas tranchée. Elle laisse libre cours aujourd'hui à l'empirisme de chacun expliquant parfois certaines déconvenues thérapeutiques.

Une attitude scientifique doit répondre à cette question par des critères identifiables. La transillumination, peut amener une réflexion dans ce sens.

Elle passe par la réalisation d'une sémiologie pratique de la transillumination [20] en phlébologie, sachant que la lecture et l'interprétation de ce mode d'exploration aujourd'hui n'a aucune base scientifique et est source de difficulté thérapeutique.

Conclusion

Dans le cadre de la phlébologie esthétique et donc de C1A, la finalité n'est pas de détruire ou d'éradiquer un processus pathologique, mais d'obtenir un meilleur résultat cosmétique. Le remède ne doit pas être pire que le mal. Il vaut mieux ne pas effacer que de faire ressortir une disgrâce supplémentaire.

Le cœur du problème est l'observation et l'interprétation de l'unité réticulo-télangiectasique.

L'attitude thérapeutique basée sur cette réflexion, toujours teintée d'un minimum d'empirisme, devra faire preuve de beaucoup de prudence.

Pour éviter les pièges thérapeutiques, il faudra posséder une culture phlébologique conduisant à ne pas traiter tout ce que l'on voit cliniquement ou en transillumination.

Enfin, les outils thérapeutiques choisis devront être parfaitement maîtrisés.

Références

1. Perrin M. La nouvelle CEAP. Phlébologie 2005 ; 58 : 49-51.
2. Evans C.J., Fowkes F.G., Ruckley C.V., Lee A.J. Prevalence of varicose veins and chronic venous insufficiency in men and women in the general population: Edinburgh Vein Study. J. Epidemiol. Community Health 1999 ; 53 : 149-53.
3. Catilina P. Maladies veineuses et ergonomie du travail féminin. Angeiologie 2003C ; 55.
4. Chardonneau J.M. Le phlébologue et l'esthétique. Phlébologie 2003 ; 56 : 383-8.
5. Ricci S. Exploration des télangiectasies. Angeiologie 2008 ; 60 : 12-6.

Comment éviter les pièges du patient C1A ?

6. Griton Ph. La médecine aux mains nues : diagnostic différentiel des troubles trophiques veineux. *Angeiologie* 2005 ; 57 : 41-5.
 7. Helynck P. La transillumination en phlébologie : matériel, méthode et résultats. *Phlébologie* 2006 ; 59 : 309-18.
 8. Guex J.J. La transillumination : un nouvel outil pour l'évaluation et le traitement des varices réticulaires et des télangiectasies A. *Phlébologie* 2001 ; 54 : 381-6.
 9. Hebrant J. Transillumination et réticulum. Recueil de la 19^e réunion de la Société Européenne de Phlébectomie 2001.
 10. Cartier H. Aspects cliniques des télangiectasies. *Phlébologie* 2001 ; 54 : 377-80.
 11. Blanchemaison Ph. Phlébologie esthétique : les télangiectasies et les varicosités des membres inférieurs. *Angeiologie* 2007 ; 59 : 88-94.
 12. Zuccarelli F. Microsclérose des télangiectasies : indications-résultats. *Phlébologie* 2001 ; 54 : 387-92.
 13. Perrin M. Grades de recommandation des traitements interventionnels des télangiectasies. *Phlébologie* 2008 ; 61 : 385-93.
 14. Anastasie B., Celerier A., Blanchemaison P. Bases théoriques et techniques des traitements laser vasculaires. *Phlébologie* 2001 ; 54 : 405-12.
 15. Chardonneau J.M. La thermocoagulation dans le traitement des varicosités. *Phlébologie* 2001 ; 54 : 399-404.
 16. Goldman M.P., Bergan J.J., Guex J.J. Sclerotherapy : treatment of varicose and telangiectatic legs veins. Ed. Elsevier, 2006.
 17. Kern Ph. Comment traiter les télangiectasies et optimiser les résultats de la sclérothérapie ? *Angeiologie* 2008 ; 60 : 17-24.
 18. Guex J.J. Éviter les mauvais résultats dans la sclérothérapie des veines réticulaires et des télangiectasies. *Phlébologie* 2004 ; 57 : 55-62.
 19. Hebrant J., Colignon A. Le traitement des varicosités. Manuel Pratique de Médecine Esthétique. Editions Société Française de Médecine Esthétique, 1998.
 20. Chardonneau J.M. Apport de la transillumination en pratique phlébologique. Mémoire 2010. DU médecine morphologique et anti-âge.
-