

# Traitement de perforantes insuffisantes avec le laser endoveineux sous contrôle écho-Doppler.

Résultats du traitement de 142 perforantes, dont 20 sous contrôle vidéoscopique.

## *Treatment of incompetent perforating veins with endovenous laser under Doppler US control.*

*Results of the treatment of 142 perforating veins, including 20 under videoscopic control.*

Pietravallo A., Guzmán A., Parrotta L., Pietravallo E.

### Résumé

Ces dernières années, l'étiopathogénie des perforantes incontinentes et des perforantes de réentrée a été largement décrite.

Des méthodes plus sélectives, pour les traiter de façon efficace et mini-invasive et de ce fait plus esthétique, se sont développées.

Dans cette communication, nous exposons les résultats obtenus avec le laser endoveineux par ponction percutanée sous contrôle écho-doppler couleur.

Nous décrivons la technique et nous recommandons une énergie adéquate pour obtenir une occlusion définitive et durable de la perforante, sans provoquer d'effets indésirables des tissus environnants, avec la photo-thermo coagulation laser.

**Mots-clés :** veines perforantes, laser endoveineux, vidéoscopie.

### Summary

*In recent years, the etiopathogenicity of incompetent perforating veins and reentry perforating veins has been extensively described.*

*Highly selective effective and mini-invasive methods to treat these veins and give the most aesthetic results have been developed.*

*In this communication, we present the results obtained with endovenous laser via percutaneous puncture under colour Doppler US control.*

*We describe the technique, using a thermo-coagulation laser, and recommend the adequate energy to obtain definitive and durable occlusion of the perforating vein, without causing adverse side effects in the adjacent tissues.*

**Keywords:** perforating veins, endovenous laser, videoscopy.

## Introduction

Les techniques les moins invasives et les plus esthétiques prennent de plus en plus de place dans l'arsenal thérapeutique phlébologique.

Si ces techniques démontrent l'efficacité dans la fermeture des perforantes incontinentes et s'avèrent plus économiques, alors toutes les conditions seront réunies pour justifier la généralisation de leurs indications et de leur mise en œuvre.

Nous avons connu plusieurs étapes du développement de la phlébologie ces dernières années, et nous avons été témoins de l'évolution de ces différentes techniques.

Depuis les années 60 jusqu'en 2003 en centre hospitalier, et ensuite dans les centres chirurgicaux privés, nous avons pu opérer diverses pathologies veineuses, depuis la chirurgie à ciel ouvert jusqu'à la chirurgie endoscopique des perforantes sous-fasciales (CEPS) ; nous avons recueilli un grand nombre de données.

Antonio Pietravallo, Angel Guzmán, Luis Parrotta, Ezequiel Pietravallo, Départements de Phlébologie et Lymphologie, Université del Salvador, Buenos Aires, Argentine.

E-mail : [fleblogiapietravallo@hotmail.com](mailto:fleblogiapietravallo@hotmail.com)

Accepté le 20 novembre 2010

Attentif aux tendances décrites dans la littérature internationale et nous appuyant sur l'observation critique de nos résultats, nous sommes passés des techniques à ciel ouvert, comme l'opération d'Homans, l'opération de Linton, celle de Cockett et celle de Sherman, aux techniques moins invasives comme la CEPS avec laquelle nous avons traité 495 cas entre 1994 et 2009 [1, 2, 3, 4, 5, 6, 7].

Nous continuons à utiliser la CEPS uniquement en cas de perforantes insuffisantes avec des troubles trophiques de grade 4 et 5 selon la classification CEAP. Notre expérience et nos résultats coïncident avec ceux obtenus par Peter Gloviczki *et al.* de la Mayo Clinic [8].

Par ailleurs, le traitement des varices par le laser endoveineux sous contrôle écho-Doppler a été largement développé par de nombreuses équipes. Cette technique, mini-invasive, entraîne peu de complications postopératoires permettant une déambulation rapide à partir du jour même de l'opération avec un excellent résultat esthétique.

Pour les perforantes incontinentes, nous recourons actuellement à deux procédures : le traitement par laser endoveineux et la sclérothérapie écho-guidée.

Le traitement avec le laser percutané sous contrôle écho-Doppler représente le plus grand nombre de cas.

Nous présentons nos résultats des 142 premiers cas traités depuis le milieu de 2004 jusqu'en mars 2009.

Bien que nous n'ayons commencé à traiter les veines perforantes incontinentes par laser sous contrôle endoscopique qu'à partir de 2000 à l'hôpital italien de Buenos Aires, nous n'avons appliqué la technique percutanée qu'en 2004 sous l'influence des travaux argentins [9, 10, 11], entraînant notre passage progressif de la chirurgie de résection à l'oblitération de la veine saphène par laser endoveineux [12, 13, 14, 15, 16, 17].

Le traitement laser percutané des veines perforantes est effectué dans le même temps que celui de la grande veine ou petite veine saphène (en cas d'incontinence), ainsi qu'aux veines tributaires variqueuses par phlébectomie d'après la technique de Müller, avec laquelle nous avons traité un grand nombre de cas depuis les années 60.

Dans le même temps, de nombreuses études ont largement décrit le traitement par sclérothérapie écho-guidée de perforantes insuffisantes [18, 19, 20, 21, 22].

Enfin ces dix dernières années l'importance croissante de l'écho-Doppler couleur s'est confirmée non seulement dans le diagnostic mais aussi dans le traitement de la maladie veineuse [23, 24, 25, 26, 27, 28], largement relayé dans les différents congrès et revues [27].

## Objectifs

Les objectifs de ce travail sont de montrer que :

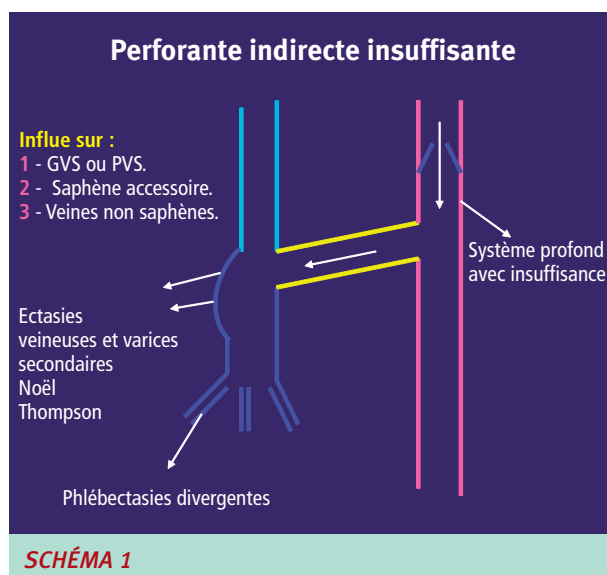
- Le laser endoveineux permet une occlusion efficace et durable des perforantes traitées avec des suites postopératoires courtes et simples ainsi qu'un excellent résultat esthétique.
- La perforante traitée avec une énergie adéquate permet une fermeture hermétique sans altération des tissus avoisinants. Nous avons pour cela traité 20 patients sous contrôle vidéoscopique sous-aponévrotique dans un but strictement scientifique.
- Les perforantes insuffisantes avec reflux primaire sont plus facilement traitées en décubitus horizontal avec la jambe fléchie à 45 ° et que les perforantes de réentrée avec reflux secondaire sont mieux traitées en décubitus horizontal.

## Matériel et méthode

### A) Nous indiquons la technique du laser percutané dans le traitement des veines perforantes incontinentes dans les conditions suivantes :

- 1. Pour les perforantes incontinentes à reflux transversal** lorsque les conditions pathologiques suivantes sont réunies :
  - a) diamètre supérieur à 4 mm ;
  - b) reflux d'une durée supérieure à 0,5 s ;
  - c) l'étude par écho-Doppler couleur confirme l'incontinence avec la manœuvre de compression-relâchement du mollet (flux bidirectionnel passant du bleu au rouge, et/ou lors de l'analyse spectrale doppler, passage de la courbe sous l'abscisse lors de la compression et au-dessus lors du relâchement des masses musculaires sous-jacentes) ;
  - d) l'examen par échographie-doppler montre une augmentation du volume de reflux au niveau de la varice secondaire produite par la compression distale de la masse musculaire du mollet [19] ;
  - e) nous accordons une importance fondamentale au reflux de la perforante, lorsque celui-ci détermine la présence de varices secondaires ou des troubles trophiques. Autrement dit, l'augmentation des signes cliniques de la maladie veineuse est en relation étroite avec l'importance de ce reflux.
- 2. Pour les perforantes de réentrée**, nous ne les opérons de manière directe, qu'en présence d'un reflux secondaire. La dilatation de la varice sus-jacente au cours du temps génère graduellement l'augmentation du flux de réentrée et, de ce fait, la dilatation progressive de la perforante. Celle-ci devient alors refluyente et cette régurgitation devient pathologique lorsque les conditions énumérées, à propos de la perforante pathologique avec reflux transversal, détaillées plus haut du point a) jusqu'au point e) sont réunies [29].

## Traitement de perforantes insuffisantes avec le laser endoveineux sous contrôle écho-Doppler.



Dans les conditions normales, le flux de la perforante de réentrée passe du système veineux superficiel au système profond lors de la diastole [30, 31]. La pathogénie des perforantes de réentrée médiales de la cheville et tibiales postérieures (perforantes directes), due au reflux important d'une veine saphène incontinente ou d'une veine saphène postérieure de jambe (ou veine de Léonard), a été confirmée par plusieurs auteurs [31, 32, 33, 34].

Ainsi, en l'absence de reflux secondaire dans la perforante, nous opérons uniquement la grande ou la petite veine saphène incontinente, sans traiter directement la perforante (traitement indirect de la perforante).

Certaines études ont confirmé que la saphénectomie faisait disparaître ou diminuer le nombre de perforantes dilatées enregistrées avant l'opération [21] (**Schéma 1** et **Schéma 2**).

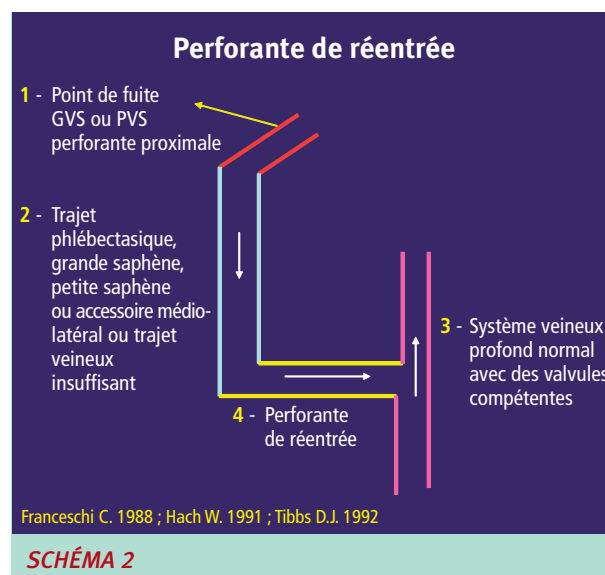
Nous appelons « **traitement indirect des perforantes** » la procédure qui consiste à traiter une perforante de réentrée en éliminant seulement la zone proximale refluyente à l'origine de cette réentrée, sans intervenir directement sur la perforante.

Par analogie, le fait d'aborder les veines perforantes de façon directe pour les occlure et éliminer leur reflux est appelé « **traitement direct des perforantes** ».

### B) Description technique du traitement percutané par laser des perforantes incontinentes

#### 1. Le patient doit faire l'objet d'un examen topographique précis des perforantes insuffisantes.

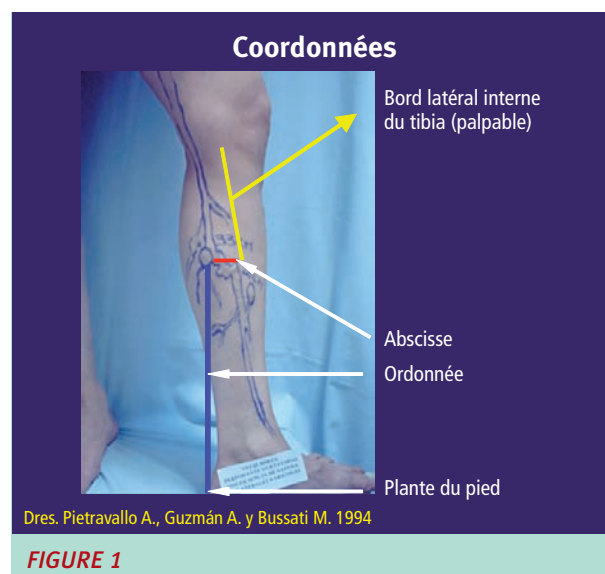
Le point exact de l'émergence aponévrotique (ostium aponévrotique) de la perforante à traiter doit être repéré à l'aide d'un système d'abscisses et d'ordonnées.



(Méthode décrite par A. Pietravallo, A. Guzmán: « Détermination des perforantes insuffisantes au moyen de coordonnées topographiques », travail présenté en 2004 durant la session scientifique de la Société argentine de phlébologie et lymphologie (la Sesión Científica de la Sociedad Argentina de Flebología y Linfología).

#### 2. Détermination au moyen de coordonnées de perforantes insuffisantes étudiées avec écho-Doppler couleur (Figure 1)

La veille de l'intervention, nous effectuons une nouvelle échographie-Doppler afin de repérer le point exact par lequel la perforante traverse l'ostium aponévrotique et nous le reportons sur un papier auto-adhésif de couleur.



En salle d'opération, la perforante incontinente est de nouveau localisée précisément à l'aide d'un échographe portable.

Après ponction, nous suivons sous contrôle échographique la progression de l'aiguille vers la perforante, à travers la peau, le tissu cellulaire sous-cutané et le fascia.

Ensuite, une fibre laser (400 microns) est introduite à travers la lumière de l'aiguille de 18 G x 1,5 (utilisée pour la ponction) et reliée à un générateur laser à diode 980 nm.

Une fois la fibre introduite dans la perforante, le tir laser provoque un « bouillonnement » dans la lumière de la perforante, visible à l'écran.

Nous pratiquons 3 tirs avec une puissance de 4 watts pendant 3 secondes c'est-à-dire 12 joules (énergie en joules = puissance en watts x temps en secondes) par série pour un total de 36 joules.

L'image obtenue par échographie-Doppler montre l'occlusion de la perforante à ce niveau.

En exerçant une pression sur la masse musculaire du mollet, nous constatons l'absence de reflux dans la perforante ainsi refermée.

Les résultats obtenus sont exposés au point n° 4.

**3. Raisons pour lesquelles il est préférable de traiter les perforantes incontinentes avec reflux transversal, en décubitus dorsal avec jambe fléchie à 45° (Schéma 3) et, par opposition, pourquoi il est préférable de traiter les perforantes de réentrée avec reflux secondaire, en décubitus dorsal avec jambe à l'horizontale (Schéma 4)**

Plus que de définir une position identique quel que soit le patient, il nous semble important d'opter pour une position qui puisse maintenir un diamètre de la perforante pathologique à traiter entre 3,5 et 5,5 mm. À ce diamètre, les trois séries de décharges laser de 4 watts pendant 3 secondes permettent d'occlure la perforante sans complication locale.

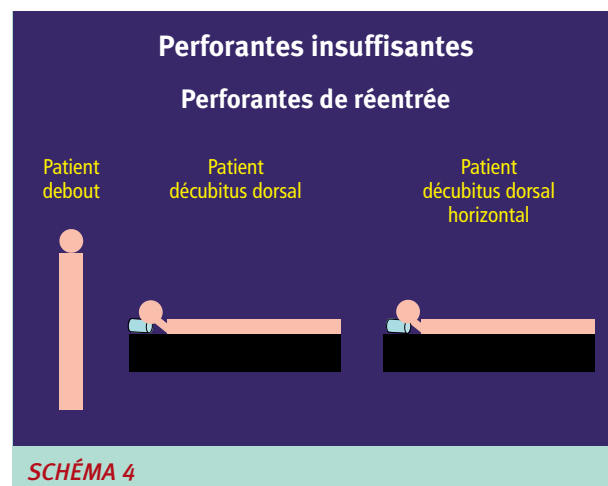
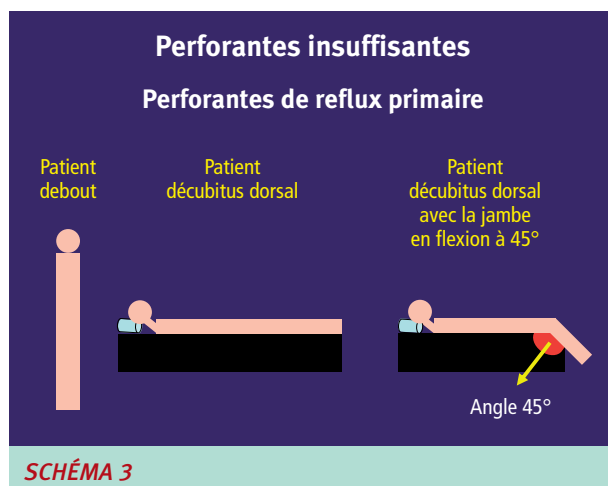
Le traitement de perforantes de plus gros calibre exigerait une énergie supérieure, susceptible de provoquer des effets collatéraux comme une perforation de la paroi veineuse avec un risque de formation d'hématome sous-cutané qui nécessiterait alors d'être drainé.

Nous savons que le diamètre des perforantes varie en fonction de la position dans laquelle se trouve le patient, c'est-à-dire debout, en décubitus dorsal avec jambe à l'horizontale ou en décubitus dorsal avec jambe fléchie à 45°.

Nous conduisons actuellement une étude sur le contrôle par échographie-Doppler couleur de la modification du diamètre des perforantes en vue de choisir la position la mieux adaptée pour ponctionner la veine et garantir un traitement optimal.

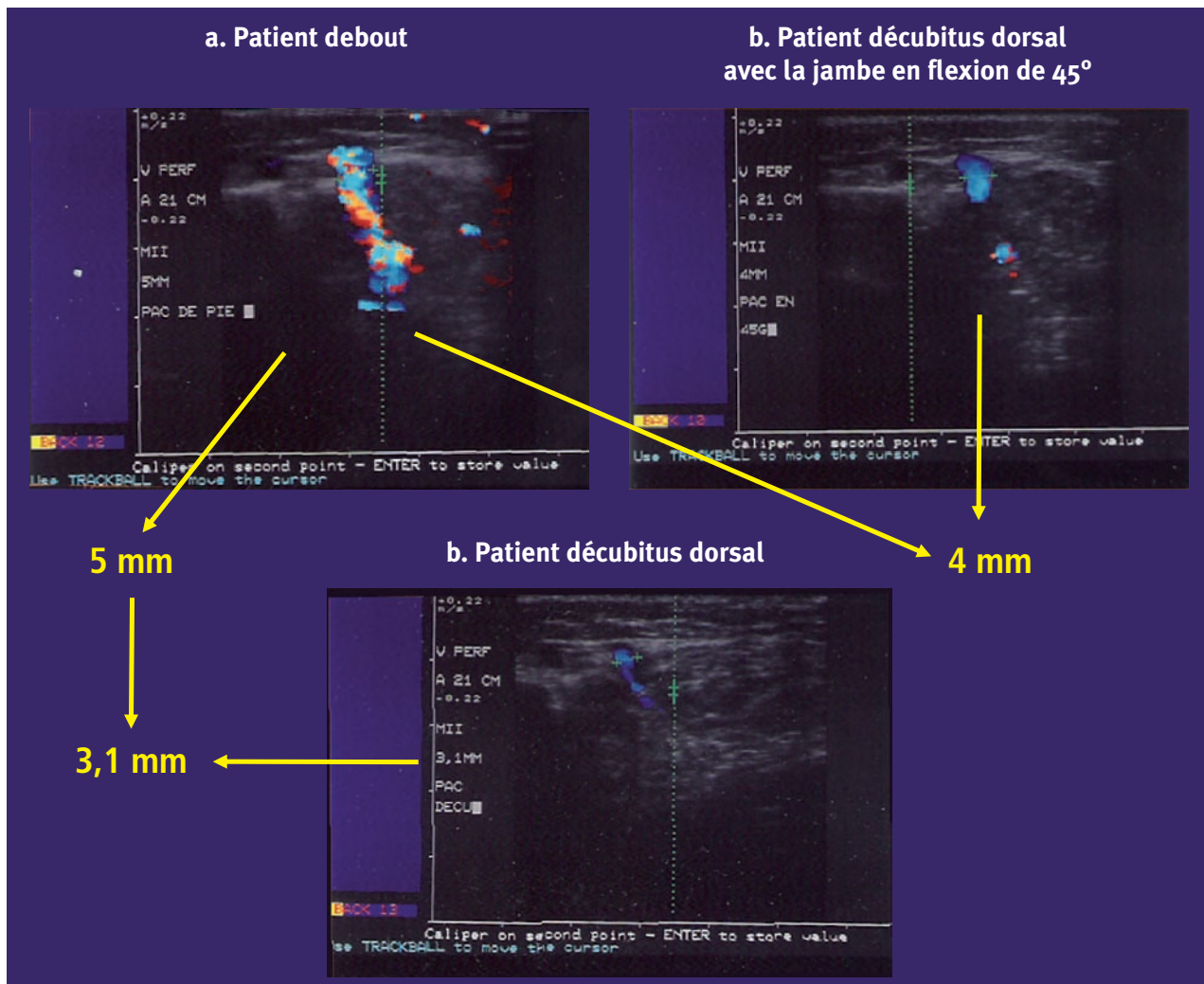
Les études présentées en **Figure 2** montrent que, pour ponctionner les perforantes incontinentes de reflux primaire, la meilleure position est le décubitus dorsal avec la jambe fléchie à 45°, car le diamètre de la perforante passe de 5 mm en position debout à 3,1 mm en position horizontale (soit une diminution de 38%), et à seulement 4 mm à 45° (20% de réduction). Dans ce cas-là, un positionnement de la jambe fléchie à 45° semble le plus adapté (**Schéma 3**).

En revanche, pour les perforantes de réentrée avec reflux important dans une veine saphène, le diamètre des perforantes reste important lorsque la jambe est fléchie et diminue dès que le patient passe en décubitus avec jambe à l'horizontale, offrant un calibre idéal pour la ponction (**Schéma 4**). Ce constat corrobore la corrélation directe entre le volume veineux et le diamètre de la perforante observée par pléthysmographie à air. Cet examen révèle qu'à moins de 170 mL, le diamètre moyen de la veine perforante est de 3,5 mm, et le diamètre moyen est de 5,5 mm à plus 170 mL [36].





Traitement de perforantes insuffisantes  
avec le laser endoveineux sous contrôle écho-Doppler.



**FIGURE 2 :** Patient présentant une veine perforante incontinente. En position debout, le diamètre de la perforante est de 5 mm (a), il passe à 3,1 mm (c) en décubitus dorsal, et à 4 mm lorsque la jambe est fléchie à 45°. (b).

**4. Données concernant 10 patients qui démontrent que le diamètre obtenu en position horizontale est le mieux adapté à notre technique de traitement par laser des perforantes de réentrée avec reflux secondaire**

Pour éviter des lésions sur l'artère ou sur les veines tibiales postérieures, nous utilisons les « Ratios de sécurité » décrits par Oscar Bottini et par Oscar Gural [10]. Les ratios de sécurité ou marges de sécurité sont des distances mesurées avec l'échographie-Doppler afin de savoir à quelle distance du paquet tibial postérieur pourront se faire les tirs laser dans la perforante pour ne pas provoquer de thrombophlébite ou de lésions dans les veines et dans l'artère tibiale postérieure.

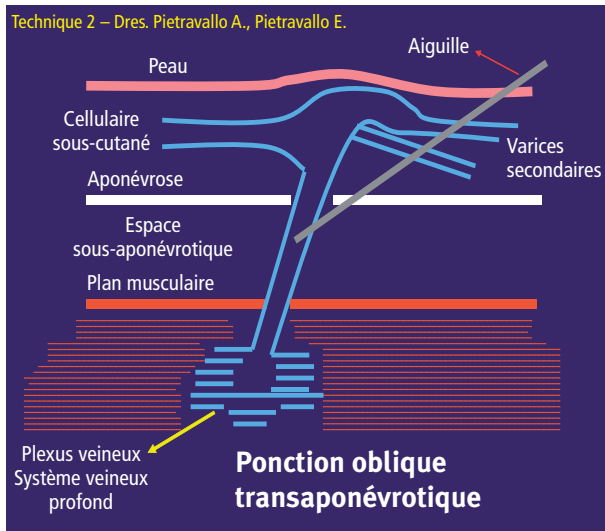
Cette sécurité doit être encore plus stricte dans le tiers distal de la jambe, étant donné qu'à cet endroit le paquet tibial postérieur n'est pas couvert par un muscle comme dans le tiers supérieur de la jambe.

Dans le tiers distal de la jambe, la distance entre l'aponévrose et le paquet tibial postérieur est donc moins importante.

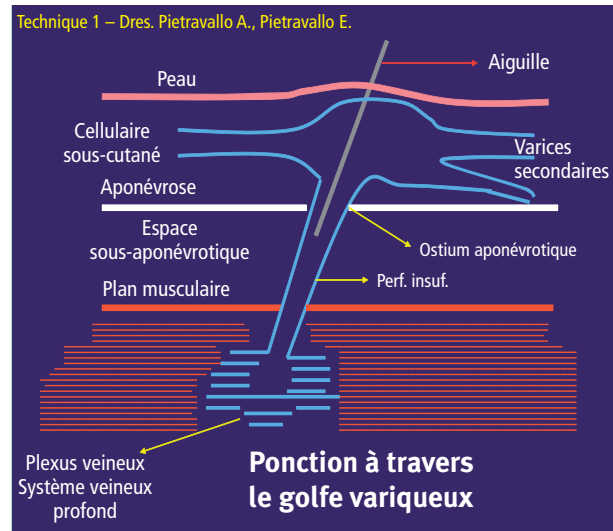
Ainsi, pour les perforantes directes de Cockett, on retrouve en moyenne une longueur de 2 cm entre le paquet tibial postérieur et l'aponévrose.

Ainsi, au niveau distal, le positionnement de la fibre optique doit être encore plus précis (Figure 3 et Figure 4).

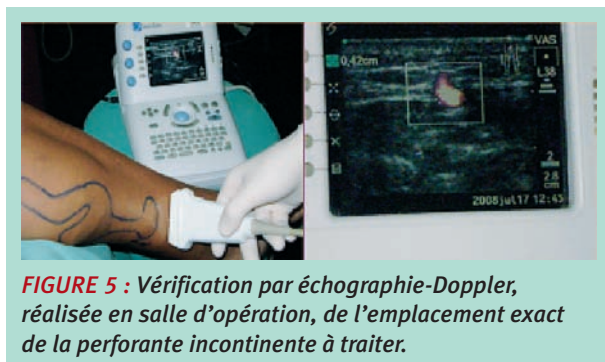En conséquence la première marge de sécurité à respecter est la distance entre la peau et l'aponévrose qui doit être d'au moins 10 mm et la deuxième marge de sécurité est la distance entre l'aponévrose et le paquet tibial postérieur qui doit être aussi d'au moins de 10 mm.



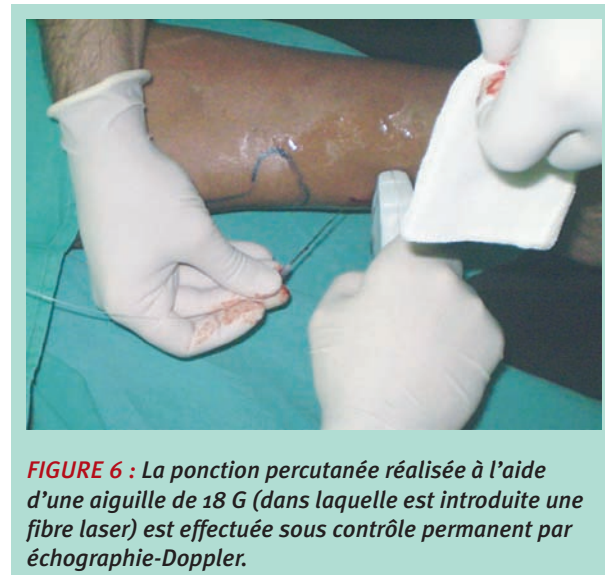**FIGURE 3 :** La ponction transcutanée est réalisée en traversant l'ectasie variqueuse, secondaire au reflux de la perforante incontinente. L'aiguille est dirigée sous contrôle échographique. Nous avons employé cette technique dans 21 % des cas.



**FIGURE 4 :** Technique de ponction de la perforante par abord oblique. C'est celle que nous préférons car elle évite de passer à travers l'ectasie variqueuse. Nous l'avons appliquée dans 79 % des cas.



**FIGURE 5 :** Vérification par échographie-Doppler, réalisée en salle d'opération, de l'emplacement exact de la perforante incontinente à traiter.



**FIGURE 6 :** La ponction percutanée réalisée à l'aide d'une aiguille de 18 G (dans laquelle est introduite une fibre laser) est effectuée sous contrôle permanent par échographie-Doppler.

**C) Contrôle par vidéo-endoscopie sous-fasciale de l'effet du laser sur les perforantes traitées via une ponction percutanée lors du traitement percutané par laser des perforantes incontinentes**

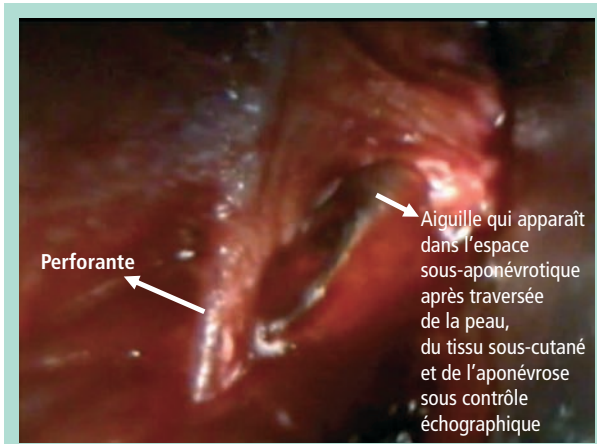
Dans un but purement scientifique, nous avons étudié les effets du traitement par laser dans la lumière de la perforante en observant cette dernière par vidéo-endoscopie sous-fasciale.

20 cas ont ainsi fait l'objet d'une évaluation vidéo-endoscopique du traitement percutané, qui consistait à observer la pénétration de l'aiguille dans l'espace sous-fascial (**Figure 6**) et la ponction de l'aiguille traversant la paroi de la perforante afin de positionner la fibre laser dans celle-ci (**Figure 7**, **Figure 8** et **Figure 9**). La série d'images suivantes ont été acquises avec le vidéo-endoscope de dernière génération de Gerald Hauer, utilisé pour la chirurgie endoscopique.

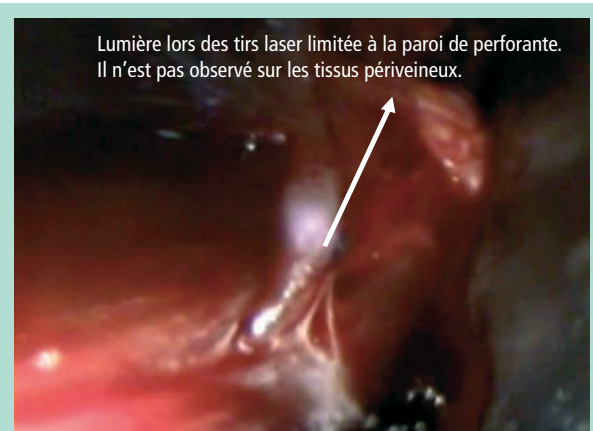**Résultats**

Le **Tableau 1** résume les résultats obtenus dans le traitement de 142 perforantes incontinentes avec le laser endoveineux (980 nm ; fibre de 400 µm) de 2004 à 2009. Les perforantes traitées avaient un diamètre entre 3,5 et 7 mm et présentaient un reflux démontré par échodoppler ainsi que des varices secondaires. La grande majorité des perforantes traitées présentait un diamètre entre 4 et 5 mm.

## Traitement de perforantes insuffisantes avec le laser endoveineux sous contrôle écho-Doppler.



**FIGURE 7 :** L'observation endoscopique, réalisée avec l'appareil de Gerald Hauer dans un but purement scientifique, permet de voir l'aiguille dans l'espace sous-fascial et son introduction dans la lumière de la perforante à traiter. Le fascia est visualisé par sa face interne. L'aiguille a traversé le fascia, elle se trouve à présent dans l'espace sous-fascial et se dirige vers la perforante.

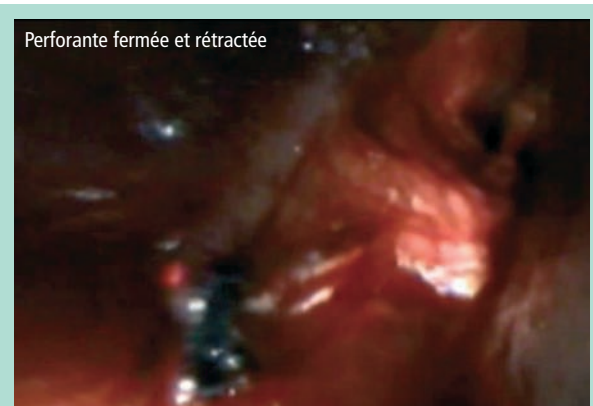

**FIGURE 8 :** Le passage de l'aiguille à l'intérieur de la perforante est observé par vidéo-endoscopie. La première décharge laser est visible sous la forme d'une lumière intense à l'intérieur de la veine. Après une décharge de 3 secondes à 4 watts, la perforante se rétracte et prend une couleur sombre.

Avantages principaux	
1	Un pourcentage élevé de fermeture de la perforante
2	Un excellent résultat esthétique. Absence de cicatrice
3	Technique mini-invasive
4	Postopératoire simple avec déambulation progressive à partir de la 12e heure
5	Nous n'avons pas enregistré de signes inflammatoires ou d'induration dans la zone de ponction
6	Nous n'avons pas observé de thrombose veineuse profonde
7	Nous n'avons pas observé de lésions artérielles

**TABLEAU 1**

- Le suivi postopératoire des patients, tous les trois mois pendant deux ans puis tous les ans, et le contrôle de la perforante traitée, localisée avec précision grâce à l'étude topographique via le système d'abscisses et d'ordonnées, montrent un maintien de l'occlusion des perforantes traitées dans 96 % des cas à 2 ans et à 94 % à 3 ans.
- La ponction percutanée de la perforante ne laisse pas de cicatrice.
- C'est une technique mini-invasive avec un abord limité au seul point de ponction.
- Les suites opératoires sont simples parce que les patients ne décrivent aucune douleur et que la déambulation débute dès la 12<sup>e</sup> heure.
- Il n'a pas été noté de douleur, d'induration ou d'hématome dans la zone de la ponction.



**FIGURE 9 :** La perforante, de couleur sombre, est refermée à l'issue de la troisième décharge de 3 secondes à 4 watts. On peut encore voir la lumière du laser à l'intérieur de la perforante rétractée. Le contrôle simultané par échographie-Doppler confirme alors l'occlusion de la veine et la suppression du reflux. Aucun effet collatéral n'est observé dans la zone péri-veineuse ni sur le plan musculaire. La compression simultanée de la masse musculaire montre la disparition du reflux lors de l'enregistrement per-opérateur par échographie-Doppler et la disparition du reflux dans les varices secondaires.

- En positionnant la fibre sous l'aponévrose, associée à une basse puissance et énergie, nous n'avons pas observé de thrombose veineuse tibiale postérieure.
- De même, nous n'avons pas noté de lésion de l'artère tibiale postérieure ni de l'artériole satellite de la perforante.
- Enfin, nous n'avons observé qu'une pigmentation modérée et transitoire de la zone de ponction dans 8 % des cas.



## Discussion

L'importance des perforantes incontinentes et de réentrée est aujourd'hui démontrée au niveau international, par les nombreux travaux scientifiques proposant de nouveaux traitements en la matière, en particulier des méthodes peu invasives réalisées sous contrôle échographie-Doppler. (Nous n'avons trouvé aucun autre travail dans la bibliographie démontrant l'effet du laser sous contrôle vidéoscopique : il s'agit de la première publication sur ce sujet.) D'après nos observations vidéoscopiques, nous confirmons que l'occlusion des perforantes se produit avec une puissance de 4 watts pendant 3 secondes à 3 reprises, sans dommage aux tissus périveineux.

La littérature internationale recommande principalement deux méthodes de traitement des perforantes pathologiques : la sclérothérapie et le traitement percutané par laser. Il faut insister sur le fait que l'échographie-Doppler est désormais indispensable dans le traitement percutané des perforantes que ce soit par sclérothérapie ou par laser. Au vu des excellents résultats obtenus [36], nous préférons cette dernière technique.

Nous comprenons cependant que la majorité des spécialistes qui optent pour l'échosclérose prennent en compte, outre des résultats là aussi excellents, d'autres paramètres tels que la simplicité ou le coût inférieur de cette procédure.

## Conclusion

Le traitement par laser endoveineux sous contrôle échodoppler des perforantes incontinentes à l'origine de varices secondaires ou de troubles trophiques constitue une méthode très efficace sur le plan thérapeutique et esthétique, associée à une convalescence courte et simple, et à une déambulation possible dans les 24 heures. Cette technique de traitement par laser devrait être plus largement utilisée parmi les autres possibilités thérapeutiques.

## Références

1. Homans J. The operative treatment of varicose veins and ulcers based upon a classification of these lesions. *Surg. Gyn. Obs.* 1916 ; 22 : 143.
2. Linton R. The communicating veins of the lower leg and the operative technique for their ligation. *Ann. Surg.* 1938 ; 107 : 582.
3. Cockett F., Jones E. The ankle blow-out syndrome. A new approach to the varicose ulcer problem. *The Lancet* 1953.
4. Sherman R.S. Varicose veins: a suggested operative procedure. *California and Western Medicine*, 1942.
5. Pietravallo A. Venas Perforantes. Clínica, anatomía, tratamiento. Videoscopia flebológica subaponeurótica. Libro editado en Talleres Gráficos Eglo S.A., Buenos Aires 1999 ; Cáp 20-21.
6. Pietravallo A. Martínez H., Coccozza C., Bussati M. Anatomía Quirúrgica del Sistema Perforante. 33 años de experiencia. Perspectivas de la Videoscopia Flebológica. Trabajo presentado en la Academia Argentina de Cirugía, en la Sesión del 30 de noviembre de 1994. Relator: Prof. Dr. Sfarcich Dino.
7. Pietravallo A., Martínez H., Coccozza C. Videoscopia subaponeurótica en la cirugía de las venas perforantes. Trabajo presentado en la Academia Argentina de cirugía, en la Sesión del 9 de octubre de 1996. Relator: Prof. Dr. Pataro Eduardo.
8. Gloviczki P., Kalra M., Puggioni A. Subfascial Endoscopic Perforator Vein Surgery (SEPS) for Chronic Venous Insufficiency. Libro *The Vein Book* de John Bergan 2007 ; 521-7.
9. Soracco J., López D'Ambola J. Fototermobliteración intravascular de venas varicosas de los miembros inferiores. Laser 532 nm y laser 810 nm. Primera comunicación. Órgano Oficial de difusión de la Sociedad Argentina de Flebología y Linfología y de la Unión Internacional de Flebología. *Revista Flebología* 2000 ; 24,1 : 27-9.
10. Soracco J., López D'Ambola J., Ciucci J.L. Fototermobliteración venosa laser en la insuficiencia venosa superficial. FOTOV. Órgano Oficial de difusión de la Sociedad Argentina de Flebología y Linfología y de la Unión Internacional de Flebología. *Revista Flebología* 2001 ; 25, 1 : 11-4.
11. Gural Romero O., Bercovich J., Morales M., Bottini O., La Mura R. Esclerosis con laser échoasistido de perforantes (ELEAP). *Revista Forum de Flebología y Linfología* 2006 ; 8 : 5-9.
12. Bone C. Tratamiento endoluminal de las varices con laser de diodo. Estudio preliminar. *Patol. Vascular* 1999 ; 5, 1 : 31-9.
13. Navarro L., Min R., Bone C. Endovenous laser: A new minimally invasive method of treatment for varicose veins. Preliminary observation using an 810 diode laser. *Dermatology Surgery* 2001 ; 27 : 111-22.
14. Min R.J., Khilnani N., Zimmet S. Endovenous laser treatment of saphenous veins reflux: long terms results. *J. Vasc. Int. Radiol.* 2003 ; 14 : 991-6.
15. Proebstle T., Lehr H.A. y col. Endovenous treatment of the greater saphenous vein with a 940 diode laser: thrombotic occlusion after endoluminal thermal damage by laser generating steam bubbles. *J. Vasc. Surgery* 2002 ; 35 : 3.
16. Kabnick L. Effects of different laser wavelengths on treatment of varices, cáp. 30 del Libro *The Vein Book* editado por John Bergan 2006 ; 275-82.
17. Díaz C.N., Góngora G.L., Santos S. Tratamiento de los reflux safenos y de perforantes con laser endovascular Échoguiado. Artículo original. *Revista Flebología y Linfología, órgano oficial de difusión de la Sociedad de Flebología y Linfología Bonaerense* 2009 ; 4 : 585-92.
18. Thibault P. Sclerotherapy and ultrasound-guided sclerotherapy. *The Vein Book* editado por John Bergan 2006 ; 189-99.



## Traitement de perforantes insuffisantes avec le laser endoveineux sous contrôle écho-Doppler.

19. Pascarella L., Bergan J. Ultrasound-guided catheter and foam therapy for venous insufficiency. The Vein Book edited by John Bergan 2006 ; 219-26.
20. Nicolaidis A. Venous disease and phlebotomy. A new approach. Phlebology. Springer International 1992 ; 2 : 7.
21. Eklof B. Are perforators a real issue? Revista Phlebologie 2004 ; 57, 3 : 285-8.
22. Guex J.J. Sclerofoam for treatment of varicose veins. Cáp. 21 del Libro The Vein Book editado por John Bergan 2006 ; 201-7.
23. Gillet J.L. Traitement des récives chirurgicales de la jonction saphéno-fémorale et de la jonction saphéno-poplitée par échoscclérothérapie. Phlébologie 2003 ; 56 : 241-5.
24. Gillet J.L. Intérêt diagnostic et décisionnel de l'écho-Doppler dans la prise en charge de l'insuffisance veineuse superficielle. Phlébologie 2004 ; 57 : 267-73.
25. Perrin M. Clasificación y tratamiento de las venas varicosas recurrentes. En el Libro The Vein Book, editado por John Bergan 2006 ; 299-307.
26. Vin F. Différentes techniques de ponction et d'injection au cours de la sclérothérapie. Phlébologie 2006 ; 59, 1 : 59-64.
27. Smith P.C., Labropoulos N., Partsch H., Myers K., Nicolaidis A., Cavezzi A. Examen écho-Doppler des veines des membres inférieurs dans la maladie veineuse chronique. Texte de consensus de l'union internationale de phlébologie 1<sup>re</sup> partie : principes de base. Phlébologie 2007 ; 60, 3 : 271-9.
28. Guex J.J., Hamel-Desnos C., Gillet J.L., Chleir F., Perrin M. Sclérothérapie des varices par mousse écho-guidée : techniques de mise en œuvre, indications, résultats publiés. Phlébologie 2008 ; 61, 3 : 261-70.
29. Segura J. Diagnóstico de las enfermedades venosas de los miembros inferiores con Écho Doppler Couleur. Libro de Simkin R. Tratado de patología venosa y linfática, Editorial Medrano 2008 ; 9 ; 180-200.
30. Franceschi C. Theory and practice of the conservative haemodynamic cure of incompetent and varicose veins in ambulatory patients 1988.
31. Capelli M., Molino Lova R., Ermini S., Franceschi C. Aproximación actual a la fisiopatología de la insuficiencia venosa superficial: consecuencias terapéuticas. Phlebologie 2002 ; 55, 1 : 27-31.
32. Hach W. Die rezirkulationskreise der pritenen varikose. Springer-Verlag 1994 : 61-4.
33. Enrici E., Capdevilla H. Insuficiencia venosa crónica de los miembros inferiores. Ed. Celcius 1992.
34. Segura J., Nigro J. Duplex scanning in long saphenous vein with lipodermatosclerosis in the medial leg without incompetents perforating veins. Presentado en el XIII World Congress of Phlebology, en Sydney, Australia, del 6 al 11 de Septiembre de 1998 y publicado en el libro de Abstracts del Congreso en la página 364. Publicado en la Revista Panamericana de Flebología y Linfología 1999 ; 32, 9, 1 : 47-52.
35. Labropoulos N. *et al.* Development of reflux in the perforator veins in limbs with primary venous disease. J. Vasc. Surg. 2006 ; 43 : 558-62.
36. Pietravallo A., Guzmán A., Parrotta L., Pietravallo E. Importancia actual del Sistema Perforante insuficiente. Tratamiento de perforantes insuficientes con laser percutáneo bajo control Eco Doppler. Revista Argentina de Cirugía Cardiovascular, órgano de difusión del Colegio Argentino de Cirujanos Cardiovasculares 2009 ; 7,1 : 38-46.

Nous remercions les D<sup>rs</sup> Jorge Soracco, Jorge López d'Ambola, José Luis Ciucci, Oscar Bottini, Oscar Gural, Carlos D'Alotto, Jorge Segura, Antonio Pietravallo, Angel Guzmán, Gabriel Góngora, Juan Paolini, Néstor Giraldi, Víctor Lamelsa et Alvaro Orrego, et le D<sup>r</sup> Jean-Luc Gérard pour son aide dans la publication en français de ce travail.