



## La sclérothérapie à la mousse dans les varices des membres inférieurs : 2 notes de technique.

### *Foam-sclerotherapy of varicose veins of the lower limbs: two notes of technique.*

Gallucci M., Antignani P.L., Allegra C.

#### Résumé

La physique de l'injection sclérosante, l'hémodynamique et la rhéologie de la mousse sclérosante (MS) à l'intérieur de la veine traitée ne sont pas faciles à comprendre.

Il y a de nombreuses variantes qui entrent en ligne de compte : l'observation échographique du phénomène en temps réel nous a amenés à faire quelques considérations et quelques déductions qui nous ont conduits à prendre deux mesures techniques durant le traitement avec la MS que l'on considère comme étant très importantes pour obtenir le résultat souhaité.

Entre janvier 2007 et février 2009 ont été traités par la MS 94 patients (72 femmes et 22 hommes ; âge moyen : 63,4 ans) avec un total de 98 membres traités, se répartissant en 32 grandes veines saphènes, 18 petites veines saphènes, 28 récidives de varices postchirurgicales, 11 saphènes accessoires antérieures et 9 varices collatérales de saphènes.

**Mesure technique 1 :** Tous les patients qui, à la fin de la deuxième ou troisième séance de traitement (1 à 2 mois), présentaient un tronc grande ou petite veine saphène non complètement obstrué (compressibilité partielle par la sonde), étaient retraités même si le pourcentage d'occlusion était de 80 %-90 % et même en absence de reflux veineux à l'écho-Doppler couleur. Le but était d'annuler, au moins dans les premières phases, la présence d'un flux intravasculaire non stagnant qui, en stimulant l'angiogenèse, pourrait induire à moyen ou long terme une recanalisation de la saphène cliniquement ou échographiquement importante.

#### Summary

*The physics of sclerosant injection, hemodynamics and rheology of foam sclerotherapy (FS) inside the treated vein are not easy to understand.*

*There are numerous variants to be taken into consideration: real-time ultrasound observation of the phenomenon has led us to make some considerations and deductions that have brought about our use of two technical measures during FS treatment deemed to be very important for obtaining the desired result.*

*Between January 2007 and February 2009, 94 patients were treated with FS (72 women and 22 men; average age: 63.4 years) with a total of 98 limbs treated, split into 32 great saphenous veins, 18 small saphenous veins, 28 relapses of post-surgical varicose veins, 11 anterior accessory saphenous veins and 9 collateral varicose veins.*

**Technical measure 1:** *All the patients who, at the end of the second or third treatment session (1 to 2 months), had a not completely obstructed small saphenous vein or large trunk (partial compressibility by probe), were retreated even if the occlusion rate was 80%-90% and even in the absence of venous reflux on the colour Doppler ultrasound. The aim was to cancel out, at least in the first stages, the presence of a non-stagnant intravascular flow which, by stimulating angiogenesis, could induce in the medium to long term clinically or echographically significant recanalisation of the saphenous vein.*

**Mesure technique 2 :** Tous les patients qui présentaient une ectasie significative ou un anévrisme sacciforme du tronc saphène ou un nodule variqueux de gros calibre ont été soumis de façon contextuelle à l'injection de scléromousse, à un bandage segmentaire à basse pression de la portion du membre intéressé, dans le but d'annuler le brusque accroissement du calibre veineux.

96 membres inférieurs sur les 98 inclus ont bénéficié d'un suivi de 3 à 24 mois. Le taux de succès était de 98,1 %.

Dans le sous-groupe de 24 patients traités aussi avec le bandage segmentaire pré-sclérothérapie (mesure technique 2), on a observé ce que l'on espérait, à savoir une faible incidence de périphlébite (1 seul cas) et un faible nombre de thrombectomies (3 cas, 2,8 %).

Ces chiffres sont plus faibles que ceux que nous avons relevés dans de précédentes études.

La réduction du calibre des segments veineux ectasiques ou anévrismaux induite par le bandage pré-sclérothérapie, a permis d'obtenir dans ce groupe de patients, malgré le plus grand calibre veineux moyen par rapport au groupe traité seulement avec la mesure 1, une réduction aussi bien du nombre total des séances nécessaires pour obtenir l'occlusion de la varice que des volumes de mousse injectés. Cependant, ces résultats ne sont pas statistiquement significatifs.

**Mots-clés :** *écho-sclérothérapie à la mousse, varice, compression pré-sclérothérapie, dilatation veineuse.*

**Technical measure 2:** *All the patients with a significant ectasia or a sac-shaped aneurysm of the saphenous trunk or a large diameter varicose nodule were subjected at the same time as the foam sclerotherapy, to low pressure local bandaging of the affected portion of the limb, with the aim of cancelling out the sudden increase in the diameter of the vein.*

*96 lower limbs out of the 98 included were followed-up for 3 to 24 months. The success rate was 98.1%.*

*In the sub-group of 24 patients also treated with the pre-sclerotherapy local bandaging (technical measure 2) the desired effect was observed, that is a small incidence in periphlebitis (1 case only) and a small number of thrombectomies (3 cases, 2.8%).*

*These figures are lower than those we had recorded in the previous studies.*

*The reduction in diameter of the ectatic venous segments or aneurysms induced by the pre-sclerotherapy bandaging also made it possible in this group of patients to obtain a reduction in the total number of sessions needed to obtain the occlusion of the varicose vein as well as the volumes of foam injected, in spite of the large average venous diameter with respect to the group only treated with measure 1. However, these results are not statistically significant.*

**Keywords:** *ultrasound-guided foam sclerotherapy, varicose vein, pre-sclerotherapy compression, venous dilation.*

## Introduction

### **La physique de l'injection sclérosante, l'hémodynamique et la rhéologie de la mousse sclérosante (MS) à l'intérieur de la veine traitée ne sont pas faciles à comprendre.**

Il y a de nombreuses variantes qui entrent en ligne de compte :

- pression et vitesse d'injection ;
- calibre et inclinaison de l'aiguille par rapport à la veine ;
- volume de MS injecté par rapport au calibre de la veine ;
- caractéristiques micro-structurelles de la mousse, comme la viscosité ;
- compacité ;
- densité, etc. ;
- position surélevée du membre ;
- présence de confluent avec d'autres veines drainantes ou tributaires avec des régimes de pressions différentes ;
- et encore importance et rapidité de l'apparition de l'angiospasm après la sclérose.

Auparavant, certaines études expérimentales réalisées avec des sclérosants liquides démontraient que le sang et le liquide sclérosant se déplaçaient toujours selon un gradient de pression vers la zone à pression plus basse et que des facteurs hémodynamiques locaux tels que vitesse, direction du flux et turbulences pouvaient conditionner fortement l'effet thérapeutique [1].

D'autres auteurs mirent en évidence la technique de l'air block introduite par Orbach qui fut utile seulement dans les veines d'un diamètre inférieur à 4 mm [2].

D'autres encore étudièrent l'importance du rôle joué par le calibre et la forme de la pointe de l'aiguille dans la distribution du liquide sclérosant à l'intérieur de la lumière vasculaire [3].

### **Par contre, peu n'avait été étudié sur le comportement de la MS à l'intérieur du vaisseau traité.**

Comment se comporte la MS à l'intérieur de la veine, lorsque la microbulle, sous l'effet hyperpressif du piston, passe de l'aiguille dans la veine ?

## La sclérothérapie à la mousse dans les varices des membres inférieurs : 2 notes de technique.

L'observation échographique du phénomène en temps réel nous a amenés à faire quelques considérations et quelques déductions qui nous ont conduits à prendre deux mesures techniques durant le traitement avec MS que nous estimons être très importantes pour l'obtention d'un bon résultat.

### Matériels et méthodes

#### Mesure technique 1

Tous les patients qui, à la fin de la deuxième ou troisième séance de traitement (1 à 2 mois), présentaient un tronc grande (GVS) ou petite veine saphène (PVS) non complètement obstrué (compressibilité partielle par la sonde), étaient retraités même si le pourcentage d'occlusion était de 80 à 90 %, même en absence de reflux veineux à l'écho-Doppler couleur (EDC).

Le but était d'annuler, au moins dans les premières phases, la présence d'un flux intravasculaire non stagnant qui, en stimulant l'angiogenèse, pourrait induire à moyen ou long terme une recanalisation de la saphène cliniquement ou échographiquement importante.

#### Mesure technique 2

Tous les patients qui présentaient une ectasie significative ou un anévrisme sacciforme du tronc saphène ou un nodule variqueux de gros calibre, ont été traités par une injection de MS, après application d'un bandage segmentaire de pression variable (10-15 ou 20-30 mmHg) sur le segment veineux intéressé.

Le but était de supprimer la dilatation variqueuse, ce qui permettait d'injecter une plus petite quantité de mousse avec une réduction du nombre de séances, une réduction du nombre de procédures évacuatives des thrombi intravariqueux (thrombectomies) et, surtout une plus petite incidence de périphlébites qui sont, à notre avis, fréquemment induites par la stagnation de la mousse dans les zones de dilatation veineuse.

Nous avons appliqué une pression de 10-15 mmHg lorsque les veines étaient superficielles et une pression de 20-35 mmHg lorsqu'il y avait une dilatation des veines intrafasciales.

Nous pouvons appliquer la pression correcte par l'utilisation de l'appareil spécifique pour la validation de la pression sous bandage (Picopress – Microlab Elettronica) selon la méthode décrite dans littérature [4].

**Entre janvier 2007 et février 2009, ont été traités par MS 98 membres inférieurs chez 94 patients (72 femmes et 22 hommes ; âge moyen : 63,4 ans) : 74 membres dans le groupe 1 et 24 dans le groupe 2.**

Les 94 patients traités présentaient tous une insuffisance veineuse chronique avec une clinique CEAP comprise entre C3 et C6. Trente-huit patients étaient classés C3, 22 C4, 13 C5 et 21 C6.

Les varices traitées se répartissaient en 32 GVS, 18 PVS, 28 récides de varices après stripping, 11 saphènes accessoires antérieures et 9 varices collatérales de saphènes. Le score moyen du Venous Clinical Severity Score (VCSS) était 10,3 (extrêmes : 5-30).

La mousse sclérosante a été préparée avec de l'air selon la méthode de Tessari en utilisant du Polidocanol 1 à 3 % ; le ratio air-liquide était de 4:1. La technique d'exécution était la méthode classique déjà rapportée dans nos précédents travaux [5, 6] en appliquant dans tous les cas la mesure technique 1 décrite ci-dessus.

En pratique, les patients dont le contrôle EDC, effectué à la fin du traitement, montrait en coupe longitudinale ou transversale une occlusion incomplète de la lumière veineuse, même inférieure à 95 %, étaient retraités une ou plusieurs fois, dans un intervalle de 10 à 15 jours, même en l'absence de reflux veineux.

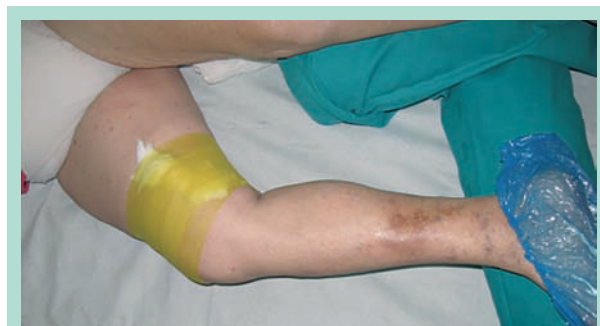La concentration du sclérosant était égale ou supérieure à la précédente.

À l'intérieur de ce groupe de patients a été préalablement sélectionné un sous-groupe de 24 patients chez lesquels l'examen EDC montrait la présence de gros nodules variqueux ou d'ectasies sacciformes ou anévrismales du tronc de la GVS ou de la PVS, avec un diamètre au moins 1,5 fois supérieur à celui mesuré en amont de l'ectasie.

Chez 8 patients, la dilatation intéressait directement le tronc de la GVS à la cuisse, dans 3 cas la PVS et, dans les 13 derniers cas, il s'agissait de nodules variqueux sur des veines de natures diverses (varices collatérales et récides postchirurgicales). Pour ces 24 patients, en complément de mesure technique 1, on a voulu tester la mesure technique 2.

On a donc pratiqué, juste avant d'injecter la MS, un bandage segmentaire dans la partie du membre intéressé avec une compression excentrique, le but était d'annuler la dilatation en rapprochant les parois et d'uniformiser le calibre (**Figure 1**).

Nous appliquons une compression de 10-15 mmHg ou 20-35 mmHg et contrôlons par l'EDC afin de ne pas provoquer une oblitération complète de ce segment veineux.



**FIGURE 1 : Compression d'une veine variqueuse superficielle.**

Le calibre moyen des troncs des GVS et PVS était de 7,3 mm et le calibre moyen des varices non saphènes ou des varices récidivées était de 5,2 mm.

Le calibre moyen des troncs saphènes dans le sous-groupe de 24 patients (groupe 2) qui présentaient une importante dilatation ou une ectasie avant le bandage était de 9,6 mm et après la compression de 6,8 mm.

Les diamètres après compression étaient similaires dans les deux groupes, sans différence significative.

## Résultats

96 parmi les 98 membres traités en adoptant les mesures techniques 1 et 2 lorsqu'elle était nécessaire ont pu être évalués avec un suivi de 3 à 24 mois. Le taux de succès était de 97,9 % (94/96). Nous avons retenu comme critères de succès ceux indiqués dans le consensus sur la sclérothérapie de Tegernsee (9) ; ils sont détaillés et discutés dans le chapitre suivant.

Les raisons pour lesquelles deux patients, classés C6, ne se sont pas présentés aux contrôles (perdus de vue) demeurent inconnues.

Dans le sous-groupe de 24 patients traités avec le bandage segmentaire présclérothérapie (mesure technique 2) on a observé ce que l'on espérait, à savoir une faible incidence de périphlébite (1 seul cas), et un faible nombre de thrombectomies (3 cas, 12,5 %).

Le nombre de périphlébites et celui des thrombectomies sont plus faibles que ceux que nous avons relevés dans nos précédentes études [5, 6].

La réduction du calibre des segments veineux ectasiques ou anévrismaux, induite par le bandage présclérothérapie, a permis d'obtenir, dans ce groupe de patients, malgré le plus grand calibre veineux moyen par rapport au groupe traité seulement avec la mesure 1, une réduction aussi bien du nombre total des séances de traitement nécessaires pour obtenir l'occlusion de la varice sans compression, que des volumes de mousse injectée (3,1 séances contre 3,5 et 9,5 mL de MS contre 11,4 mL).

Cependant, ces résultats ne sont pas statistiquement significatifs.

## Discussion

L'objectif principal d'un traitement avec MS de l'axe saphène est d'éliminer le reflux valvulaire par l'occlusion « au moins initiale » du vaisseau traité, en passant par un processus qui voit la formation d'une thrombose scléro-induite adhérente à la paroi, une infiltration de fibrinogène qui coagule grâce à la libération de fibrinopeptides au cours des 5 à 7 jours après l'injection, une dégradation de la fibrine, une chimiotaxie avec infiltration cellulaire à partir du tissu de soutien et une organisation de l'unité thrombus-paroi veineuse [7].

### L'aspect échographique que l'on souhaite obtenir lors des contrôles ECD après SM des axes saphènes, expression d'un total succès [9], peut être schématisé sous deux formes :

- Occlusion complète de la saphène qui se transforme en un cordonnet fibreux de petit calibre avec des parois hyperéchogènes très peu délimitées par rapport au tissu environnant avec absence totale de flux à l'intérieur lors du contrôle EDC (3 à 6 mois). Dans 50 % des cas, ce cordonnet n'est plus identifiable à l'examen EDC entre 6 mois et 1 an [8, 9, 10].
- Une réduction significative du calibre saphène qui est en grande partie obstruée par un matériel échogène légèrement compressible par la sonde. Sa consistance est élastique, les parois peu épaissies et hyperéchogènes. Fréquemment cette situation évolue entre trois et six mois vers une minime recanalisation de la lumière avec un calibre habituellement inférieur à 3 mm, avec un flux antérograde au EDC ou puissance, absolument incapable d'être à l'origine d'un reflux veineux ; dans certaines portions où l'altération endothéliale est moins marquée on peut parfois identifier de courts segments partiellement compressibles par la sonde mais d'un calibre réduit et par conséquent non significatif du point de vue hémodynamique et clinique [11].

Dans certains cas toutefois, lors du contrôle EDC réalisé entre 3 et 6 mois après le traitement, il arrive que l'on relève, surtout dans les saphènes de moyen et gros calibre (> 8 mm), que seul un court segment est véritablement obstrué par la thrombose scléro-induite, que le calibre saphène ne se soit que peu réduit ou même est resté inchangé, avec une occlusion incomplète ou partielle du tronc saphène à la cuisse sur un long segment, surtout à distance du point d'injection. La zone non occlue se situe habituellement à la moitié superficielle du vaisseau car la mousse a tendance à flotter après avoir perdu la capacité à se déplacer au sein de la colonne sanguine. Cette partie non occlue peut représenter 20 à 90 % de la veine ; il s'agit d'un échec ou d'un succès partiel [9].

Nous considérons que cette éventualité dépend essentiellement du vasospasme scléro-induit.

Les très bons résultats obtenus (98,1 % d'occlusion complète de la varice après 24 mois) nous amènent à penser que la mesure technique 1 appliquée sur la totalité du groupe de patients traités a été très utile pour obtenir une sclérose complète, et surtout durable, des veines traitées.

**Afin que le processus de fibrose endo-saphène s'amorce, expression d'un résultat certain et durable dans le temps, nous pensons que l'altération endothéliale doit être irréversible et étendue sur la majeure partie de la surface endothéliale.**



## La sclérothérapie à la mousse dans les varices des membres inférieurs : 2 notes de technique.

La présence d'un flux non stagnant à l'intérieur de la majeure partie du tronc saphène à la cuisse stimule l'angiogenèse endothéliale avec régénération de l'endothélium conduisant, à court ou moyen terme, à une récurrence avec recanalisation hémodynamiquement significative.

Notre conduite thérapeutique repose sur la conviction que le vasospasme défensif induit par la première injection empêche la SM d'agir sur la totalité de l'endothélium, laissant indemne ou presque, l'endothélium situé à l'intérieur des plis provoqués par la réduction transitoire du calibre veineux. La deuxième injection aurait comme but de combler ce déficit d'atteinte endothéliale favorisant ainsi l'évolution vers la fibrose.

Nous pouvons schématiser cette action de la façon suivante :

### 1<sup>re</sup> injection :

- Vasospasme défensif.
- Dommage endothélial partiel et réversible.

### 2<sup>e</sup> injection :

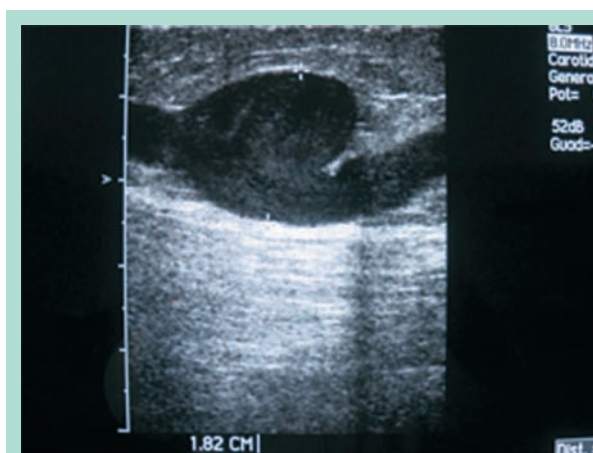- Petit calibre résiduel sans vasospasme.
- Dommage endothélial complet (360°) irréversible.
- Évolution en fibrose.

Le contrôle EDC effectué sur le patient immobile immédiatement après l'injection et dans les 2 ou 3 minutes qui suivent, nous permet de voir la façon dont progresse la mousse à l'intérieur de la veine.

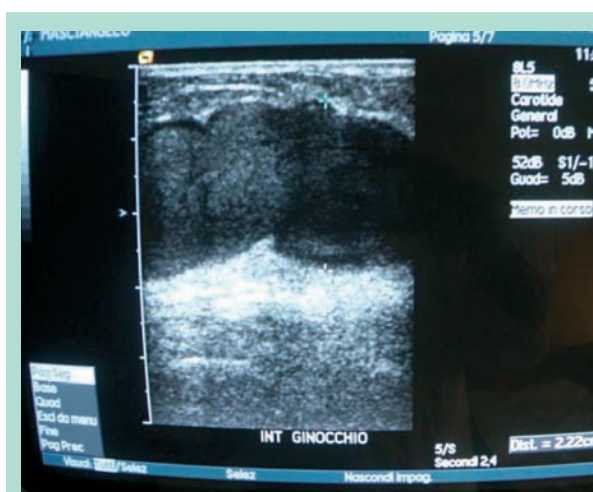
Il y a un effet « piston » dans les deux sens par rapport au point d'injection provoqué par le gradient de tension induit par le vasospasme qui, progressivement, s'étend aux segments veineux contigus en faisant progresser la mousse, laquelle à son tour induira un autre vasospasme et donc une nouvelle progression de la mousse et ainsi de suite (effet domino) jusqu'à ce que s'épuise la capacité sclérosante de la mousse.

On en déduit que le segment de veine qui sera intéressé de façon significative par le processus sclérosant n'est pas prévisible étant donné que sont imprévisibles toutes les variables jusqu'ici exposées, en premier lieu l'intensité et l'extension avec effet domino du vasospasme scléro-induit.

L'épuisement de la capacité sclérosante de la mousse est essentiellement due à la détérioration de la mousse et donc à son effet « piston » [12, 13, 14, 15]. Il est aussi prévisible que lorsque la mousse dans sa progression, par exemple le long de l'axe de la saphène, rencontre une veine de calibre majeur, comme la veine fémorale commune, son effet sclérosant chute brusquement, avec un effet de lavage.



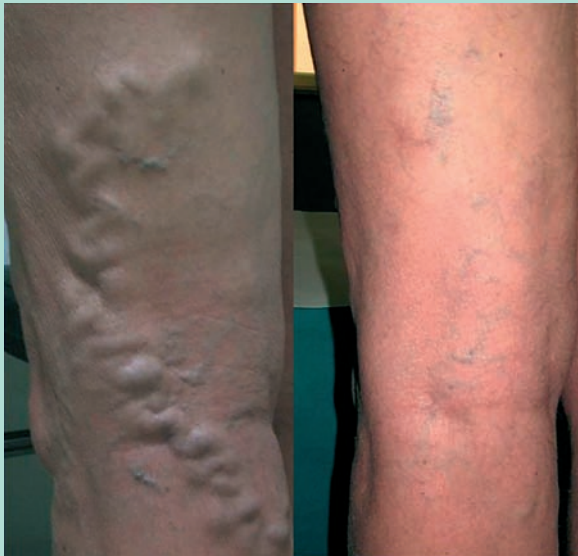
**FIGURE 2 :** Aspect échographique d'un anévrisme de la grande veine saphène.



**FIGURE 3 :** Aspect échographique d'une dilatation variqueuse.

Quand la mousse dans sa progression induite par le vasospasme rencontre une dilatation veineuse, par exemple dans le tronc de la saphène (**Figure 2**), ou une dilatation avec sinuosité comme dans le cas de nodules variqueux (**Figure 3**), se produisent d'importantes modifications dans la progression et l'efficacité de la SM, qui sont dues en partie à la chute de tension induite par la dilatation et en partie par les turbulences et les flux tourbillonnants que le flux sanguin, et donc la mousse, rencontrent à ces niveaux.

La chute subite de la tension et la présence de flux tourbillonnants empêchent la mousse de chasser complètement le sang dans ce segment de veine, créant un brassage entre sang et la mousse qui détermine un arrêt de l'effet domino décrit plus haut, avec comme conséquence la chute de la capacité sclérosante.



**FIGURE 4 :** Patient avec importante varice non saphène du membre inférieur avant et après le traitement.

La thrombose scléro-induite étant directement corrélée à l'intensité de l'altération endothéliale, il n'y aura plus la formation d'un thrombus scléro-induit adhérent à paroi pauvre en fibrine et riche en plaquettes comme après sclérose, mais il y aura la formation de caillots de sang ou de pseudo-thrombi avec piégeage hématique et stase à l'intérieur de la poche dilatée. Caillots, stase et piégeage hématique et plasmatique déterminent l'activation des facteurs de inflammation, qui se manifeste cliniquement par une tuméfaction rouge et douloureuse sur le trajet de la varice (périphlébite).

La réalisation de la mesure technique 2 avec compression, que nous avons adoptée sur 24 patients qui présentaient des dilatations ou des ectasies variqueuses importantes (**Figure 4**), a évité ou réduit la survenue des événements physiopathologiques indiqués ci-dessus avec le résultat d'une réduction significative des processus de périphlébite, la réduction du nombre de traitements et la réduction des volumes de SM nécessaires à l'occlusion de la varice.

## Conclusion

Le suivi court et le nombre limité de patients traités ne nous permettent certainement pas de tirer des conclusions définitives sur les deux mesures techniques que nous avons adoptées, mais le rationnel qui découle de l'expérience pratique qui nous a amenés à les utiliser, associé aux premiers résultats encourageants que nous avons obtenus, nous incitent à continuer avec l'espoir que le suivi à plus long terme confirme, au plan clinique, ce que nous avons jusqu'ici observé.

## Références

1. Stemmer R., Kopp C., Voglet P. Étude physique de l'injection sclérosante. *Phlebologie* 1969 ; 22 : 149-72.
2. Steinacher J., Kammerhuber F. Weg und Vrweildauer eines Kontrastmittels im oberflächlichen venensystem unter Bedingungen der vaicenverodung : eine studie zur technick der Varicenverodung. *Zschr. Haut-Geschl-Krkh.* 1968 ; 43 : 369-72.
3. Annoni F., Mascitelli A., Telleschi D. A new laterally b-fenestrated needle for sclerotherapy. *Int. Angiology* 2001 ; 20 (1) : 149-50.
4. Partsch H., Clark M., Bassez M., Benigni J.P., Becker F., Blazek V., Caprini J., Cornu-Thenard A., *et al.* Measurement of Lower Leg Compression In Vivo: Recommendations for the Performance of Measurements of Interface Pressure and Stiffness. *Dermatol. Surg.* 2006 ; 32 : 224-33.
5. Gallucci M., Allegra C. Ultrasound guided sclerotherapy with foam in the treatment of lower limb varicose veins: preliminary experiences (follow-up 3-18 months). *Acta Phlebologica* 2007 ; 8 (3) : 121-2.
6. Gallucci M., Antignani P.L., Allegra C. Foam sclerotherapy in lower limb varices: Technical remarks. *Acta Phlebologica* 2009 ; 10 (1) : 33-7.
7. Wuppermann Th. Mécanisme de la sclérose de varice. Exploration hémostatiques, isotopiques et histologiques. *Phlébologie* 1991 ; 44 (1) : 23-9.
8. Redondo P., Cabrera J. Microfoam Sclerotherapy. *Semin. Cutan. Surg.* 2005 ; 24 : 175-83.
9. Breu F.X., Guggenbichler S., Wollmann J.C. 2nd European Consensus Meeting on Foam Sclerotherapy 2006, Tegernsee, Germany. *VASA* 2008 ; 5/71 : 2-30.
10. Cavezzi A. Comparison of 1% and 3% polidocanol foam in ultrasound Guided Sclerotherapy of the Great saphenous vein: A Randomized Double-blind Trial with 2 Year-follow-up "The 3/1 Study". *Eur. J. Vasc. Endovasc. Surg.* 2007 ; 34 (6) : 730-1.
11. Tessari L., Cavezzi A., Frullini A. Preliminary experience with new sclerosing foam in the treatment of varicose veins. *Derm. Surg.* 2001 ; 27 (1) : 58-60.
12. Frullini A. cap. 7 en Mariani F., Mancini S. Torino : Minerva Medica Ed. ; 2006.
13. Sica M. Sclérothérapie échoguidée par micromousse de Trombovar à 1 % et cathéter endoveineux court : Résultats. *Phlébologie* 2005 ; 58 : 161-4.
14. Sica M. Sclérothérapie échoguidée par micromousse des gros troncs saphéniens. *Phlébologie* 2008 ; 61 : 86-8.
15. Guex J.J., Allaert F.A., Gillet J.L., Chleir F. Immediate and midterm complications of sclerotherapy: report of a prospective multicenter registry of 12,173 sclerotherapy sessions. *Dermatol. Surg.* 2005 ; 31 : 123-8.