

Il existe également des compartiments pour les troncs collecteurs du système veineux superficiel du membre supérieur !

There are also compartments for the collector trunks of the superficial venous system of the upper limb!

Lemasle Ph., Baud J.M.

Résumé

Il existe une grande analogie dans l'organisation des veines des membres inférieurs et supérieurs.

Objectif : Rechercher la présence de compartiment pour les troncs collecteurs veineux superficiels du bras.

Population et méthode : Étude prospective avec inclusion consécutive de 10 patients, quelque soit le motif de consultation, sans critère d'exclusion.

Examen systématique et bilatéral des troncs collecteurs veineux superficiels des bras, soit 20 veines céphaliques et 20 veines basiliques.

Les critères diagnostiques étaient la présence d'un compartiment veineux et la situation des veines étudiées par rapport à ces compartiments.

Résultats : Les 40 veines étudiées étaient toujours présentes, en situation anatomique habituelle, et toujours situées dans un compartiment.

Conclusion : Les troncs collecteurs veineux du bras sont systématiquement situés dans un compartiment comparable à celui des veines saphènes.

Par analogie, il faudrait caractériser le système veineux du membre supérieur en trois niveaux : profond, intermédiaire et superficiel.

Mots-clés : *compartiments veineux du membre supérieur, anatomie veineuse.*

Summary

There is considerable similarity between the venous systems of the lower and upper limbs.

Objective: *To search for compartments for the collector trunks of the superficial veins of the arm.*

Population and methods: *A prospective study with the consecutive inclusion of 10 patients, whatever the reason for the consultation. There were no exclusion criteria.*

Systematic bilateral examination of 20 cephalic veins and 20 basilic veins.

The diagnostic criteria were the presence of a venous compartment and the position of the veins studied with regard to the compartments.

Results: *The 40 veins studied were always present, in their usual anatomical position, and always within a compartment.*

Conclusion: *The venous collector trunks of the arm were systematically sited within a compartment similar to that for saphenous veins.*

By analogy, it is necessary to characterise the venous system of the upper limb in three levels: deep, intermediate and superficial.

Keywords: *venous compartments of the upper limb, venous anatomy.*

Introduction

En 2001, une conférence de consensus, organisée par l'Union Internationale de Phlébologie [1], entérinait, au niveau des membres inférieurs, la notion de compartiment saphène, qui était proposée depuis 1996 par plusieurs auteurs [2, 3].

Ce compartiment devenait alors le principal critère diagnostique pour distinguer, au niveau du réseau veineux superficiel, les troncs collecteurs (les saphènes et leurs prolongements) qui sont intracompartimentaux, des collatérales, par définition sus-compartimentales.

Dans son organisation générale, l'anatomie veineuse du membre supérieur est comparable à celle du membre inférieur.

Il existe un réseau profond sous-aponévrotique et un réseau superficiel sus-aponévrotique.

Ces 2 réseaux communiquent entre eux par un système de perforantes.

Au niveau du bras, le réseau veineux superficiel s'organise autour de 2 troncs collecteurs : la veine céphalique et la veine basilique (**Figure 1**).

- La veine céphalique suit le bord externe du biceps, reste sus-aponévrotique jusqu'au 1/3 supérieur du bras puis franchit l'aponévrose musculaire au niveau de l'extrémité inférieure du sillon delto-pectoral. Elle chemine alors dans ce sillon pour rejoindre la veine axillaire juste au-dessous la clavicule, en formant classiquement une crosse.
- La veine basilique suit le bord interne du biceps, perfore l'aponévrose habituellement au 1/3 moyen du bras. Elle a ensuite un trajet sous-aponévrotique, plus ou moins long, parallèle à la veine brachiale, avant de la rejoindre. Elle peut se prolonger jusqu'à la veine axillaire.

Face à ces analogies anatomiques, le but de ce travail était de déterminer si ces troncs collecteurs veineux superficiels du bras sont également situés dans un compartiment.

Méthodologie

Nous avons examiné, de façon prospective et consécutive, les veines superficielles des bras chez 10 patients, quel que soit leur motif de consultation vasculaire, et la localisation de leur symptôme.

Il n'y avait aucun critère d'exclusion.

L'examen a toujours été bilatéral, sur un patient en décubitus ou en position assise.

Les veines céphaliques et basiliques ont été suivies systématiquement de leur origine, à partir du pli du coude jusqu'à leur terminaison dans leur veine de drainage respective.

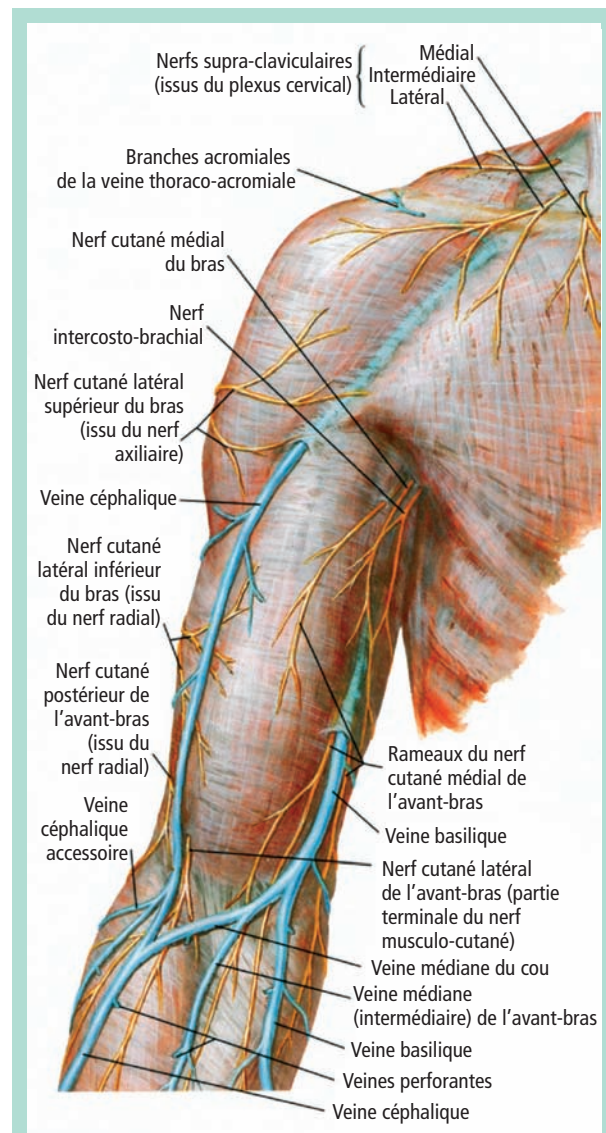


FIGURE 1 : La veine céphalique franchit l'aponévrose musculaire à l'extrémité inférieure du sillon delto-pectoral. La veine basilique la franchit au tiers moyen du bras. Reproduction planche 482, Atlas d'anatomie humaine, Netter, 3^e édition.

L'étude échographique était faite avec un appareil Aloka alpha 10, avec une sonde linéaire de 5-13 MHz.

Il a porté sur :

- la recherche d'un compartiment délimité par 2 fascias fibreux ;
- et la situation, par rapport à cet éventuel compartiment, des veines céphaliques et basiliques dans leur trajet sus-aponévrotique.

Il existe également des compartiments pour les troncs collecteurs du système veineux superficiel du membre supérieur !

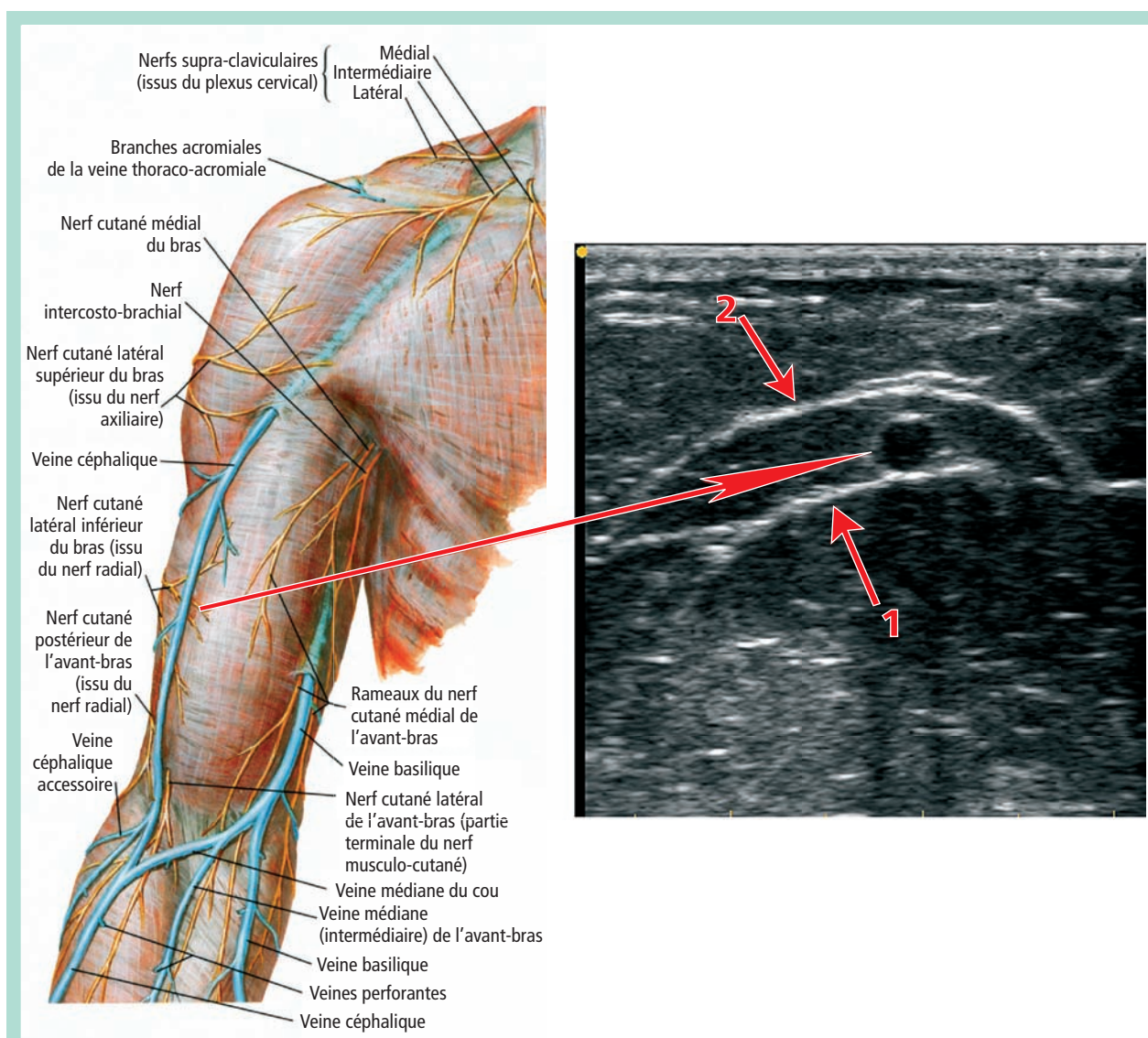


FIGURE 2 : Aspect de compartiment au niveau de la veine céphalique formé par : (1) un fascia profond qui correspond à l'aponévrose du muscle sous-jacent ; (2) un fascia superficiel.

Résultats

Au niveau de chacun des 20 membres supérieurs étudiés, les veines céphaliques et basiliques étaient toujours présentes, en situation anatomique classique.

La veine céphalique a un long trajet sus-aponévrotique, qui correspond environ aux 2/3 inférieurs du bras.

Le trajet sus-aponévrotique de la veine basilique est beaucoup plus court, variable, mais il correspond habituellement au 1/3 inférieur du bras.

Sur tout leur trajet sus-aponévrotique, les 20 veines céphaliques (**Figure 2**) et les 20 veines basiliques (**Figure 3**) étudiées se situaient systématiquement dans un compartiment.

Discussion

Il n'a pas été noté d'hypoplasie ou d'agénésie des veines céphaliques ou basilique ou au contraire de dédoublement, comme on peut le rencontrer au niveau des membres inférieurs, pour les veines saphènes.

Il est cependant possible que de telles anomalies puissent exister, mais n'aient pas été rencontrées dans le petit effectif de cette étude.

La donnée principale est qu'il existe des compartiments veineux au niveau des bras, et que les veines céphaliques et basiliques étaient toujours situées dans ce compartiment.

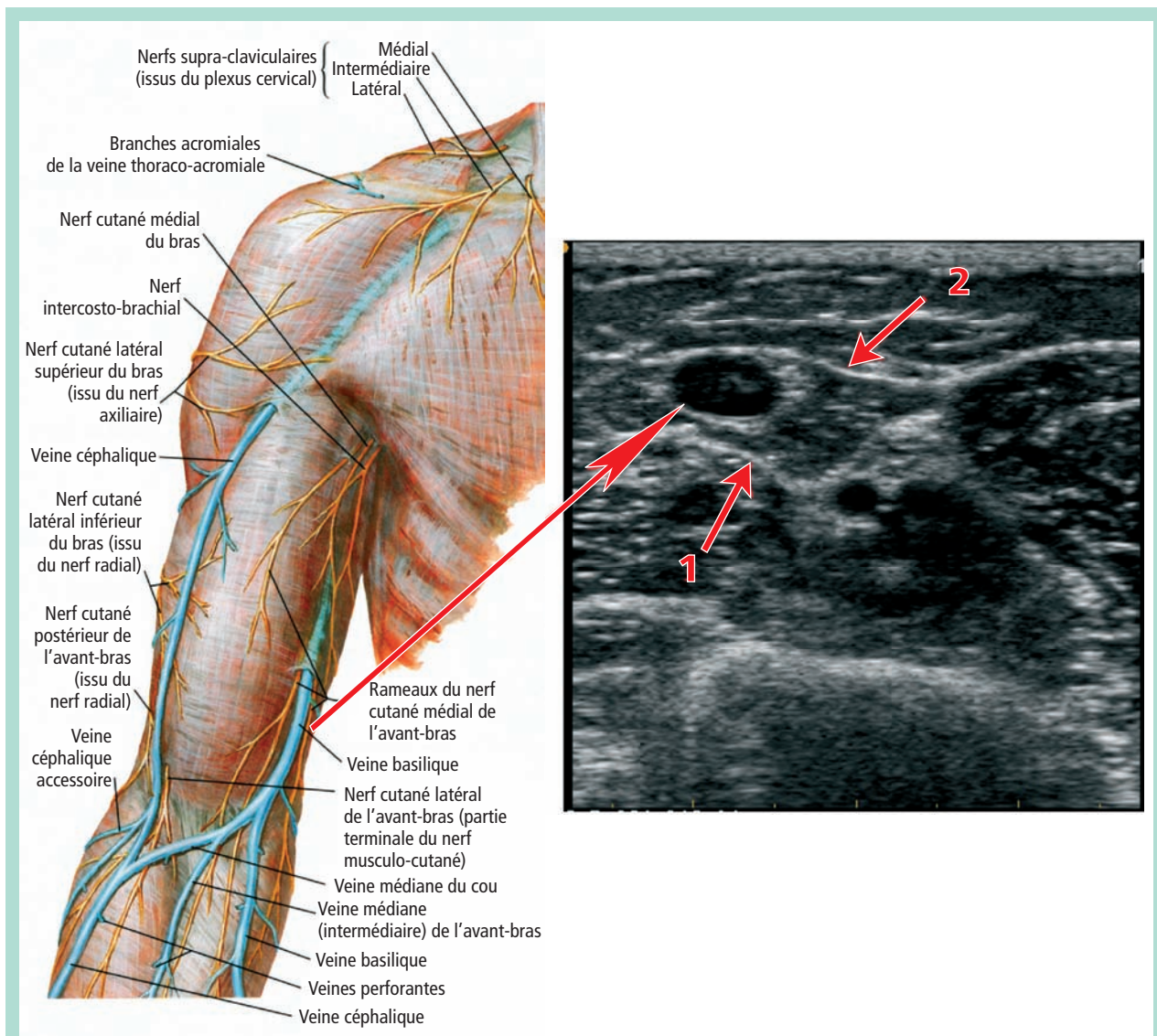


FIGURE 3 : Aspect de compartiment au niveau de la veine basilique : (1) fascia profond ; (2) fascia superficiel.

En coupe transversale, ce signe se traduit par le signe de l'œil [4] (Figure 4).

Par analogie aux veines saphènes, il deviendrait le principal critère d'identification de ces veines, avec son corollaire immédiat : toute veine située hors d'un compartiment ne pourrait pas être une veine céphalique ou une veine basilique.

Ce compartiment est comparable à celui décrit pour les veines saphènes. Il est délimité en profondeur par l'aponévrose musculaire du ou des muscles sous-jacents.

L'aspect échographique du fascia superficiel est différent selon la veine considérée :

- Pour la **veine céphalique**, le fascia superficiel se traduit par une lame hyper-échogène, qui sépare le tissu sous-cutané en 2 parties, superficielle et profonde.

Cet aspect est tout à fait comparable à celui du fascia saphène des compartiments de la grande veine saphène et de la moitié inférieure de la petite veine saphène (Figure 5).

Or le fascia superficiel de ces compartiments est la lame fibreuse du tissu sous-cutané [5].

Les lames conjonctives de l'hypoderme du bras peuvent donc, comme au niveau du membre inférieur, s'entrelacer pour former une lame fibreuse continue.

Au niveau des membres inférieurs, pour C. Gillot, l'épaississement de la lame fibreuse en regard des axes saphènes serait dû à une densification du tissu conjonctif, en réaction aux variations de calibre des troncs veineux en fonction des conditions hémodynamiques.

Il existe également des compartiments pour les troncs collecteurs du système veineux superficiel du membre supérieur !

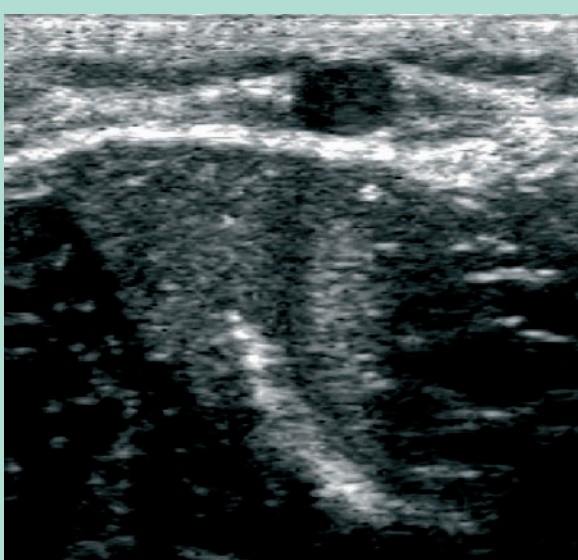


FIGURE 4 : Signe de l'œil au niveau de la veine céphalique.

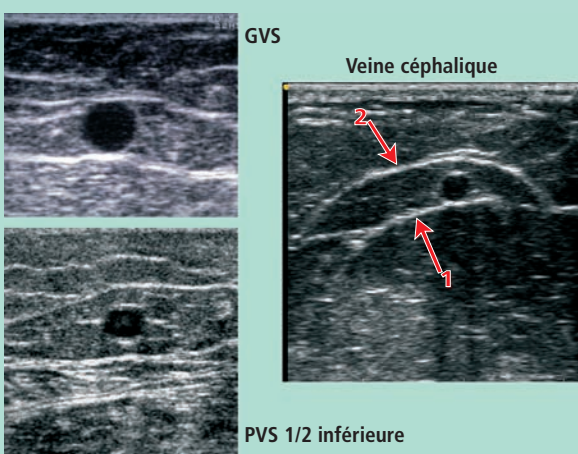


FIGURE 5 : Comparaison entre le fascia superficiel du compartiment de la veine céphalique et celui des compartiments de la grande veine saphène (GVS) et de la moitié inférieure de la petite veine saphène (PVS). Dans les 3 cas, il s'agit d'une lame fibreuse du tissu sous-cutané (2) ; (1) correspond toujours au fascia musculaire.

Cette hypothèse reste valable au niveau des membres supérieurs, même si les pressions hydrostatiques, du fait de la hauteur de la colonne, sont moindres.

- La **veine basilique** est située dans le sillon formé par le biceps en avant et le triceps en arrière (Figure 6).

La traduction échographique du fascia superficiel qui la recouvre est toujours une lame hyper-échogène, mais, plutôt que de séparer le tissu sous-cutané en 2 parties, elle a tendance à border le corps charnu des muscles sous-jacents, biceps et triceps.

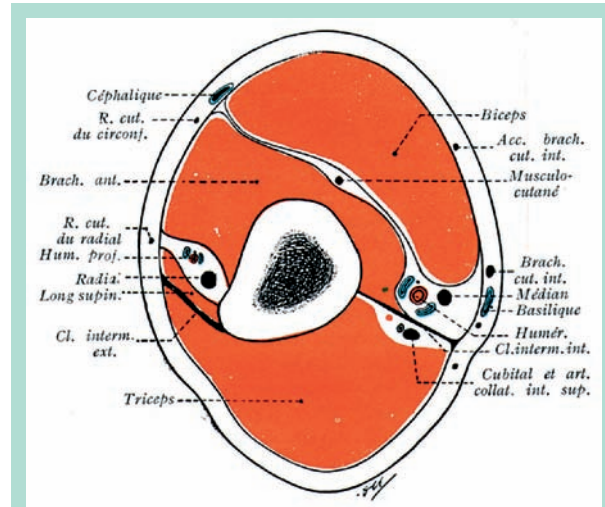


FIGURE 6 : La veine basilique est située dans le sillon formé par le biceps en avant et le triceps en arrière. Reproduction fig. 22, p. 166, tome 3 de l'Atlas d'anatomie, Rouvière.

Cet aspect rappelle celui du fascia saphène qui recouvre la moitié supérieure de la petite veine saphène (Figure 7).

Or dans ce cas, le fascia saphène n'est pas embryologiquement et anatomiquement une lame fibreuse du tissu sous-cutané, mais un véritable dédoublement aponévrotique [5].

Autrement dit, l'aspect échographique du fascia superficiel de la veine basilique évoque plutôt un dédoublement aponévrotique, qu'une lame fibreuse.

Cette constatation échographique n'était pas prévue et ce travail n'en apporte pas la confirmation anatomique et histologique.

Ces constatations anatomo-échographiques ont *a priori* peu d'incidences pratiques, si ce n'est sur le plan sémantique.

Au niveau des membres inférieurs, la nouvelle nomenclature anatomique et les recommandations des experts préconisent de distinguer 3 réseaux veineux :

- un système veineux profond situé sous le fascia musculaire ;
- un système intermédiaire ou interfascial ;
- et un réseau superficiel situé au-dessus du fascia saphène.

Par analogie et soucis d'uniformisation des dénominations, suite aux constatations échographiques de cette étude, il serait cohérent d'utiliser la même sectorisation en 3 niveaux, pour le système veineux du membre supérieur.

À ceci près que cette étude n'a fait la preuve de l'existence des compartiments qu'au niveau du bras. Il reste à prouver leur existence au niveau des veines basilique et céphalique de l'avant-bras.

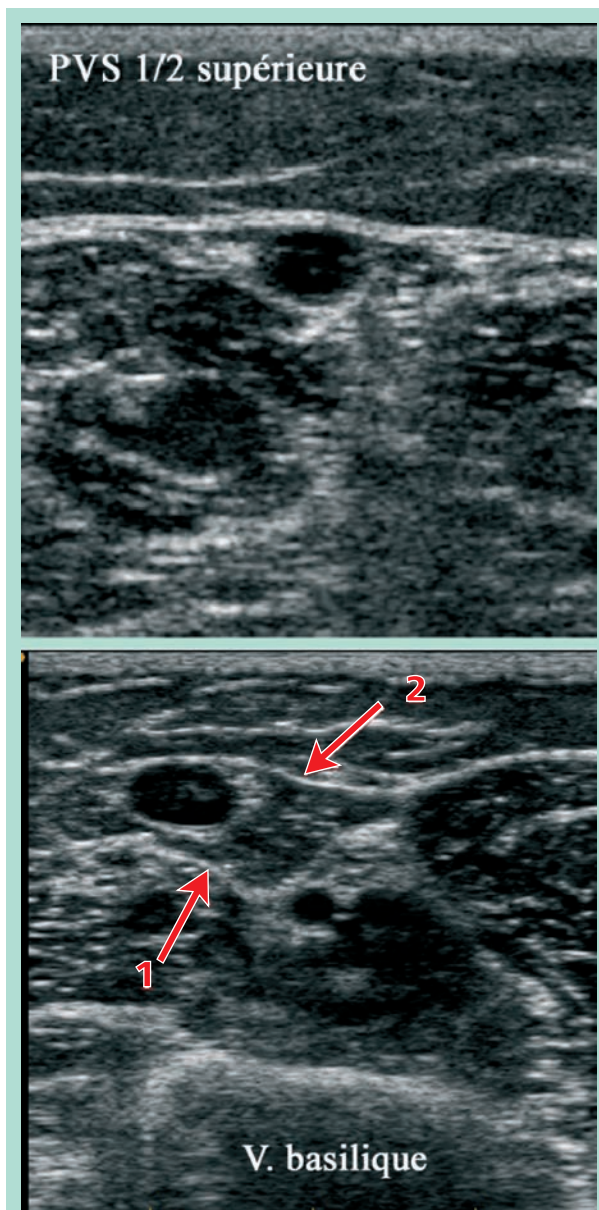


FIGURE 7 : Comparaison entre le fascia superficiel du compartiment de la veine basilique et celui du compartiment de la moitié supérieure de la petite veine saphène (PVS). Dans les deux cas, ce fascia borde les corps charnus des muscles sous-jacents (2) ; (1) correspond toujours au fascia musculaire.

La caractérisation échographique des veines du membre supérieur est peu étudiée.

D'autres études pourraient compenser les limites de notre travail :

- le faible effectif qui ne permet pas de conclure sur certaines variations anatomiques possibles, telles que les hypo- ou agénésies des troncs collecteurs, leur dédoublement, des segments suspendus sus-fascial... ;
- la non recherche de compartiment des troncs collecteurs de l'avant-bras.

Conclusion

Les troncs collecteurs du système veineux superficiel du bras sont systématiquement situés dans un compartiment comparable à celui des veines saphènes.

D'après l'aspect échographique, la nature du fascia superficiel pourrait varier selon la veine considérée : lame fibreuse pour la veine céphalique et dédoublement aponévrotique pour la veine basilique.

Il faudrait, par souci d'uniformisation, caractériser le système veineux du membre supérieur en trois niveaux : profond, intermédiaire ou interfascial et superficiel.

Références

1. Caggiati A., Bergman J.J., Gloviczki P., *et al.* Nomenclature of the veins of the lower limbs: an international interdisciplinary consensus statement. *J. Vasc. Surg.* 2002 ; 36, 2 : 416-22.
2. Lemasle P., Uhl J.F., Lefebvre-Vilardebo M., Baud J.M. Proposition d'une définition échographique de la grande saphène et des saphènes accessoires à l'étage crural. *Phlébologie* 1996 ; 49, 3 : 279-86.
3. Caggiati A., Ricci S. The great saphenous vein compartment. *Phlebology* 1997 ; 12 : 106-11.
4. Bailly M. Cartographie CHIVA. In : Éditions Techniques Encyclopédie Médico-chirurgicale. 1995. Paris 43-161-B, 1-4.
5. Lemasle P., Uhl J.F., Gillot Cl., Lefebvre-Vilardebo M., Vin F., Baud J.M. Mise au point sur les compartiments saphéniens. *Phlébologie* 2005 ; 58, 2 : 203-7.