



## Les malformations vasculaires veineuses.

### Vascular venous malformations.

Seinturier C.

#### Résumé

Les malformations vasculaires veineuses (MVV), anciennement appelées angiomes ou angiodyplasies veineuses, sont les plus fréquentes des malformations vasculaires (2/3 des cas).

Elles sont présentes dès l'enfance et se manifestent par une gêne fonctionnelle, esthétique ou des manifestations douloureuses aiguës lors des complications thrombotiques.

Elles sont ubiquitaires et touchent le plus fréquemment la sphère cervico-faciale (50 % des cas), les membres (37 %) et le tronc dans 13 % des cas.

Leur gravité et leur retentissement va de la simple gêne esthétique à la mise en jeu du pronostic vital.

Le diagnostic des formes superficielles repose sur l'examen clinique qui retrouve une masse souple, dépressible, bleutée et sur l'écho-Doppler qui analyse la malformation et le réseau veineux adjacent.

L'extension en profondeur est appréciée par l'IRM.

Les MVV sont le plus souvent isolées et sporadiques, le syndrome de Klippel Trenaunay en est la forme syndromique la plus fréquente. La connaissance de ces pathologies rares permet aux médecins vasculaires d'assurer le diagnostic, le suivi, de mettre en place une thérapeutique et de participer à part entière aux conseils multidisciplinaires de prise en charge.

Cet article traitera essentiellement des MVV superficielles qui sont vues par le médecin vasculaire.

**Mots-clés :** malformation vasculaire veineuse, écho-Doppler, syndrome de Klippel Trenaunay, comité de concertation.

#### Summary

Vascular venous malformations (VVM) previously called angiomas or venous angiodyplasia are most frequently vascular malformations (2/3 of cases).

They are present from early childhood and manifest themselves as functional or aesthetic impairment, and acute pain in the case of thrombotic complications.

They are ubiquitous and most frequently affect the cervico-facial region (50% of cases), the limbs (37%) and the trunk in 13% of cases.

Their severity and impact ranges from aesthetic impairment to a life-threatening condition.

Diagnosis of the superficial forms is made on the clinical examination, which reveals a soft, compressible, bluish mass, and on Doppler ultrasonography, which is used to analyse the malformation and the adjacent venous bed.

The extent and depth is assessed by MRI.

VVM are more often than not isolated and sporadic; Klippel Trenaunay syndrome is the most frequent syndromic form. The understanding of these rare pathologies has allowed doctors to diagnose the disease, ensure the follow-up and implement therapies, and to take part in multidisciplinary management committees.

This article will essentially deal with superficial VVM, which are often seen by the specialist in vascular medicine.

**Keywords:** vascular venous malformation, Doppler US, Klippel Trenaunay syndrome, multidisciplinary committee.

## Introduction

Les malformations vasculaires veineuses (MVV) appartiennent au groupe des malformations vasculaires qui sont une pathologie rare (0,3 à 0,5 % de la population). Parmi ces malformations, les MVV sont les plus fréquentes (2/3 des cas). Il est important que les médecins vasculaires connaissent bien cette pathologie pour en assurer le diagnostic, le suivi, mettre en place une thérapeutique et participer à part entière aux conseils multidisciplinaires de prise en charge. Cet article traitera essentiellement des MVV superficielles qui sont vues par le médecin vasculaire.

## Nosologie

Les malformations vasculaires veineuses sont également appelées angiodyplasies veineuses ou angiomes veineux.

La classification ISSVA de 1996 [1] a permis de différencier de manière schématique et claire les malformations vasculaires des tumeurs vasculaires (**Tableau 1**) et les malformations vasculaires veineuses qui appartiennent au groupe des malformations à flux lent [2]. Elles peuvent être isolées ou associées à une composante lymphatique ou capillaire dans le sous-groupe des malformations à flux lent combinées.

Quelques formes syndromiques particulières doivent être particulièrement bien connues du médecin vasculaire tel le syndrome de Klippel Trenaunay (SKT). De leur connaissance découle en effet une prise en charge adaptée.

## Physiopathologie

Les malformations veineuses sont issues de troubles de la vasculogenèse survenant au cours de l'embryogenèse (7-8<sup>e</sup> semaine d'aménorrhée). Elles sont formées de veines dysplasiques déficientes en cellules musculaires lisses.

Les malformations veineuses nodulaires sont par contre délimitées par des cloisons fibreuses contenant des cellules musculaires lisses.

Les malformations glomuveineuses contiennent des cellules glomiques dérivées des cellules musculaires lisses dans la média de certains vaisseaux [3]. La plupart des malformations veineuses sont de survenue sporadique, certaines ont une composante génétique (2 % des cas).

Les MVV mucocutanées et les malformations glomuveineuses sont familiales avec une transmission autosomique dominante.

## Localisations et symptomatologie

Les malformations veineuses sont présentes dès l'enfance, longtemps méconnues, grandissent avec l'enfant, apparaissent souvent cliniquement à la puberté et ne régressent jamais spontanément.

La symptomatologie est exacerbée par les traumatismes, les modifications hormonales et les complications thrombotiques qui peuvent attirer l'attention sur une MVV passée inaperçue. L'âge d'arrivée à la consultation dépendra ainsi de la localisation (retentissement esthétique et fonctionnel), de la présence ou non de complications.

Elles sont ubiquitaires et touchent le plus fréquemment la sphère cervico-faciale (50 % des cas), les membres (37 %) et le tronc dans 13 % des cas. Elles peuvent être superficielles ou profondes. Elles sont le plus fréquemment uniques.

Les formes superficielles sont celles vues en cabinet du médecin vasculaire et sont alors cutanées ou sous-cutanées, essentiellement situées au niveau de la face (**Figure 1**) ou des membres (**Figure 2**).

Cependant l'association d'une localisation superficielle (qui constitue le point d'appel clinique) et d'une extension en profondeur est fréquente et imposera assez souvent des explorations morphologiques supplémentaires.

Les formes faciales peuvent entraîner des asymétries ou déformations faciales et par leur extension fréquente en profondeur des troubles orthodontiques, des saignements nasopharyngés, des troubles de la déglutition [4].

Les formes palpébrales s'accompagnent de localisations orbitaires responsables d'exophtalmie.

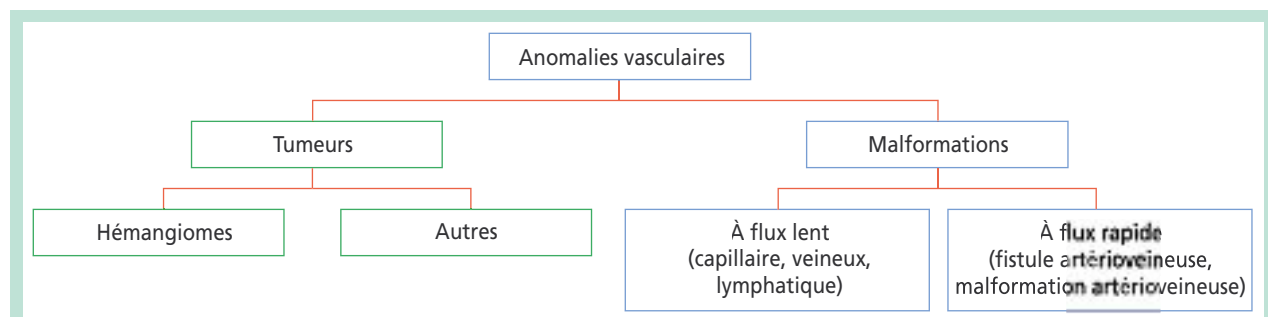
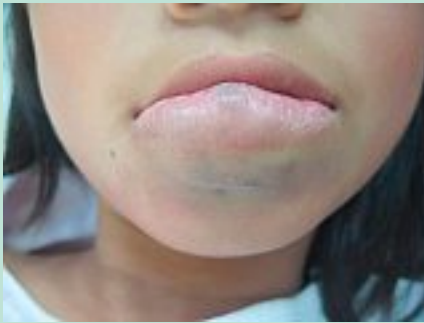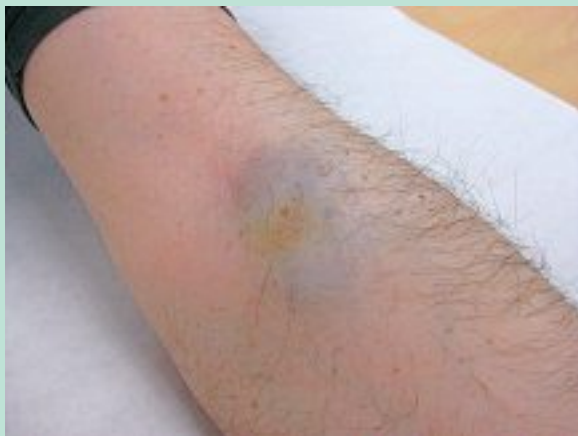


TABLEAU 1 : Classification des anomalies vasculaires de l'ISSVA 1996 [1].

## Les malformations vasculaires veineuses.



**FIGURE 1 :** Malformation veineuse labiale inférieure.



**FIGURE 2 :** Malformation veineuse de l'avant-bras.

**Les formes digestives** entraînent des douleurs abdominales, des hémorragies digestives.

Les MVV des membres sont fréquemment associées à des atteintes osseuses responsables de déformations articulaires responsables d'hémarthroses, d'ostéolyses, d'hypo- ou d'hypertrophie osseuse, ou d'amyotrophie.

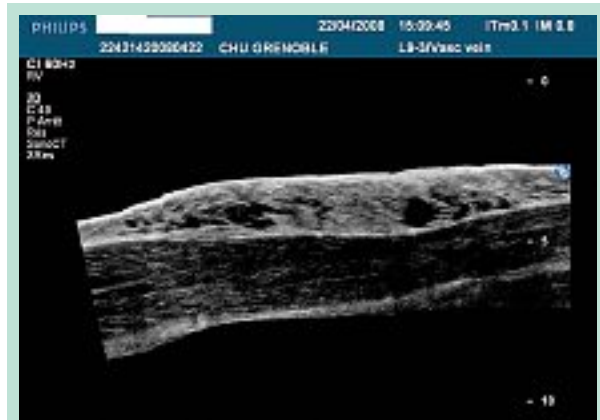
Enfin **les atteintes vulvaires et péniennes** sont rares mais peuvent, surtout pour les premières qui sont soumises aux influences hormonales, être responsables de dyspareunie.

### Diagnostic

Il sera essentiellement question des formes superficielles vues en cabinet du médecin vasculaire.

Le premier temps est anamnestique et cherche à recueillir la présence d'antécédents familiaux, l'âge de révélation, la cinétique de croissance (photos antérieures), et le retentissement fonctionnel.

L'examen clinique retrouve une masse souple, bleutée ou pourpre, froide avec une variation de volume lors des changements de position, des manœuvres inspiratoires.



**FIGURE 3 :** Malformation veineuse de l'avant-bras en mode écho-Doppler B panorama.

Il n'y a pas de thrill, pas de souffle à l'auscultation, pas de flux spontané au Doppler continu. Il faut s'efforcer d'apprécier le volume, prendre des photos après avoir recueilli l'accord du sujet. Le diagnostic clinique des formes sous cutanées est plus difficile avec perte du caractère colorimétrique, moins bonne appréciation du volume.

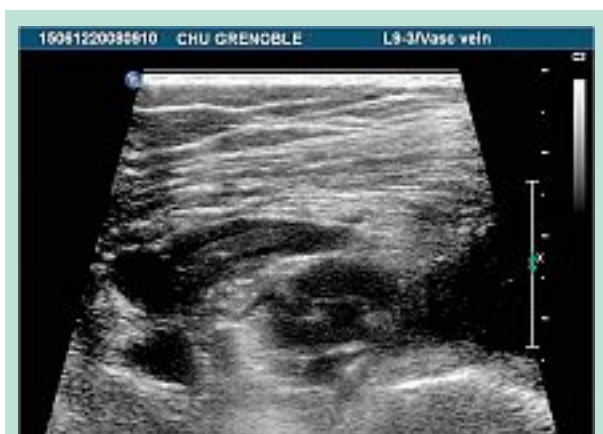**Dans les formes les plus caractéristiques, le diagnostic est fait avant le temps échographique mais dans la majorité des cas, le diagnostic clinique va être conforté par l'examen écho-Doppler.**

Une sonde barrette est utilisée de haute fréquence (12-14 MHz) au mieux utilisée avec une poche à gel afin d'éviter la compression par la sonde de la MVV.

Les modes logiciels panorama disponibles sur la plupart des échographes récents sont aussi d'une bonne aide pour mesurer et réaliser une imagerie en continuité des lésions (**Figure 3**).

L'examen est réalisé en deux temps : le premier temps est consacré à l'analyse de la malformation qui apparaît comme une formation hypoéchogène, souvent mal limitée constituée de l'association de logettes hypoéchogènes ou lacs veineux et de veines atypiques, formation dépressible sous la sonde qu'il faut s'efforcer de mesurer dans ses différents axes. Il peut être mis en évidence à l'intérieur de cette MV des thrombi isoéchogènes (**Figure 4**) ou hyperéchogènes témoins de phlébolithes séquellaires de poussées thrombotiques anciennes. Il n'existe pas de flux spontané en écho Doppler pulsé ni couleur ni énergie.

*L'analyse de la malformation étant effectuée, il faut ensuite s'efforcer de mettre en évidence les connexions avec le réseau veineux superficiel adjacent et le réseau veineux profond. Il faut de même essayer de déterminer si la malformation est cloisonnée, limitée ou si elle est infiltrative et qu'elle s'étend dans les structures osseuses et musculaires.*



**FIGURE 4 :** Thrombus iso-échogène à l'intérieur d'une malformation veineuse de la cuisse.

De manière parallèle, il faut rechercher dans la zone géographique de la malformation des anomalies du réseau veineux profond et superficiel: agénésie du réseau veineux profond, hypoplasie, atrésie, séquelles thrombotiques, reflux profonds et superficiel, veines variqueuses.

Ceci est le gage d'une prise en charge thérapeutique adéquate, complète et une protection contre la iatrogénie.

**Une imagerie complémentaire n'est pas toujours nécessaire.**

Dans la plupart des cas, l'examen clinique associé à l'écho Doppler a fait le diagnostic et une imagerie complémentaire n'a de sens que dans un bilan pré thérapeutique chirurgical ou endovasculaire et en cas de retentissement fonctionnel important.

*Une petite malformation limitée bien supportée n'impose pas d'imagerie complémentaire.* À l'inverse, la nécessité de connaître les rapports anatomiques précis, l'extension aux structures osseuses et musculaires impose la réalisation d'une IRM de préférence à un scanner.

L'association à une injection intraveineuse permet de réaliser une cartographie complète du réseau veineux superficiel et profond et d'étudier les rapports de ces réseaux avec la malformation.

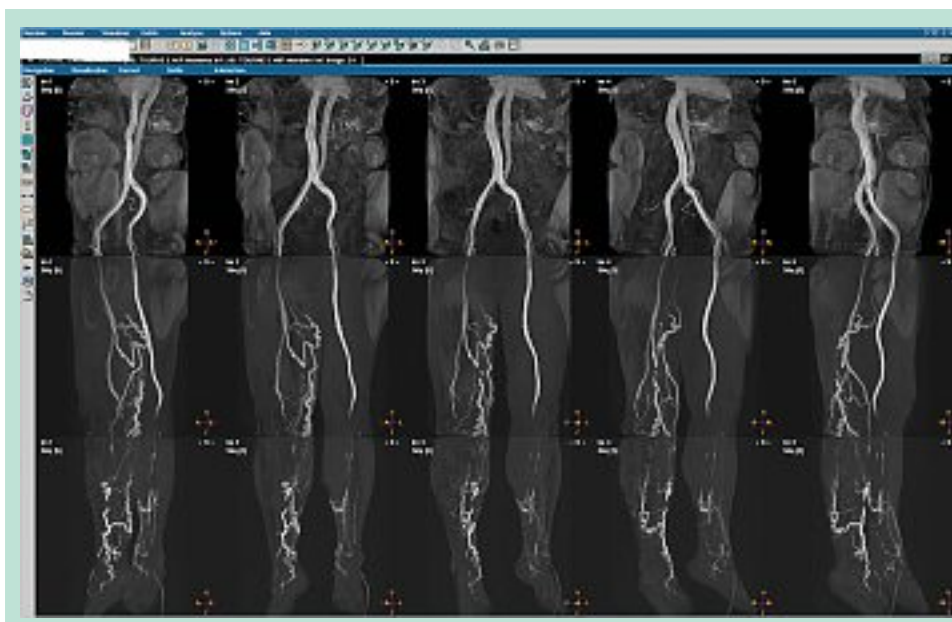
**La meilleure technique d'exploration est probablement l'IRM en séquence d'effacement des graisses (T2 fat sat) (Figure 5).**

### Diagnostic différentiel

La question de la difficulté diagnostique et du diagnostic différentiel sera essentiellement le cas des formes profondes ou sous cutanées avec perte de certains caractères séméiologiques évocateurs.

**Les deux diagnostics différentiels seront essentiellement une tumeur vasculaire (l'hémangiome) et les malformations lymphatiques.** *Un hémangiome profond* peut se révéler sous forme d'une tuméfaction de caractère douloureux apparaissant relativement tardivement dans la vie. Il s'agit en général d'une masse échogène, tissulaire, vascularisée avec des flux artériels résistifs de vitesses élevées et d'indice de résistance élevé et des flux veineux de drainage (**Tableau 2**).

**Le diagnostic différentiel avec une masse tumorale** peut être délicat, l'imagerie complémentaire est alors en général nécessaire et parfois seule l'exploration chirurgicale permettra le diagnostic.



**FIGURE 5 :** Cartographie veineuse en angio-IRM (Syndrome de Klippel Trenaunay).

Les malformations vasculaires veineuses.

	Hémangiome	Malformation veineuse	Lymphangiome	Malformation artérioveineuse
Tissus	Solide	Veineux ± limité	Macro/microkystes	
Vitesses systoliques	Élevées	–	Flux artéri et veineux interseptaux	Élevées
Indice de résistance	Élevé	–		Bas

**TABLEAU 2 :** Caractéristiques écho-Doppler des anomalies vasculaires.

Un diagnostic différentiel plus fin est celui d'une malformation lymphatique qui se présente également comme une structure liquidienne, trans-sonore, arrondie, polylobée, peu dépressible, ferme sous la sonde (**Figure 6**).

Il n'existe pas de coloration bleutée, pas de modification positionnelle ni lors des manœuvres respiratoires. L'association à une composante tissulaire est possible. Il n'y a pas de flux enregistrables en Doppler.

**Formes particulières**

Il existe de très nombreuses formes syndromiques mais certaines ne concernent qu'un nombre limité de patients. Je me limiterai aux plus fréquentes.

Le lecteur intéressé pourra se reporter à l'excellente revue parue dans le *J. Am. Acad. Dermatol.* pour une description plus détaillée [5].

**Le syndrome de Klippel Trenaunay (SKT)**

Il s'agit d'une forme combinée associant malformation veineuse, lymphatique et cutanée (capillaire) touchant le plus fréquemment les membres inférieurs de manière unilatérale. Il existe une hypertrophie de membre dans 2/3 des cas, des varices ou malformations veineuses dans 72 % et presque constamment un angiome plan (98 % des cas) [5, 6].

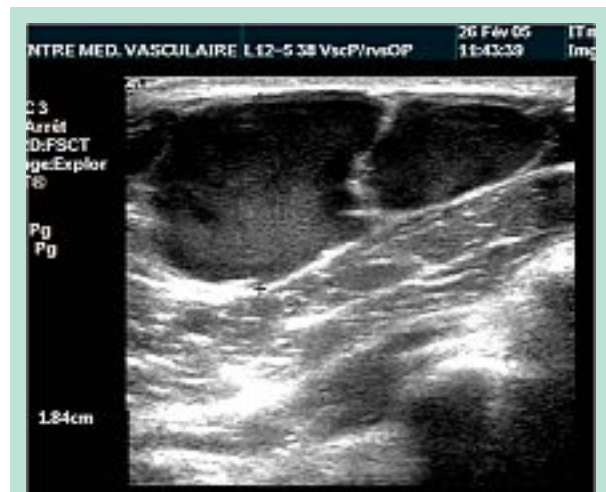Les anomalies veineuses les plus fréquentes sont des varices.

Il existe également des anomalies du réseau veineux profond à type d'agénésie, d'hypoplasie, d'incompétence valvulaire ou d'anévrisme.

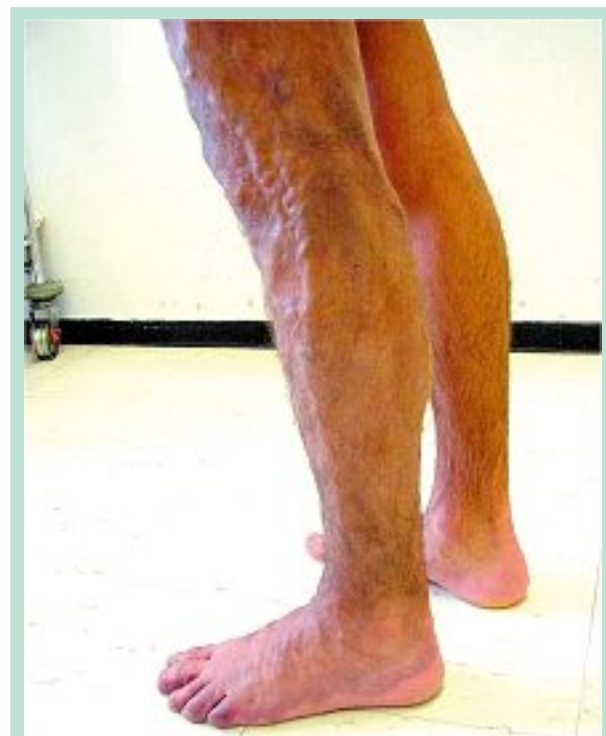La fonctionnalité du réseau veineux profond sera toujours à vérifier avant d'envisager un geste thérapeutique sur les varices.

À signaler la persistance fréquente d'une veine embryonnaire marginale externe cheminant à la face externe de la cuisse, assurant le drainage veineux du membre et se déversant en veine poplitée, fémorale, fémorale profonde ou iliaque interne (**Figure 7**).

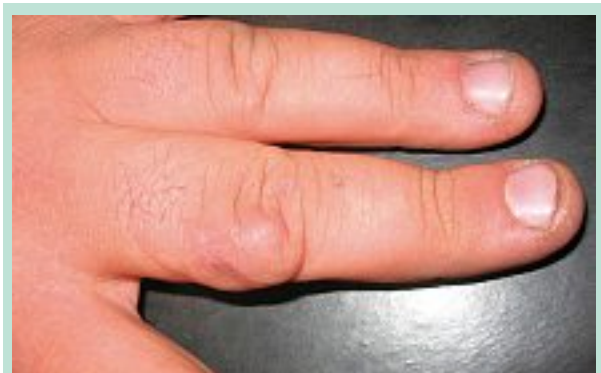Selon les caractères de l'œdème, il conviendra également de rechercher une atteinte lymphatique fréquemment surajoutée par une lymphoscintigraphie.



**FIGURE 6 :** Lymphangiome kystique (distinguer la cloison délimitant la cavité).



**FIGURE 7 :** Veine embryonnaire marginale externe d'un syndrome de Klippel Trenaunay.



**FIGURE 8 :** Blue rubber bleb naevus.

### Les blue rubber bleb naevus syndrom (BRBN) ou syndrome de Bean

Il s'agit de petites malformations disséminées sur le tronc, les membres, les paumes des mains et les plantes des pieds. Ces malformations sont bleues, molles, en forme de tétine (**Figure 8**). Elles sont fréquemment douloureuses.

Le diagnostic en est histologique.

Ces malformations peuvent également être présentes au niveau digestif et être responsable de saignements digestifs et de volvulus et imposent la réalisation d'explorations digestives au diagnostic.

### Les formes familiales

Elles représentent 1% des malformations veineuses et sont autosomiques dominantes. Elles se retrouvent donc chez les apparentés familiaux avec une pénétrance et une expression clinique variables.

### Les malformations cutané-muqueuses multiples

Elles sont petites, multiples, touchent volontiers le visage et sont fréquemment asymptomatiques. Elles sont le plus souvent cantonnées aux plans superficiels [7].

### Les malformations glomuveineuses

Elles constituent 5% des anomalies veineuses. Anciennement appelées glomangiomes ou tumeurs glomiques elles se présentent comme des lésions bleues ou pourpres, nodulaires à la palpation, disséminées ou regroupées en placard. Elles sont superficielles et touchent surtout les extrémités.

Elles sont plus fermes que les malformations veineuses classiques, sans véritables modifications de volume et peuvent devenir douloureuses à la compression. Le traitement en est chirurgical.

## Conclusion

Les malformations veineuses sont assez fréquentes dans un recrutement d'angiologie.

Leur prise en charge repose d'abord sur une démarche diagnostique pas à pas faisant se succéder un interrogatoire poussé, un examen clinique puis un examen écho Doppler examinant la malformation et le réseau veineux superficiel et profond.

A l'issue de cette démarche, le médecin vasculaire doit pouvoir décider de la nécessité ou non d'explorations complémentaires.

La présentation des dossiers des patients en réunion multidisciplinaire constitue un gage de bonne prise en charge afin de poser le diagnostic, et décider de la nécessité de poursuivre les investigations et de programmer un suivi et une thérapeutique en réunissant les compétences de médecins vasculaires, dermatologues, radiologues et chirurgiens.

**Remerciements** au Dr S. Blaise pour les figures 1 et 8, au Dr Thony pour la figure 5, au Dr Pichot pour la figure 6, et au Pr P Carpentier pour la figure 7.

## Références

1. Enjolras O., Mulliken J.B. Vascular tumors and vascular malformations (new issues). *Adv. Dermatol.* 1997 ; 13 : 375-423.
2. Enjolras O., Soupre V., Picard A. Anomalies vasculaires superficielles. *Encycl. Med Chir (Elsevier Masson SAS, Paris). Dermatologie* 2008 (98-745-A-10).
3. Wassef M., Vanwijck R., Clapuyt P., Boon L., Magalon G. Tumeurs et malformations vasculaires, classification anatomopathologique et imagerie. *Ann. Chir. Plast. Esth.* 2006 ; 51 : 263-81.
4. Casanova D., Boon L.-M., Vikkula M. Les malformations veineuses : aspects cliniques et diagnostic différentiel. *Ann. Chir. Plast. Esth.* 2006 ; 51 : 373-87.
5. Garzon M.C., Huang J.T., Enjolras O., Frieden I.J. Vascular malformations Part I et Part II. *J. Am. Acad. Dermatol.* 2007 ; 56 : 353-70 et 541-64.
6. Berry S.A., Peterson C., Mize W., Bloom K., Zachary C., Blasco P., Hunter D. Klippel Trenaunay Syndrome. *Am. J. Med. Genet.* 1998 ; 79 : 319-26.
7. Henning J.S., Kovich O.I., Schaffer J.V. Glomuvenous malformations. *Dermatol. Online J.* 2007 ; 13,1 : 17.