

La lipolyse laser des chevilles et des mollets

Laser Lipolysis of the ankles and calves

Garde C.

Résumé

But : Les gros mollets et les chevilles empâtées sont un problème fréquemment rencontrés en phlébologie. Quand la jambe est grosse de façon permanente, on peut penser qu'il existe aussi un problème de dépôt graisseux anormal autour de la cheville et du mollet. Le but de ce travail est d'évaluer l'intérêt d'une technique de lyse adipocytaire par émission laser directement au contact de l'hypoderme, le Lipolaser™.

Matériel et méthodes : Après avoir écarté un problème veineux ou lymphatique par écho-doppler et parfois par lymphoscintigraphie, nous avons pratiqué cette technique sur 25 mollets (13 patients). Les mesures de diamètre de la cheville et du mollet étaient réalisées avant et un mois après l'intervention avec mesure de l'épaisseur de graisse par échographie.

Résultats : Une réduction de la circonférence est obtenue dans tous les cas (de 1.1 à 2.8 cm) avec diminution de l'épaisseur de la graisse et densification tissulaire bien visible en échographie.

Conclusion : Le Lipolaser™ des mollets et chevilles est une technique qui peut être réalisée sans risque avec un protocole strict. Il convient en effet de bien cerner l'indication et de réaliser l'acte dans des conditions bien codifiées de sécurité.

Mots clés : Lipolyse laser, lobules adipeux, adipocytes, mollets, anesthésie tumescence hypo-osmolaire.

Summary

Objectives: Fat calves and ankles are a common problem in venous and lymphatic diseases. Permanent swelling suggests the presence of fat deposit around the ankle and the lower part of the leg.

The solution is to treat not only the vascular problem, but also to destroy the fat pad.

Materials and methods: After exclusion of venous or lymphatic dysfunction by duplex scan and sometimes by isotopic scintigraphy, Lipolaser™ treatment was performed on 25 legs (13 patients). The diameters of the calves and of the ankles were measured before and one month after the treatment, together with measurement of the thickness of the layer of fat by echography. The technique is described as well as the two different types of compression applied.

Results: An improvement was obtained in all the cases with a decrease of the diameters varying between 1.6 and 2.8 cm (with a corresponding decrease in the circumference according to the formula $2\pi r$). Duplex measurement showed a decrease in the thickness of the fatty layer.

In conclusion: Lipolaser™ treatment in these areas can safely be performed under a strict protocol of security producing good results with complete satisfaction of the patients.

Keywords: laser lipolysis, fat lobules, adipocytes, calves, hypoosmolar tumescent anaesthesia.

Introduction

Le traitement ambulatoire des amas graisseux est pratiqué par lipoaspiration sous anesthésie tumescence depuis vingt ans. Cette technique demeure le « gold standard » pour les volumes conséquents. Bien qu'elle soit moins agressive que la liposuction classique, elle demeure agressive et semble mal adaptée à certains niveaux. C'est le cas des mollets et chevilles.

Le Lipolaser™ constitue une alternative intéressante. La pièce à main et l'aiguille support de la fibre laser, sont

de la taille d'une aiguille 16G, et l'aiguille de Klein, à bout mousse, ne peut pas provoquer de lésions lors de l'infiltration de la solution tumescence.

Le laser 1064 nm utilisé est un « short pulse » avec un temps d'émission de 150 à 200µs.

Cette caractéristique lui permet d'agir par deux mécanismes (1,2) :

- un effet photomécanique lié à une forte émission photonique pendant un temps très court. Les lobules et les membranes adipocytaires sont pulvérisés libérant les triglycérides ;

La lipolyse laser des chevilles et des mollets

• un effet photothermique par émission de chaleur en tête de sonde pour les cellules directement au contact(3). Cet effet peut être accru si l'on a pratiqué une infiltration à l'aiguille de Klein (effet de « debulking » qui en lésant quelques micro-vaisseaux accroît l'effet thermique). Cet effet thermique présente de plus l'intérêt de photocoaguler les capillaires et les micro-vaisseaux susceptibles de provoquer des hématomes ce qui permet de réduire les suites.

Objectif

Le but de ce travail est d'évaluer l'intérêt d'une technique de lyse des lobules et des membranes adipocytaires par émission laser transcutanée.

Méthode

La patiente est photographiée en position debout, si possible à distance mesurée et à profondeur de champ noté afin de pouvoir répéter la photographie dans les mêmes conditions 28 jours après l'intervention.

La circonférence de la cheville est mesurée à deux niveaux (8 cm et 16 cm du sol) (**figure 1**) ; elle sera mesurée aux mêmes niveaux à J 28. C'est dans cette position qu'est réalisé le marquage ainsi que les zones d'introduction de la sonde de Lipolaser. Une mesure échographique de la distance peau –aponévrose est faite à la sonde de 13MHz. La patiente est installée en décubitus ventral (que l'on pourra modifier si besoin pour mieux contourner les chevilles).

Ce geste doit être réalisé dans de bonnes conditions d'asepsie, avec badigeonnage à la Bétadine dermique® de tout le membre et pose de champs stériles, l'opérateur portant masque, calot et gants stériles.

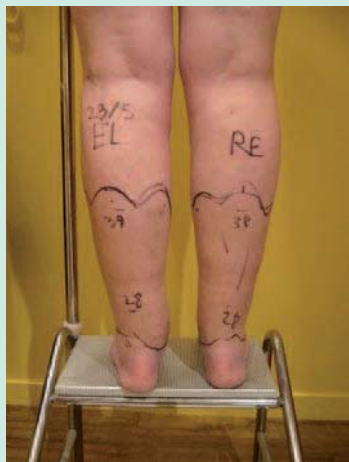

FIGURE 1 :
Mesure de la circonscription de la cheville à deux niveaux 8 à 16 cm au sol.

Une anesthésie tumescence est pratiquée avec 300 ml de solution en moyenne par mollet (270 à 370 ml). Cette solution est hypotonique (4), composée pour moitié d'eau distillée, pour moitié de bicarbonate isotonique et 200 mg de lidocaïne adrénalinée (un flacon de Xylocaïne adrénalinée® 1% (20ml) par mollet) (**figure 2**).

D'autres solutions peuvent être utilisées comme la formule de Klein (5). L'injection est réalisée avec une aiguille de 21G ou avec une aiguille de Klein. Elle se pratique de proche en proche en utilisant une zone anesthésiée pour progresser vers la distalité.

Cette tumescence permet de réaliser une anesthésie très efficace et de doubler l'épaisseur de la zone de travail (4,5).L'utilisation d'une aiguille de Klein permet de rendre ce temps plus rapide et contribue à provoquer une tunnelisation de la zone.

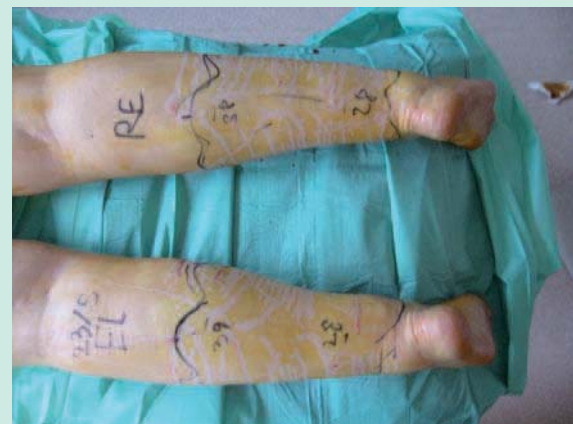

FIGURE 2 : *Anesthésie tumescence.*

Ce temps de « debulking » a un triple avantage :

- lyser la fibrose et les cloisonnements ainsi que les lobules adipocytaires,
- limiter la zone de travail avec plus de précision en raison d'une bien meilleure rigidité de l'aiguille de Klein comparée à l'aiguille de tir laser moins rigide est qui pourrait suivre un chemin inapproprié voire dangereux en raison des rapports anatomiques,
- modifier le chromophore sous cutané par la lyse de capillaires qui vont rougir l'interstitium.

Puis par de micro incisions réalisées à l'aiguille 14 G ou avec une pointe de bistouri n°11, les lobules graisseux sont d'abord déstructurés à l'aide de l'aiguille d'infiltration. Ce temps dure environ 10 minutes par mollet. Puis l'aiguille dans laquelle se trouve la fibre LASER est introduite sous la peau par les mêmes incisions.

Nous utilisons un laser 1064nm (Nd-Yag DEKA) « short pulse » qui privilégie la thermolyse plus que la thermo

coagulation. L'aiguille montée sur une pièce à main permet de balayer dans un mouvement de va et vient, en éventail, la zone à traiter. Le nombre d'incision n'a pas d'importance, ce qui importe étant d'avoir le meilleur accès possible pour obtenir la forme la plus harmonieuse et surtout de ne pas buter dans la peau (risque de perforation) en raison de la forme circulaire de la cheville et du mollet.

3000 à 3500 joules seront délivrés de chaque côté jusqu'à obtention du résultat qui est visible en per procédure (figure 3).

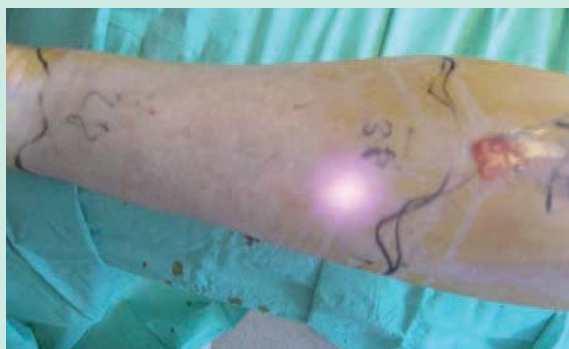

FIGURE 3 : En per procédure, noter l'apparition d'une émulsion grasseuse au niveau d'introduction de la pièce à main.

Les micro-incisions peuvent être colmatées avec un Stéristrip®, mais il est préférable de les laisser ouvertes afin de permettre une évacuation dans un pansement américain.

L'évacuation spontanée est très efficace.

Nous utilisons le principe de la double compression avec deux bandages : un premier peu extensible, un second plus élastique, le massage que provoquent les variations de volume de la masse musculaire du mollet lors de la marche, accomplissant le reste.

Ce pansement compressif (figure 4) est laissé en place pendant sept jours puis relayé par une contention classe 3 pendant trois mois.

Quatre séances de pressothérapie à gradient de pression seront réalisées tous les cinq à sept jours.

Résultats

Sur notre série de 13 patientes, 12 ont été satisfaites d'emblée (figure 5), une a souhaité un traitement complémentaire selon les mêmes modalités, ce qui peut être réalisé sans difficulté.

La réduction des circonférences des chevilles s'est établie de 0.8 cm à 2.6 cm ce qui correspond à une réduction

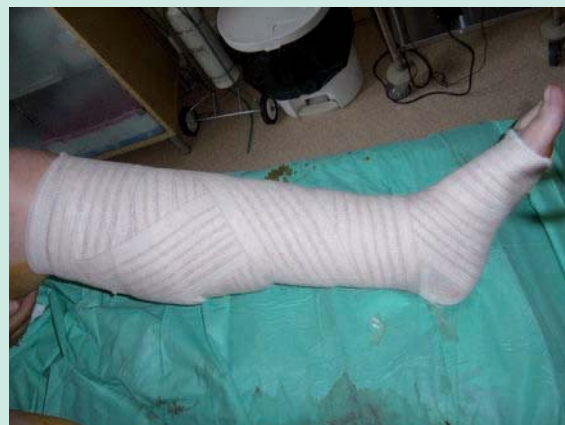

FIGURE 4 : Contention par pansement absorbant+somos®+extensoplast®.

localisée de l'épaisseur de graisse variant de 2 à 4 mm. (Tableau 1)

Les effets indésirables observés ont été les suivants :

- hématomes : 7 patientes ont présenté des hématomes couvrant au moins la moitié de la zone traitée, les autres n'en ont pas fait mention.
- pigmentation : 2 patientes ont présenté des pigmentations brunes à un mois, il s'agissait dans les deux cas de peau type Fitzpatrick 3B /4.
- œdèmes résiduels vespéraux : 4 patientes ont noté une variation notable du volume de leurs chevilles au cours de la journée, mais ce symptôme était déjà connu auparavant.
- douleurs : elles étaient rares mais persistantes (un mois) pour une patiente.

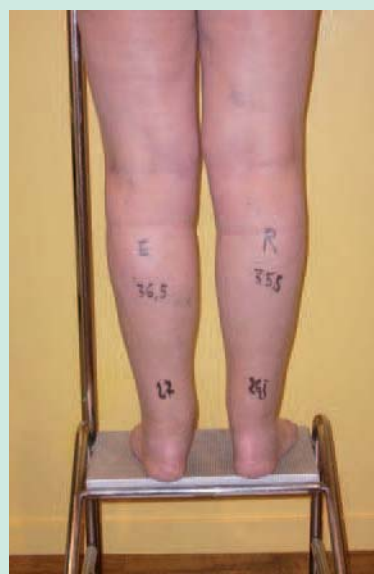

FIGURE 5 : Aspect post opératoire à J 8 fin de journée.

La lipolyse laser des chevilles et des mollets

Patients	chevilles J0	mollets J0	chevilles J30	mollets J30	Patients	chevilles J0	mollets J0	chevilles J30	mollets J30
P N°1	27	36	25.5	36	P N°7	29.5	38	27	26.5
	27	35.5	25.5	36		29.5	38	27	26.5
P N°2	25	35	24	35	P N°8	27	37.5	25.6	36
	25	35.5	24	35		27	37.5	25.6	36
P N°3	27	37	26	36	P N°9	24	35	23.1	35
	26,5	37	25.5	36		24	35	23	35
P N°4	29	38	27	37	P N°10	30	40	27.4	38
	29	39	27	37		29.5	40	27.5	38
P N°5	26	38	24,5	37	P N°11	29	39	27.6	37.5
	26	38	24	37		29	39	27.5	37.5
P N°6	24,5	37	24	35,5	P N°12	26	37	24,6	35,5
	24,5	37	24	35,5		26	37	25	36
					P N°13	24	39	24	36,5

TABLEAU 1 : Résultats présentant les réductions de diamètre obtenues aux chevilles et aux mollets.

Discussion

La physiopathologie des grosses chevilles et des grosses jambes est complexe, mais il existe un dénominateur commun : la plupart des patientes concernées s'adressent à leur phlébologue. Il convient donc de savoir apporter une réponse diagnostique mais aussi thérapeutique simple, sûre et efficace. Avoir de gros mollets ou de grosses jambes peut se situer dans différents contextes pathologiques. Cependant quelle que soit l'étiologie majeure, trois acteurs sont impliqués : l'eau, issue de la circulation veino-lymphatique, la graisse en rapport avec un déséquilibre lipogénèse-lipolyse et l'inflammation locale produite par les médiateurs de l'inflammation.

La surcharge pondérale, avec exagération de tous les stéatomères (fesses, hanches, culotte de cheval, épaissement de la face interne de cuisse) n'est pas une bonne indication bien que tentante pour la patiente (faire maigrir ce qui se voit) et pour le médecin (facilité d'exécution).

Dans cette situation il conviendra d'orienter la patiente vers un régime alimentaire.

Les meilleures indications :

- Dans le cas d'une obésité gyno_de, avec un index de masse corporelle (I.M.C.) normal, associée à une répartition anormale des graisses, les mollets et chevilles ne sont que modérément concernés. Ceci peut s'expliquer par un climat hormonal œstrogénique propice à l'accumulation de graisse essentiellement au niveau fémoral et sur les cuisses. Dans ce cas, les régimes alimentaires ne diminueront que très partiellement les stéatomères et il faudra recourir à des techniques de lyse adipocytaire ou à la liposuction.

Le choix du Lipolaser™ (1,2 3) peut alors s'envisager dans ce contexte de façon progressive et ambulatoire en traitant chaque zone les unes après les autres, les mollets et chevilles n'étant finalement qu'une partie du puzzle.

- S'il s'agit d'un problème de morphotype, puisque parfois tout est parfait ou presque mais il existe comme chez tous les ascendants, un épaissement des bas de jambes. Dans ce cas, l'indication d'un Lipolaser™ est la meilleure puisque le plus souvent tout se situe au niveau des tissus mous, c'est à dire de la graisse que l'on va pouvoir modeler.

Les pathologies associées et intriquées:

- **maladie veineuse** est responsable d'œdèmes qui peuvent être unilatéraux (en général associés à un reflux long de la grande ou petite saphène), bilatéraux associés ou non à des reflux, liés à une hyperperméabilité capillaire. Dans ce cas, les grosses jambes ou grosses chevilles fluctuent au cours de la journée et lors des situations exposées comme le piétinement la station debout prolongée, le travail posté.

- **L'insuffisance lymphatique** est elle aussi responsable de grosses jambes et de grosses chevilles (6) dont les caractéristiques sont classiques : unilatérales en cas trouble à type de rétention (curage ganglionnaire, radiothérapie du petit bassin, traumatisme), mais aussi insuffisance fonctionnelle congénitale bilatérale en cas d'insuffisance fonctionnelle. Les oedèmes sont fixés, parfois fibreux, avec œdème du dos du pied et signe de Stemmer.

- **Dans la maladie post thrombotique**, il s'agit de grosses jambes unilatérales le plus souvent associées à un passé de thrombose veineuse profonde ancienne.

L'augmentation de volume est permanente mais peut s'accroître lors de la position debout par majoration de l'œdème.

Ces pathologies intriquées doivent être connues et évaluées.

- Enfin on ne peut parler de pathologie, s'il s'agit de gros mollets musculieux ou « radish calves ».

Dans ce cas, il faudra envisager d'autres techniques comme le Botox™ ou la destruction de faisceaux musculaires (7).

Bilan avant procédure :

Il est essentiellement lié aux pathologies intriquées :

- **la pathologie veineuse : dans tous les cas un écho doppler veineux superficiel et profond sera réalisé afin de repérer :**

- **les varices présentes dans la zone de traitement** doivent être prises en charge car elles risquent d'être lésées pendant la procédure. Au niveau du mollet les veines impliquées sont peu nombreuses. La petite saphène suit un trajet vertical sur tout son trajet, c'est-à-dire parallèle à l'introduction de l'aiguille de Klein et de la fibre laser, les veines et artères du réseau profond sont peu accessibles car protégées par les aponévroses. En revanche, toutes les perforantes représentent un risque important en raison de leur implantation perpendiculaire au plan superficiel, directement en rapport avec les troncs profonds. Fibre et canule d'infiltration se déplacent dans un plan parallèle à la peau et peuvent donc les arracher si elles ne sont pas repérées. Il y a là un risque de thrombose veineuse profonde mais aussi d'embolie. Il convient donc de les traiter ainsi que toutes les varices avant d'envisager un Lipolaser™.

- **un syndrome post thrombotique** : le Lipolaser™ provoque un traumatisme des vaisseaux sous cutanés parfois important, et comme nous l'avons signalé, peut léser des veines perforantes non repérées ou non traitées. Les veines du mollet ont une grande propension à thromboser. Nous ne récuserons pas ces patientes, cependant un bilan d'hémostase sera réalisé et un traitement anticoagulant par héparine de bas poids moléculaire sera instauré pendant huit jours en post-opératoire.

- **Une insuffisance lymphatique fonctionnelle ou liée à une rétention acquise** : lorsqu'il existe un œdème d'aspect lymphatique, une lymphographie isotopique permettra d'établir son retentissement fonctionnel. L'insuffisance fonctionnelle ne sera pas une contre-indication. En revanche, lorsqu'il existe une stase majeure, un blocage ou un mauvais état du lit

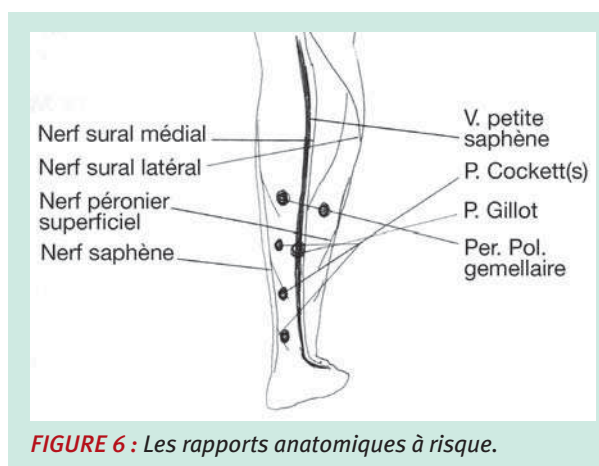


FIGURE 6 : Les rapports anatomiques à risque.

lymphatique, nous considérons qu'il s'agit d'une contre-indication en raison d'une part du risque de léser un capital lymphatique déjà insuffisant et d'autre part du risque infectieux. Cette attitude peut se discuter car aujourd'hui la liposuction classique est un des traitements de l'insuffisance lymphatique évoluée.

Les risques liés aux rapports anatomiques

L'espace sous-cutané qui sera la zone de traitement, est en général modéré et bien que l'anesthésie tumescence permet de l'accroître cet espace, il convient de connaître les contacts à risque (8) (figure 6):

- Les nerfs

- Sur le bord externe de la jambe : le nerf péronier superficiel, branche du fibulaire ou péronier commun (ex : S.P.E.)
- En arrière sur le bord externe de la petite saphène, le nerf sural médial, branche du nerf tibial (S.P.I.) et plus en dehors, le nerf sural latéral branche du fibulaire commun.

- Les veines :

- Les veines superficielles principales ont peu de chance d'être lésées (la portion supérieure de la petite saphène étant sous aponévrotique et la portion basse parallèle à l'introduction de la fibre).
- Les perforantes sont à risque: sur la face interne de la jambe les perforantes de Cockett, la perforante de Gillot et les perforantes polaires gémellaires internes et externes en arrière sur la portion basse du mollet.
- Les veines profondes peuvent être lésées en rétro malléolaire (veines tibiales postérieures).

- Les artères :

C'est également au niveau rétro malléolaire interne (artère tibiale postérieure) et externe (fibulaire) que se situent les risques.

La lipolyse laser des chevilles et des mollets

Effets indésirables :

- Immédiatement en post procédure, une sensation un peu inconfortable d'engourdissement de du pied peut inquiéter la patiente ; ceci est dû à une diffusion en bracelet de l'anesthésie tumescence et rétrocedera rapidement.
- Dans les semaines qui suivent des pigmentations résiduelles en rapport avec des hématomes toujours plus difficiles à éliminer en distalité. On demandera d'éviter le soleil jusqu'à complète disparition.
- Des œdèmes liés à l'inflammation et à la déclivité. La contention classe 3 permet de les éviter et d'engendrer un processus de fibrose, gage de bons résultats à long terme.
- **Une trop grande rectitude des nouvelles formes** : la cause en est simple, les aiguilles sont longues d'environ 15 cm et rigides. Il ne faut donc pas hésiter à pratiquer le nombre de points d'abord permettant la meilleure position de l'aiguille que l'on peut considérer comme un instrument de sculpture.

En ajoutant l'expérience de la liposuction classique (plus de 100 cas en 15 ans au niveau des mollets et chevilles), on peut penser que les limites de cette technique seront liées à la localisation particulière et à l'anatomie de cette zone :

La récurrence est souvent inscrite à terme car on peut penser que la graisse à ce niveau est partiellement **due à la stase lymphatique**. Ce trouble fonctionnel est souvent noté dans les lymphographies isotopiques préopératoires. De plus, les canalicules lymphatiques sont collés aux aponévroses et peuvent être facilement lésés par la procédure. Il existe dans tous les cas, une aggravation modérée de la stase lymphatique.

Or la lymphe est la voie de drainage des macromolécules pro-inflammatoires. Cette migration protéique n'est possible que grâce à la lyse des macrophages eux-mêmes attirés par l'inflammation et moteurs de celle-ci. Or, on sait que sous l'effet de cette inflammation, les macrophages peuvent se transformer en pré-adipocytes et donc recréer du tissu adipeux localement.

Ce phénomène, longtemps ignoré est particulièrement important en distalité là où les phénomènes de stase sont physiologiquement les plus importants. Cette récurrence potentielle s'établit en une dizaine d'années lorsqu'une insuffisance lymphatique modérée est présente, c'est-à-dire dans la plupart des cas.

Cependant cet écueil ne doit pas faire écarter la technique, mais doit faire partie de l'information faite au patient (aujourd'hui la liposuction fait partie de l'arsenal thérapeutique du lymphœdème, mais hors de rares cas, nous pensons qu'elle expose la patiente à des risques importants).

L'indication et la technique doivent tenir compte de ce qui a été dit précédemment.

Conclusion

Le Lipolaser™ est une réponse intéressante et efficace au problème des gros mollets et chevilles. L'angiophlébologue est amené à voir tous les jours des femmes présentant ce type de problème. La chirurgie esthétique par liposuction est une possibilité, mais la plupart des chirurgiens plasticiens n'ose pas aborder cette zone car ils connaissent confusément le risque vasculaire.

Cette technique de Lipolaser™ est une solution nécessitant un pré requis strict :

- une bonne évaluation du risque veineux superficiel qu'il faut absolument traiter avant de proposer ce type de procédé ;
- une bonne évaluation de l'état lymphatique, parce qu'il est impossible de risquer d'engendrer une augmentation du mollet ou de la cheville par un lymphœdème induit ;
- une bonne connaissance anatomique car l'espace de travail est réduit même si la tumescence a quand même modifié les rapports anatomiques ;
- une bonne pratique de la technique, en restant le plus superficiel possible sans pour cela introduire la fibre laser dans le derme (risque de brûlure).

La patiente doit enfin être informée du risque de récurrence dans les années qui suivront. Il est simple de lui expliquer qu'une autre procédure sera possible.

Références

- 1- K.H Kimand RG. Geronemus:laser lipolysis using a novel 1064nm nd:yaglaser :Derm.Surg.2006 ; 32 :p241-248.
- 2- Badin A.Z.D. and al .: Analysis of laser lipolysis effects on human tissue samples obtained for liposuction Aesth.Plast. Surg. 2005; 29;p 281-286.
- 3- Ichikawa K., Miyasaka M., Tanaka R.: Histologic evaluation of the pulsed nd/yag laser for laser lipolysis .Laser Surg. Med2005;36,43-6.
- 4- Klein J., the two standard of care for tumescent liposuction Derm.Surg.1997,23,1194-5. 6-5-Carréra C., Garde C.: clinical and echographic assessment of four medical treatments of localized lipodystrophy; Course on cosmetic; Canadian Society of Aesthetic Medicine and Surgery; Vancouver 2008. Monographie Deka et à paraître.
- 6- A Ramelet A. et Monti M. in Phlébologie Editions Masson 1994, p124-127.
- 7- Lee and al: botulinum toxin A for enlarged calves Derm. Surg.30.6June 2004 ,866-871.
- 8- Netter F.H. Atlas of human anatomy, Ed Novartis 1994, Planches 508, 510, 512-514.