



Attitude pratique devant une lipohypertrophie (cellulite) de la partie distale des membres inférieurs.

Management of lipohypertrophy ("cellulite") of the distal part of the lower limbs.

Chardonneau J.M.

Les françaises accordent de plus en plus d'importance à l'esthétique de leurs jambes :

- 80 % des femmes seraient concernées par la cellulite. Cette lipohypertrophie est localisée chez 10 à 15 % des femmes dans la partie distale des membres inférieurs, seule ou accompagnée d'une cellulite des cuisses.
- Ses répercussions esthétiques et également fonctionnelles (lourdeurs de jambe) méritent une réponse adaptée de la part des phlébologues, spécialistes les mieux habilités à prendre en charge ce problème de santé.

Difficulté diagnostique

Autant il est simple de reconnaître la cellulite au niveau des cuisses, autant il est parfois difficile de l'affirmer au niveau de la partie distale des membres inférieurs.

La cellulite de la partie distale des membres inférieurs (**Figure 1**) est une entité clinique à part qui se reconnaît par :

- une infiltration malléolaire et non sous-malléolaire ;
- une notion d'hérédité ;
- une apparition à la puberté ;
- une résistance à l'amaigrissement ;
- une indépendante par rapport au poids ;
- une absence d'œdème ;
- une bilatéralité ;
- une symétrie ;
- une absence de godet ;
- un ballotement léger ;
- une pression douloureuse ;
- une mobilisation facile, d'où le signe du pli adipeux (**Figure 2**). La pince exercée par le pouce et l'index en sus-malléolaire médial entraîne l'apparition d'un sillon cutané en rétromalléolaire interne avec aspect de peau d'orange.

La patiente type est représentée par une femme plutôt mince, mais avec des jambes un peu rondes.

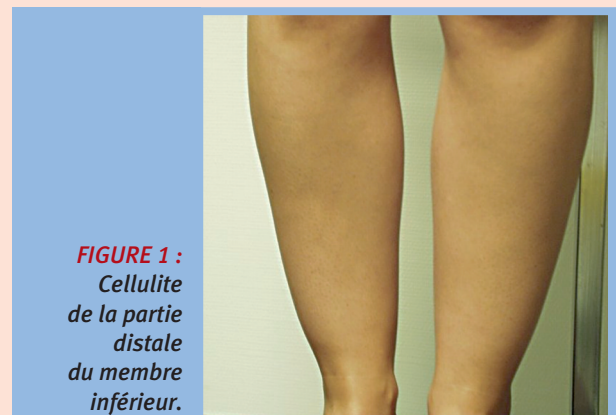

FIGURE 1 :
Cellulite
de la partie
distale
du membre
inférieur.

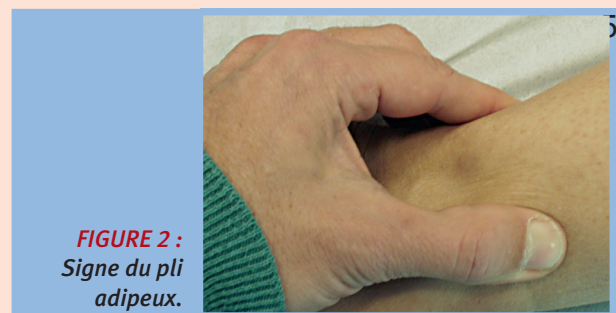


FIGURE 2 :
Signe du pli
adipeux.

Forme clinique particulière

Le lipœdème dont la forme majeure est la lipodystrophie. Est beaucoup plus rare, il concerne tout le membre inférieur. Il correspond à une très importante inflation de tissu adipeux associée à des œdèmes, responsable de bourrelets.





Diagnostic différentiel

Principalement 3 situations peuvent poser problèmes : le lymphœdème, l'œdème idiopathique orthostatique et les œdèmes divers.

1. Le lymphœdème

– le signe de Stemmer confirme le diagnostic de lymphœdème quand il est présent.

D'autres éléments cliniques doivent orienter :

- fréquemment unilatéral ou asymétrique ;
- jambes plus lourdes à la palpation ;
- dur à la pression ;
- peu mobilisable.

2. L'œdème idiopathique orthostatique

Pas de signe spécifique de la cellulite. Un œdème qui varie beaucoup dans la journée, avec la prise de poids. Des variations cycliques, une oligurie, une atteinte des membres supérieurs souvent.

3. Les œdèmes de causes générale : thyroïdiens, médicamenteux.

Qu'attendre des investigations ?

L'écho-Doppler a peu d'intérêt.

L'échographie peut mesurer l'épaisseur de l'hypoderme, du derme et des éventuelles anomalies retrouvées dans l'échographie de la cellulite (invaginations de l'hypoderme dans le derme).

Évolution de la lipohypertrophie distale

Jamais vers l'érésipèle (contrairement aux œdèmes).

Les lipœdèmes évoluent rarement et très tardivement vers le lymphœdème.

Disparaît en cas de maladie post-phlébitique par lipoatrophie.

Approches thérapeutiques

1. Traitements généraux

TRAITEMENTS	COMMENTAIRES
Hygiène de vie	Musculation - Éviter le surpoids
Traitements médicamenteux	Maxepa
Diététique	Éviter sucres rapides, sels et plats préparés
Semelles posturologique	Fréquemment utiles

2. Traitements locaux

TRAITEMENTS	COMMENTAIRES
Les produits injectables	
Mésothérapie	Peu d'intérêt à ce niveau
Phosphatidyl choline	Très efficace - Non autorisé en France
Hypo-osmolaire	Intéressant, mais plusieurs séances sont nécessaires
Les traitements invasifs	
Liposculpture	Très efficace mais prudence, car les lymphatiques sont fragiles
Lipolyse laser	Efficace sur des volumes modérés avec un risque de récurrence
Carboxythérapie	Douloureux et efficacité si traitement permanent
Mésocanulation	Moins traumatisant que la liposculpture, bon résultat sur petit volume
Les traitements physiques	
Plate-forme oscillante	Efficace sur toutes les cellulites graisseuses
Infrarouges A (IRFA)	Intéressant, même si son potentiel s'exprime mieux au niveau du reste du corps
Ultrasons	Peu d'intérêt à ce niveau
Drainage lymphatique	Efficacité modérée
Pressothérapie	Bon complément
Laser cutané	Actuellement aucune efficacité
Dépresso-massage et endermologie	Bon complément
Radiofréquence	Pas une indication

Références

1. Blanchemaison Ph. Les traitements de la cellulite et des dépôts adipeux localisés par lipolyse. Journal de Médecine Esthétique et de Chirurgie Dermatologique 2007 ; 133 : 21-9.
2. Chardonneau J.M. Étiologie des lourdeurs de jambe. Phlébologie 1999 ; 52 (1) : 37-9.
3. Chardonneau J.M. Le traitement des grosses jambes. Journal de Médecine Esthétique et de Chirurgie Dermatologique ; 31 (121) : 45-8.
4. Chardonneau J.M. Cellulite et médisculpture. Étude sur 1 000 patientes. Phlébologie 2008 ; 61 (3) : 311-5.
5. Garde C. La lipolyse laser des chevilles. Phlébologie 2009 ; 62 (2) : 20-5.
6. Möckel F. Influence of water-filtered infrared-A (wIRA) on reduction of local fat and body weight by physical exercise. Gerd Hoffmann Sports Medicine (IPS). Regensburg, Germany, 2006.
7. Morel J.-L. De l'indispensable évaluation des techniques de lyse adipocytaire. Journal de Médecine Esthétique et de Chirurgie Dermatologique 2006 ; 130 : 111-16.
8. Goldman M.P., Bacci P.A., Leibashof G. Cellulite pathophysiology and treatment. Éditions Taylor and Francis, 2006.

