

SCLÉROTHÉRAPIE ÉCHOGUIDÉE par MICROMOUSSE des GROS TRONCS SAPHÉNIENS

MICROFOAM ECHOSCLEROTHERAPY OF THE LARGE SAPHENOUS TRUNKS

M. SICA

RÉSUMÉ

Les avancées successives de la sclérothérapie moderne (échoguidage, mousse, cathéter court) font de cette technique la moins invasive des méthodes de soins des varices des membres inférieurs.

L'objectif de cette communication est de mieux faire connaître cette technique :

- ses modalités d'exécution : méthode et matériel utilisé ;
- ses résultats : l'introduction du cathéter court permet de neutraliser toutes les varices quelque soit leur calibre grâce à la possibilité d'injecter lentement l'exacte quantité de mousse nécessaire à l'obtention du veino-spasme, pronostic d'un bon résultat ;
- ses avantages : cette nouvelle technique ambulatoire correspond aux attentes actuelles des patients : la chirurgie n'est plus nécessaire grâce aux progrès de la technologie. Il n'y a ni immobilisation ni interruption des activités professionnelles.

Mots-clefs : sclérothérapie échoguidée, mousse, cathéter court, gros troncs saphéniens.

OBJECTIF

L'objectif de cette communication est de mieux faire connaître :

I - les modalités d'exécution et les résultats de la sclérothérapie échoguidée par micromousse qui permet aujourd'hui de traiter toutes les varices, quelque soit leur calibre [1-2] ;

II - les principaux avantages de cette technique ambulatoire.

SCLÉROTHÉRAPIE ÉCHOGUIDÉE PAR MICROMOUSSE : MÉTHODE - MATÉRIEL - RÉSULTATS

Méthode

Nous employons deux méthodes d'injection de la mousse sclérosante en fonction du calibre de la varice à traiter :

- calibre d'un diamètre inférieur à 6 mm : méthode par ponction-injection directe [3] ;
- calibre d'un diamètre supérieur à 6 mm : méthode MS (Méthode simplifiée) de ponction-injection par cathéter court [4].

SUMMARY

Continuous advances in modern sclerotherapy - echoguidance, foam, short catheter - have made this technique the least invasive method of treating varices of the lower limbs. This communication aims at making this technique better known :

- its modes of use : method and material
- its results : with a short catheter, varices of all calibres can be controlled by the slow injection of the exact quantity of foam necessary to obtain venospasm, which forecasts a good result
- its advantages : patients appreciate this new out-patient technique : surgery is no longer necessary. There is no immobilisation or interruption of professional activities.

Keywords : Echosclerotherapy, foam, short catheter, large saphenous trunks.

Matériel

Le matériel que nous utilisons est le suivant :

Pour l'écho-guidage :

- appareil écho-Doppler Esaote Mylab 25[®] relié à un écran Sony[®] LCD à haute définition (HD).

Pour la ponction-injection directe :

- seringues jetables Terumo[®] de 2,5 ml avec aiguilles de 23 G 0,6 x 30 mm (Photo 1).

Pour la ponction-injection par cathéter court :

- seringues Discardit II B.D[®] de 5 ou 10 ml ;
- cathéter court Insyte-W BD[®] avec ailettes 18G A 1,3 x 30 mm pour le traitement des saphènes à trajet superficiel ;
- cathéter court Insyte-W BD[®] avec ailettes 18G A 1,3 x 45 mm pour le traitement des saphènes à trajet plus profond [5] ;
- prolongateur tricouche femelle-femelle Vygon[®] de 25 cm de longueur (Photo 2).

Scérosants

- pour les saphènes de petit et moyen calibre et les saphènes à trajet plus superficiel nous utilisons du lauro-macrogol 400 Aetoxisclérol[®] dilué à 1 % ou 2 % [6] ;

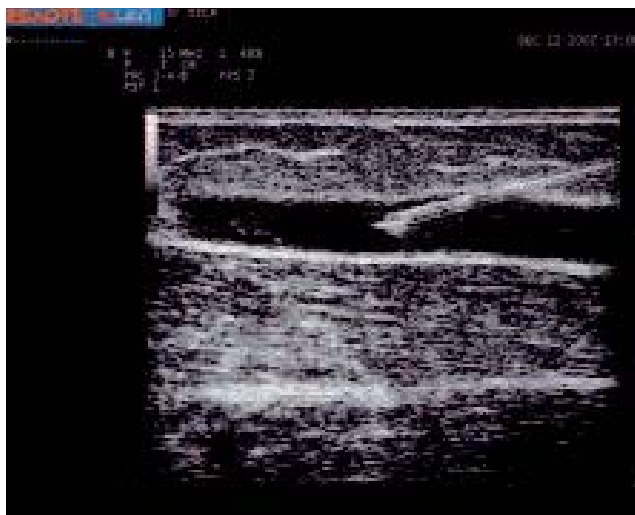

Photo 1. – Visualisation de l'aiguille en position endoluminale pendant une sclérothérapie échoguidée par ponction directe.

– pour les saphènes de gros calibre (au-delà de 8 mm) nous utilisons le tétradécyl sulfate de sodium Trombovar® dilué à 1 %.

Volume de mousse à injecter

L'avantage procuré par la mousse est que ses propriétés physiques et son agressivité au niveau de l'endothélium permettent de réduire la concentration des sclérosants de moitié par rapport à l'utilisation sous forme liquide [7].

Le volume théorique de mousse à injecter est proportionnel à la taille du segment de la veine à traiter (diamètre et longueur) selon la formule :

$$\frac{\pi \times d^2 \times L}{4}$$

d : diamètre de la veine en cm

L : longueur du segment à traiter en cm

Pour une saphène de 0,8 cm de diamètre avec un segment à traiter de 20 cm, la quantité théorique à injecter est de 10 cm³ soit 10 ml.

Fabrication de la mousse

Nous utilisons un connecteur à deux voies femelle-femelle Braun® ou Vygon® relié à deux seringues de taille variable en fonction des volumes à injecter [8].

Le rapport que nous utilisons le plus fréquemment est de 1/4 : 1 volume d'air pour 4 de liquide.

Résultats

La sclérothérapie échoguidée par micromousse, grâce à la bonne visualisation de la veine à traiter et de l'injection de la mousse dans la lumière veineuse, rend possible, car sûre, l'injection de volumes importants de micromousse indispensables à la sclérose des gros troncs saphéniens.

Le cathéter par rapport à la méthode de ponction-injection directe procure :

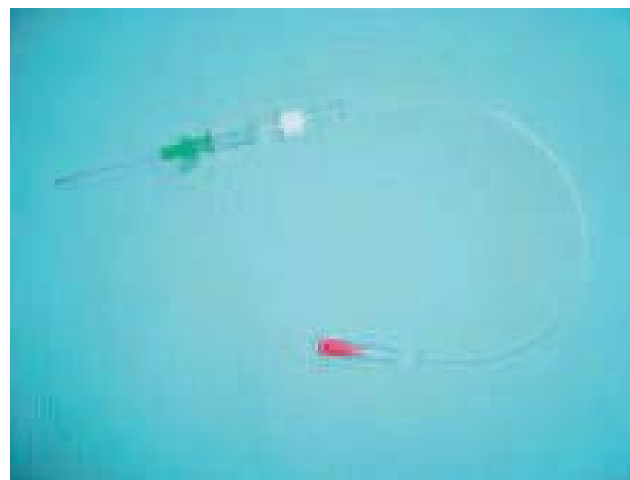

Photo 2. – Cathéter court relié à un prolongateur pour le traitement des saphènes d'un calibre supérieur à 6 mm.

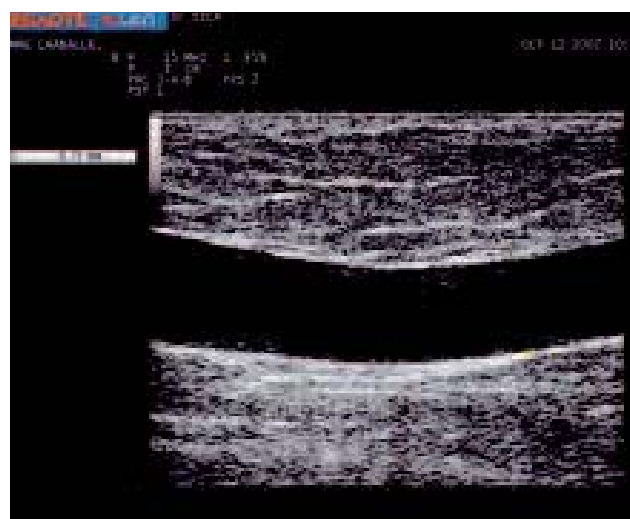

Photo 3a. – Saphène interne de 8 mm de diamètre avant traitement par cathéter court et micromousse.

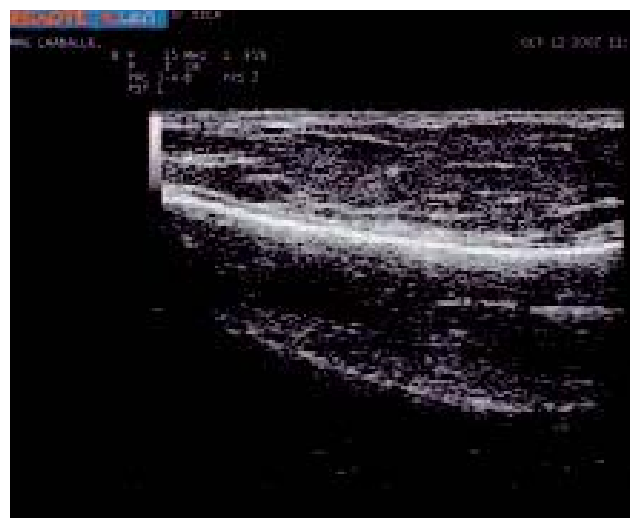


Photo 3b. – Veino-spasme complet après injection de 8 ml de micromousse dans cette même saphène de 8 mm de diamètre (coupe longitudinale).

1. une amélioration des résultats : il permet une injection lente du produit sclérosant et favorise le contact entre la mousse sclérosante et l'endothélium ;

2. une plus grande sécurité de l'acte : le cathéter une fois mis en place et fixé offre une grande stabilité pour exécuter l'injection et, en cas de besoin, la ré-injection ;

3. une plus grande précision : le cathéter permet d'injecter l'exacte quantité de mousse sclérosante nécessaire à l'obtention du veino-spasme ; l'injection est interrompue dès que le spasme apparaît à l'écran car il est prédictif d'un bon résultat (*Photos 3a et 3b*). Le plus souvent, une seule séance d'injection suffit pour scléroser tout l'axe saphénien.

AVANTAGES

La sclérothérapie échoguidée par micromousse :

- est la moins invasive de toutes les techniques de soins des gros troncs saphéniens ;
- peut être exécutée en toute sécurité grâce à l'association de l'écho-Doppler et de la mousse sclérosante ;
- ne crée aucune immobilisation pour le patient ;
- donne des résultats rapides efficaces et durables.

CONCLUSION

La sclérothérapie échoguidée par mousse des gros troncs saphéniens est une technique de plus en plus utilisée par les phlébologues et plus récemment par les chirurgiens vasculaires.

Le recul de 10 ans sur son utilisation permet en effet d'apprécier son efficacité, son innocuité et sa reproductibilité [9].

Elle correspond au souhait des patients qui recherchent des techniques de soins douces et non immobilisantes [10].

Son enseignement mériterait d'être davantage développé compte tenu de la demande en formation croissante pour cette technique qui nécessite la maîtrise de l'échoguidage vasculaire, de l'utilisation des mousses sclérosantes et de la pose de cathéters endoveineux.

RÉFÉRENCES

1. Cabrera Garrido J.R., Cabrera Garcia-Olmedo J.R., Garcia-Olmedo Dominguez M.A. Élargissement des limites de la sclérothérapie : nouveaux produits sclérosants. *Phlébologie* 1997 ; 50 : 181-8.
2. Monfreux A. Traitement sclérosant des troncs saphéniens et de leurs collatérales de gros calibre par la méthode MUS. *Phlébologie* 1997 ; 50 : 351-3.
3. Sica M., Benigni J.P. Echoscélrose à la mousse : trois ans d'expérience sur les axes saphéniens. *Phlébologie* 2000 ; 53 : 339-42.
4. Sica M. Méthode simplifiée de sclérothérapie échoguidée par micromousse avec cathéter endoveineux court : « Méthode M.S. ». *Phlébologie* 2004 ; 57 : 377-81.
5. Sica M. Sclérothérapie échoguidée par micromousse de Trombovar® à 1 % avec cathéter endoveineux court (Méthode M.S.) : résultats. *Phlébologie* 2005 ; 58 : 161-4.
6. Hamel-Desnos C., Desnos P., Ouvry P. Nouveautés thérapeutiques dans la prise en charge de la maladie variqueuse : échoscélrothérapie et mousse. *Phlébologie* 2003 ; 56 : 41-8.
7. Gobin J.P., Benigni J.P. Les mauvais résultats de la sclérothérapie à la mousse : comment les éviter ? *Phlébologie* 2004 ; 57 : 151-7.
8. Sica M. Traitement de varices de plus de 8 mm de diamètre par échoscélrothérapie à la mousse et contention. *Phlébologie* 2003 ; 56 : 139-45.
9. Sica M., Biasi G., George E. Méthode Simplifiée d'injection de micromousse de Trombovar® à 1 % par cathéter court (Méthode M.S.) : une efficacité durable confirmée par les résultats à 2 ans. *Phlébologie* 2006 ; 59 : 339-42.
10. Gillet J.L., Guex J.J., Hamel-Desnos C., Schadeck M., Allaert F.A. Effets secondaires et complications de l'échoscélrothérapie à la mousse des troncs saphéniens. Résultats préliminaires de l'étude Cesmous. *Phlébologie* 2007 ; 60 : 380-91.