

# AVENIR des TECHNIQUES d'EXPLORATIONS ÉCHOGRAPHIQUES en PHLÉBOLOGIE

## The FUTURE of ECHOGRAPHIC INVESTIGATIONS in PHLEBOLOGY

V. CREBASSA

### RÉSUMÉ

Les évolutions des techniques d'explorations échographiques sont nombreuses. Le mode B-flow est un mode d'imagerie des flux en mode B ne faisant pas appel à l'effet Doppler ; le mode d'acquisition dit « Xcross-Beam » permet de limiter les cônes d'ombres ainsi que l'effet de tangence ; l'algorithme de traitement des informations SRI (Speckle Reduction Imaging) élimine les « bruits », permettant une image comparable à la qualité de celle de l'imagerie par résonance magnétique dont il est issu.

Nous présentons ici notre expérience de ces nouveaux moyens d'investigations en espérant qu'elle suscitera l'intérêt de quelques uns et qu'à plusieurs nous prouverons leur utilité.

Nous envisagerons plus particulièrement une classification des mécanismes de l'insuffisance veineuse responsable d'hypertension veineuse, source de la maladie veineuse pour laquelle nous avons dorénavant un panel thérapeutique permettant de choisir le traitement selon la physiopathologie comme on le fait déjà pour toute hypertension, qu'elle soit artérielle, portale, intracrânienne ou artérielle pulmonaire.

**Mots-clés :** B-flow ultrasound, Speckle Reduction Imaging, Xcross-Beam, Vortex, hypertension veineuse, jonction saphéno-fémorale, jonction saphéno-poplitée, valvule, sténose carotidienne, sclérose écho-guidée, sclérose mousse, thrombose.

### INTRODUCTION

Les évolutions des techniques d'explorations échographiques sont nombreuses. Le mode B-flow est un mode d'imagerie des flux en mode B ne faisant pas appel à l'effet Doppler ; le mode d'acquisition dit « Xcross-Beam » permet de limiter les cônes d'ombres ainsi que l'effet de tangence ; l'algorithme de traitement des informations SRI (Speckle Reduction Imaging) élimine les « bruits » permettant une image comparable à la qualité de celle de l'imagerie par Résonance Magnétique (IRM) dont il est issu.

Nous présentons ici notre expérience de ces nouveaux moyens d'investigations en espérant qu'elle suscitera l'intérêt de quelques-uns et qu'à plusieurs nous prouverons leurs utilités.

Nous envisagerons plus particulièrement une classification des mécanismes de l'insuffisance veineuse responsable d'hypertension veineuse (HV), source de la maladie veineuse pour laquelle nous avons dorénavant un panel thérapeutique permettant de choisir le traitement selon la physiopathologie comme on le fait

### SUMMARY

*Techniques of echographic investigations have markedly evolved recently. B-mode ultrasound images flow without using the Doppler effect ; with Xcross-Beam, the conical shadow as well as the tangential effects can be controlled ; treatment of the information with S.R.I. (Speckle Reduction Imaging) eliminates the « sounds » thus producing an image of the same quality as with magnetic resonance imaging from which it arises. The AA present their experience with these new techniques of investigation hoping to stimulate interest and perhaps convince some workers of their usefulness. More particularly, the AA present a classification of the ways venous insufficiency produces venous hypertension, cause of venous diseases, which can now be treated according to its pathophysiology as is the case with all other types of hypertension-arterial, portal, intracranial or pulmonary arterial.*

**Keywords :** B-flow ultrasound, Speckle Reduction Imaging, Xcross-Beam, vortex, venous hypertension, saphenofemoral junction, saphenopopliteal junction, valve, carotid stenosis, echoguided sclerosis, sclerosing foam, thrombosis.

déjà pour toute hypertension qu'elle soit artérielle, portale, intracrânienne ou artérielle pulmonaire.

L'échographie évolue sur nos appareils de façon considérable. Le but de ce travail est de tenter d'expliquer ces évolutions afin de les appréhender correctement et de les utiliser à bon escient. Jusqu'à présent l'échographie nous permettait l'exploration de l'anatomie avec des résolutions de contraste, spatiale et temporelle, de qualité. Trois évolutions relativement récentes modifient notre « quotidien échographique ».

Les flux, qui étaient étudiés en mode Doppler (couleur, énergie ou large bande) sont également explorés en mode non Doppler grâce à l'échographie dynamique : le B-flow. Cette technologie présente de nombreux avantages, le premier étant de ne pas utiliser l'effet Doppler et de se libérer de ses contraintes.

Le Xcross-Beam (par exemple) nous permet de limiter les cônes d'ombres dues aux ombres acoustiques et de limiter les effets de tangence sur les bords latéraux des vaisseaux.

Le SRI (Speckle Reduction Imaging) atténue « les bruits » qui rendaient les images « plus ou moins dures ».

1. Service des explorations fonctionnelles vasculaires, Hôpital Saint-Joseph, boulevard de Louvain 13008 MARSEILLE.

## L'ÉCHOGRAPHIE

En échographie, la résolution de l'image est meilleure si le faisceau incident d'ultrasons émis est perpendiculaire à l'interface rencontrée. Cette interface est la surface qui sépare deux tissus biologiques d'impédance acoustique différente : la paroi vasculaire. Nous pouvons orienter notre tir en mode B pour que le faisceau incident d'ultrasons soit à 90° et se réfléchisse sur la paroi.

L'effet Doppler est lié au fait que « *tout phénomène périodique propagé est perçu par le récepteur à une fréquence différente de la fréquence d'émission s'il existe un déplacement relatif entre les deux* ». Il faut pour cela, contrairement à l'échographie, que le faisceau incident d'ultrasons émis par la sonde soit dans l'axe du déplacement des hématies, c'est à dire à 0° d'angle avec le flux (il ne peut y avoir d'effet Doppler à 90°).

Nous pouvons d'ores et déjà nous apercevoir que nos sondes ne peuvent avoir, en même temps, des faisceaux d'ultrasons émis perpendiculairement aux parois du vaisseau et parallèlement à l'axe du flux...

## L'EFFET DOPPLER

L'effet Doppler ne peut être calculé en temps réel, cela nécessiterait des outils informatiques inaccessibles actuellement. Ces vitesses sont donc estimées grâce au théorème de Fourier (FFT : Fast Fourier Transform). Ces estimations sont transcrites en couleurs.

Les couleurs ne représentent donc pas les éléments mobiles en eux-mêmes mais l'estimation de leurs vitesses.

Si chaque vitesse estimée est codée spécifiquement, c'est le « Doppler couleur ». Si le codage est unique, quelle que soit la vitesse estimée, c'est le « Doppler énergie ». L'amélioration de la résolution spatiale du Doppler grâce aux techniques dites à larges bandes passantes apporte un net progrès, notamment sur les structures superficielles, mais cette nouvelle technique Doppler conserve un caractère subjectif dans le sens où l'opérateur peut toujours, en toute bonne foi, sur une simple erreur de réglage de gain ou de filtres surévaluer ou sous-évaluer une lésion. Ces Doppler à larges bandes restent des modes Doppler avec les contraintes inhérentes à l'effet Doppler lui-même.

Les contraintes de l'effet Doppler sont nombreuses (angle du faisceau incident le plus faible possible avec une tolérance d'erreur de 60°..., divers réglages liés aux principes mêmes des ultrasons : les PRF, la fréquence, les gains, le moyennage, les filtres...). Il existe ainsi des traitements de l'information sous la forme de réglages subjectifs laissés à l'interprétation et à l'expérience de l'opérateur, rendant l'examen opérateur-dépendant.

Mais il existe des post-traitements informatiques comme la correction d'angle qui peut être une autre source d'erreur. Cette erreur n'est plus opérateur-

dépendante mais technique-dépendante. En effet le Doppler fournit le sens de déplacement des hématies, leurs vitesses schématisées par une couleur mais en aucun cas leur direction. Nous connaissons le sens du flux mais pas sa direction précise.

Dans une sténose, nous considérons donc que le jet post-sténotique est parallèle aux parois du vaisseau en aval de la lésion et adaptons nos corrections d'angles en fonction : ce qui est faux. Le jet post-sténotique n'est dans l'axe du vaisseau que si la sténose est centrée, ce qui est très rare. Ce jet fait donc un angle avec la paroi du vaisseau que le Doppler nous masque, pouvant induire en erreur des explorateurs avertis. Cette erreur est liée au principe même de la technique en dehors de tout réglage. L'examen est aussi « technique-dépendant ».

Quel que soit le mode Doppler utilisé, la couleur ne représente qu'une estimation de la vitesse de l'élément mobile et non l'élément mobile en lui-même.

## L'ÉCHOGRAPHIE DYNAMIQUE : LE B-FLOW [1-6]

Le mode B-flow est un mode d'exploration des flux en mode échographique n'utilisant pas l'effet Doppler. L'image est obtenue par soustraction d'images échographiques successives. La différence entre ces images correspond aux mouvements des globules rouges mais également aux mouvements des parois vasculaires, des valvules et de leurs piliers et aux mouvements d'éléments pathologiques comme un flap intimal d'une dissection ou d'une rupture de chape fibreuse ou d'un thrombus. Cette technologie permet la visualisation des flux dans l'ensemble du champ échographique, même à 90°, ce que ne permettait pas l'effet Doppler.

## COMPRENDRE L'ÉCHOGRAPHIE DYNAMIQUE OU B-FLOW

Les faisceaux incidents d'ultrasons sont nombreux et se succèdent. Pour soustraire une image « 1 » avec l'image suivante « 2 », il faut pouvoir différencier les ultrasons réfléchis issus de l'impulsion « 1 » de ceux réfléchis par l'impulsion « 2 » (*Schéma 1a*). En effet les ultrasons réfléchis reviennent plus ou moins vite selon la distance parcourue et nous ne pouvons jusqu'alors identifier ceux qui étaient consécutifs à « 1 » ou à « 2 ». Ceci est actuellement possible grâce à la codification des faisceaux incidents des ultrasons (*Schéma 1b*). Les ultrasons réfléchis sont alors décodés et attribués à la première ou à la seconde impulsion. Ainsi nous obtenons une imagerie des flux, dynamique, en mode échographique, sans faire appel à l'effet Doppler.

Nous avons la possibilité d'étudier l'image échographique et les flux, en profitant de l'excellente résolution de l'échographie (*Schéma 1c*). Nous pouvons



Schéma 1. – Comprendre l'échographie dynamique (B-flow) : codification des faisceaux incidents émis.

étudier les flux sans l'image échographique, ce qui est très pratique dans l'exploration des jonctions saphéniennes avec les réseaux profonds ou dans l'exploration de sténoses carotidiennes complexes (Schéma 1d).

## LES FLUX EN ÉCHOGRAPHIE DYNAMIQUE (B-FLOW)

Les flux sont représentés par les échos directs des éléments mobiles et non par leurs vitesses.

Dans des conditions de turbulences ou de vitesses extrêmes la représentation en couleur devient difficile et l'aliasing et l'overpainting masquent beaucoup d'informations. Dans tous les cas, le B-flow nous montrera les déplacements « hématie par hématie » avec précision. Dans les flux lents, comme dans une exploration veineuse par exemple, il permet un gain de temps certain et une précision intéressante, par exemple dans

l'étude du reflux valvulaire aux jonctions saphéniennes et des perforantes. Dans les flux rapides, il élimine toutes les limites du Doppler liées aux PRF, fréquences... Chaque hématie est suivie dans son déplacement comme dans les fistules artério-veineuses, les sténoses artérielles serrées ou dans le chenal d'un faux anévrisme.

### Flux physiologiques laminaires ou turbulents

Les globules se déplacent au sein du plasma en s'organisant de façon physiologique en flux laminaires sous forme de couches concentriques de vitesses différentes (Schéma 2). En pratique, un flux restant laminaire en aval d'une plaque calcifiée est rassurant là où l'apparition de turbulences attirera immédiatement l'attention. Il existe également des flux physiologiques turbulents, comme dans le bulbe ou l'origine de la carotide interne : flux bicolore ou tricolore en Doppler (Schéma 3).



Schéma 2. – Visualisation de flux laminaires ou turbulents en B-flow.



Schéma 3. – Flux B-flow dans le bulbe ou l'origine de la carotide interne (bicolore ou tricolore en Doppler).

### Flux pathologiques

Les flux peuvent être turbulents et les globules peuvent être suivis pas à pas dans leurs déplacements nous permettant de comprendre l'architecture d'une sténose. En mode B-flow, le jet post-sténotique est parfaitement identifiable au sein de turbulences ; or ce jet n'est pas dans l'axe du vaisseau car pour cela il faudrait que la plaque soit parfaitement centrée (Schéma 4). La visualisation directe du jet permet d'orienter le faisceau incident d'ultrasons pour qu'il soit le plus dans l'axe de ce jet et de réduire le volume d'échantillonnage au jet lui-même afin d'obtenir une mesure fiable des vitesses en

Doppler pulsé. La correction d'angle est adaptée sur le jet et non parallèlement aux parois du vaisseau au sein des turbulences (aliasing en Doppler couleur). L'erreur ici n'est que de quelques degrés mais peut être bien supérieure dans des cas de plaques non tubulaires (Schéma 5). La précision des mesures des sténoses en mode ECST rejoint la précision liée à la haute résolution de l'échographie.

Les lésions obstructives ne sont donc plus sous-estimées. La mesure des diamètres sous compression des thrombi, des aspects séquellaires se réalise dans le même temps que l'exploration des flux résiduels ou des flux de recanalisation.

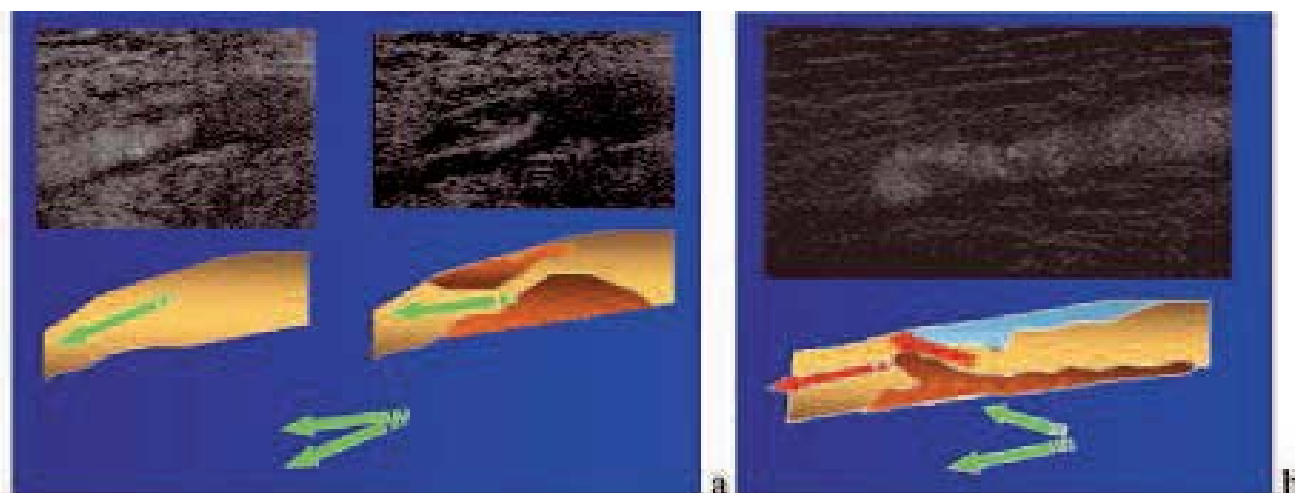


Schéma 4. – Jet post-sténotique au sein de turbulences (« a » photo de gauche) : la direction du jet visible en B-flow (« a » photo de droite) permet une orientation du faisceau incident d'ultrasons (b).



Schéma 5. – Le B-flow permet l'amélioration de l'information en orientant le faisceau incident d'ultrasons avec l'angle le plus faible possible par rapport à la sténose et en réduisant le volume d'échantillonnage au jet.

### Un autre flux turbulent : Le Vortex

La précision dans la mesure des flux devient essentielle dans l'étude des flux artériels. Le B-flow nous a permis de décrire un nouveau signe échographique et une nouvelle donnée hémodynamique que nous avons nommé Vortex ou tornade érythrocytaire (Schéma 6). Il se crée un véritable tourbillon en amont d'une plaque dans une artère ou en amont d'un thrombus dans une

veine s'il existe une différence de pression suffisante entre l'amont et l'aval de l'obstacle. Plusieurs conditions semblent nécessaires à l'apparition de cette différence de pression du tourbillon [7] et, en médecine vasculaire, deux critères semblent générateurs de cet écoulement tourbillonnaire : le degré de sténose et l'étiement du Vortex, c'est-à-dire la longueur de la sténose artérielle ou du thrombus.

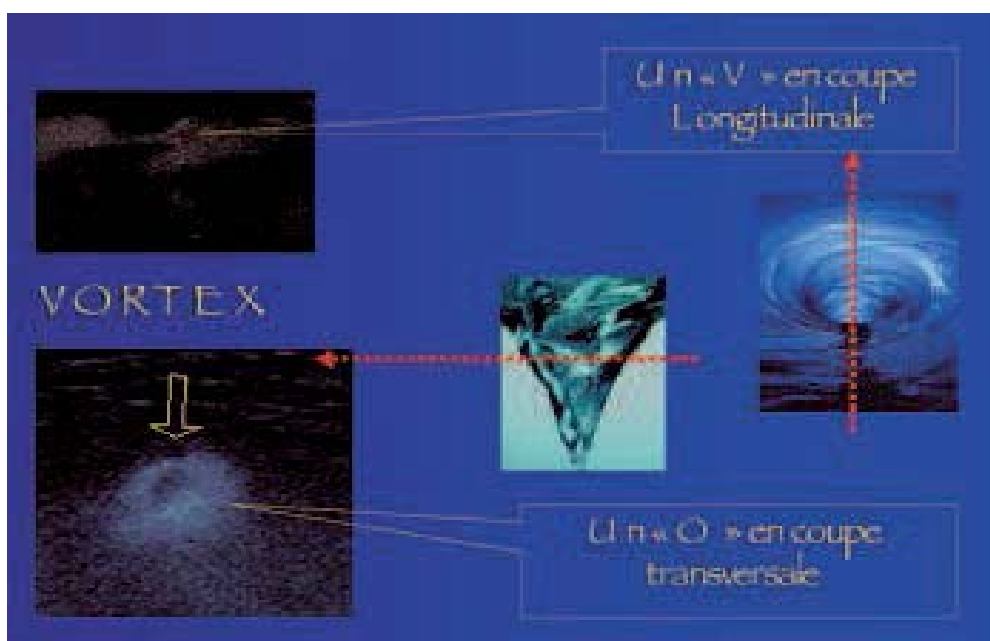


Schéma 6. – Vortex ou tornade érythrocytaire à la zone de convergence des flux, en amont de la sténose. Seul le B-flow montre les globules eux-mêmes et non leur représentation en couleur.

## COMMUNICATION

Les hématies se positionnent sur le pourtour de ce Vortex dessinant un « entonnoir d'échos » qui est visualisé en imagerie B-flow par un vide d'échos dans le centre du tourbillon se traduisant par un « V » en coupe longitudinale et comme un « O » en coupe transversale. Décrit dans les sténoses carotidiennes, ce Vortex semble être le siège de l'accélération maximale des vélocités. Il se situe à l'entrée de la plaque, à la zone de convergence des flux. Le Vortex décrit dans les sténoses artérielles existe également en amont d'un thrombus long, non occlusif, sur des veines collectrices comme la veine axillaire par exemple.

### Un gain de temps et d'informations

En B-flow, les flux lents ou très accélérés sont détectés sans débordement possible. Cette soustraction d'images échographiques successives empêche le flux de « baver » sur les parois en masquant ou réduisant l'importance d'un thrombus veineux ou d'une plaque athéromateuse artérielle. Aucune modification de paramétrage ne permet, par ailleurs, de « forcer » l'imagerie des flux comme en Doppler. Ainsi l'overpainting que l'on connaissait en Doppler n'est plus un facteur limitant. En Doppler le débordement des flux sur d'autres structures rend cette exploration « praticien-dépendant ». En effet nous pouvons tous, aisément, faire disparaître dans un flux Doppler un thrombus non occlusif grâce à l'existence de seuils réglables. Ce n'est pas le cas en mode B-flow, limitant ainsi ce caractère « opérateur-dépendant ».

Le B-flow permet de ne plus « jongler » avec l'orientation du volume d'échantillonnage et les réglages des modes Doppler, ces manipulations devenant fastidieuses lors de l'exploration des jonctions saphéniennes (différenciations entre insuffisance valvulaire préterminale ou terminale). Grâce au B-flow il semble possible de tout explorer en un même temps : les flux ascendants, descendants, physiologiques, pathologiques, rapides et lents le tout avec l'image échographique. Ceci facilite notamment l'étude des segments intervalvulaires, des perforantes (incontinentes ou de réentrée) et au niveau d'une insuffisance saphénienne.

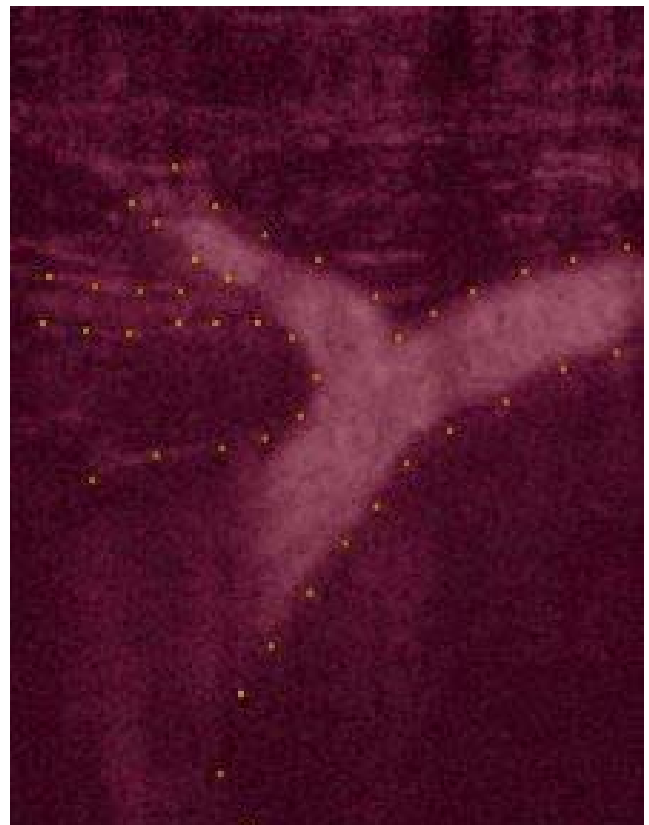


Photo 1. – En B-flow les flux sont visibles dans l'ensemble du champ échographique, ici à la jonction saphéno-fémorale.

### Visualisation des flux dans l'ensemble du champ échographique

Le flux peut être étudié avec ou sans fond échographique.

La visualisation sur une même image des flux et des parois permet une vue d'ensemble des flux dans le champ échographique. L'étude des jonctions saphéno-fémorale (JSF) et saphéno-poplitée (JSP) (schéma 7), dont la physiopathologie nous a été récemment expli-

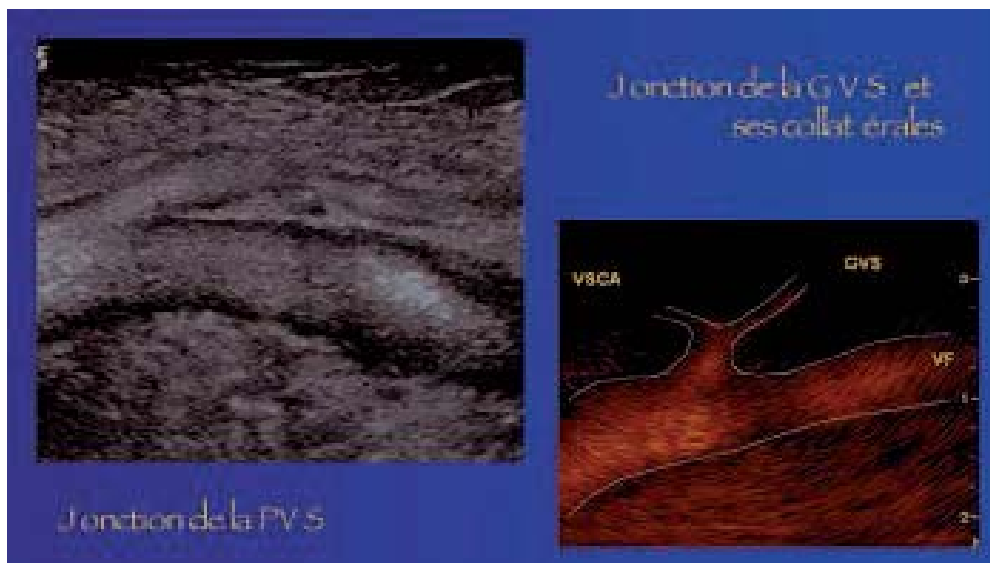

Schéma 7. – Visualisation en B-Flow sur une même image des flux et des parois des jonctions saphéno-poplitée et saphéno-fémorale.

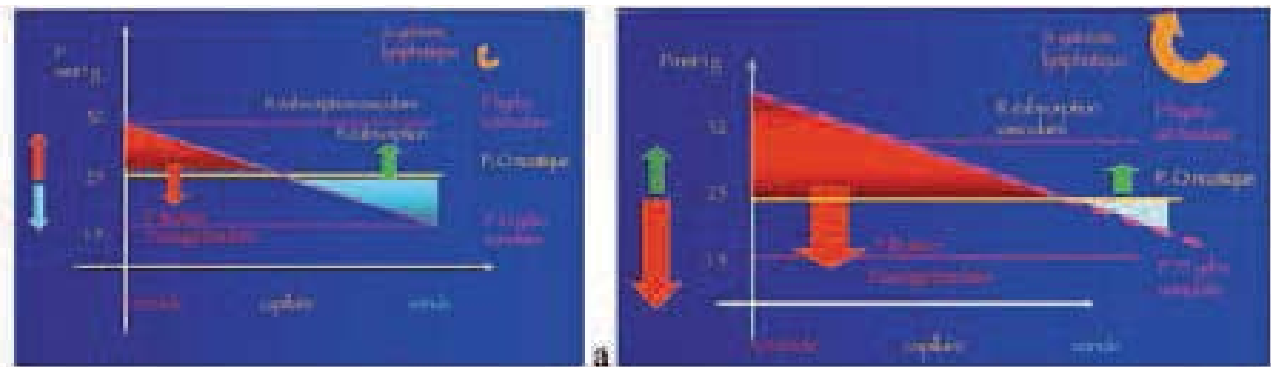


Schéma 8. – Variations des pressions dans le capillaire (physiologique : a ; avec reflux veineux responsable de l'augmentation de la pression hydrostatique du versant veinulaire : b).

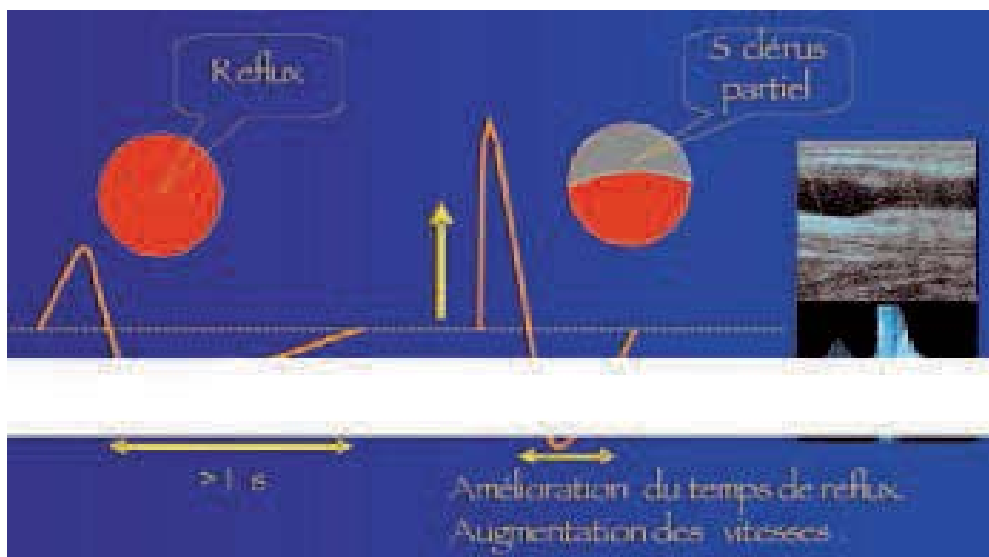


Schéma 9. – Sclérose partielle : diminution de l'hypertension veineuse et augmentation du reflux en « terme de vitesse ».

citée [8-11], devient aisée et même « plaisante » en pratique quotidienne.

### Les autres structures mobiles détectées par le B-flow

Les structures pariétales comme les parois, les valvules et leurs piliers, les plaques mobiles, un flap intimal sont mobiles et sont détectées par l'échographie dynamique. Cette technologie permettrait ainsi un renforcement des structures pariétales et endoluminales mobiles. En pratique, ces structures mobiles pariétales sont représentées au sein même des flux. L'exploration des valvules lors des manœuvres de chasse et l'étude de leurs continences aux JSF ou JSP en sont facilitées. Il est possible, grâce à une coupe oblique au Scarpa, de visualiser la JSF, ses collatérales et la valvule terminale permettant d'établir le niveau de l'insuffisance veineuse aux jonctions en déterminant si cette insuffisance est due à l'insuffisance de la valvule terminale ou de la valvule pré-terminale.

Le renforcement des structures endoluminales et pariétales permet une meilleure visualisation de la thrombose, de son adhésion aux parois, de sa mobilité et de son échostructure.

## L'HYPERTENSION VEINEUSE

La maladie veineuse est une maladie hypertensive et la question est : comment traiter cette hypertension veineuse (HTV) ? Nous connaissons l'hypertension artérielle, l'hypertension portale, l'hypertension intracrânienne ou l'hypertension artérielle pulmonaire. Dorénavant, lorsque nous explorons un patient pour une maladie veineuse, nous devons également réfléchir en terme d'hypertension veineuse. Cette hypertension est la source de beaucoup de symptômes fonctionnels ou organiques. Le reflux veineux est douloureux par la distension pariétale qu'il induit et par l'augmentation de la pression au niveau du capillaire (Schéma 8).

Ainsi, lors d'une sclérose échoguidée à la mousse, nous nous apercevons que les patients sont soulagés alors que le sclérosé est partiel et que les vitesses du reflux augmentent. Comme dans une sténose, les vitesses augmentent mais le reflux se raccourcit. Ce sclérosé crée une différence de pression qui va limiter la pression du reflux, soulageant les capillaires de cette surpression veineuse capillaire (Schéma 9). Ce qui est délétère dans une artère devient bénéfique dans une varice des membres inférieurs.

**COMMUNICATION**

Une exploration doit établir le niveau de l'insuffisance veineuse et son mécanisme (*Tableau I*) pour permettre un choix de traitements dans l'éventail thérapeutique dont nous disposons (échoscclérose à la mousse, compression, contention, laser endoveineux, Closure<sup>®</sup>, chirurgie : crossectomie ou non).

Dans l'insuffisance veineuse superficielle, s'agit-il d'une hypertension veineuse par insuffisance de la valvule terminale de la jonction (HVS t), par insuffisance de la valvule pré-terminale (HVS pt), par insuffisance d'une valvule isolée (HVS vi) ou par un effet siphon de collatérales disparaissant à la compression sélective (HVS coll) ?

Dans l'insuffisance veineuse profonde (IVP) s'agit-il d'une hypertension veineuse primaire ou secondaire (HVP I ou HVP II) ?

Dans l'insuffisance veineuse d'effort (HVE), nous connaissons les compressions pathologiques extrinsèques (HVEce) mais il existe également ces hypertensions liées à des lésions itératives (HVEi) se majorant à l'effort en oscillant entre un aspect asymptomatique au repos devenant symptomatique à l'effort. Le traitement de ces hypertensions d'efforts bénéficie depuis quelques années de l'apport de la compression progressive.

Bien évidemment tous ces mécanismes peuvent être croisés : nous parlerons alors d'hypertension veineuse mixte (HVM).

**TECHNOLOGIE XCROSS-BEAM**

Des limites existent à l'échographie comme l'effet de tangence. Les ultrasons diffusent sur une interface tangentielle et ne sont pas réfléchis. Il existe donc des cônes d'ombres notamment sur les parois latérales d'un vaisseau en coupe transversale. De la même façon, des plaques ou thrombi calcifiés créent des

cônes d'ombres. Il en est de même des interpositions aériques comme celles que nous créons lors d'un traitement endoveineux à la mousse.

Ces limites sont atténuées par le Xcross-Beam, nouvelle technique d'acquisition de l'image. Les faisceaux incidents d'ultrasons ne sont plus parallèles entre eux mais croisés. L'effet de tangence en est diminué puisqu'il existe une réflexion possible des ultrasons. Les cônes d'ombres se transforment en « traits d'ombres » (*Schéma 10*). Il existe ainsi une nette amélioration de la résolution spatiale. En pratique, dans la sclérose échoguidée à la mousse, technique de traitement des axes saphéniens, la visualisation de l'aiguille au sein de la lumière veineuse, la visualisation du veino-spasme, d'une éventuelle dissection intimale ou d'une extravasation postérieure restent des éléments de sécurité.

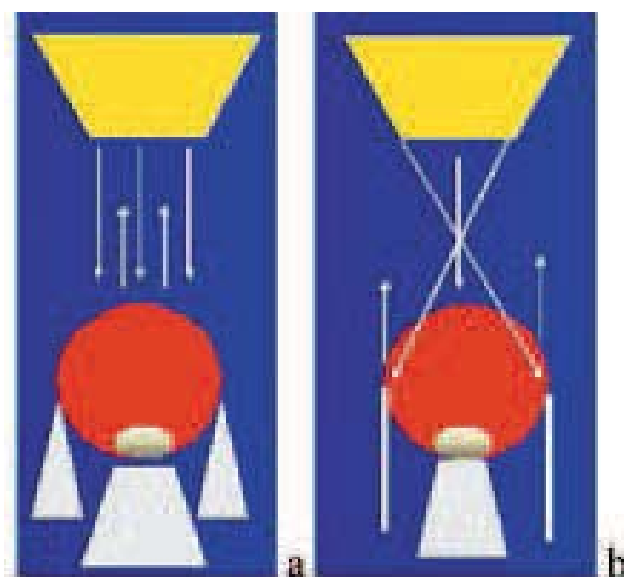


Schéma 10. - Le Xcross-Beam (b) permet une réflexion des ultrasons. Les cônes d'ombres se transforment en « traits d'ombres ».

HVS : Insuffisance veineuse superficielle :	
Terminale	HVS t
Pré-terminale	HVS pt
Par lésion valvulaire isolée	HVS vi
Effet siphon de collatérales incontinentes	HVS coll
IVP : Insuffisance veineuse Profonde :	
	HVP I et HVP II
HVE : Insuffisance musculaire d'effort :	
Hypertension par lésions itératives	HVE i
Compression pathologique extrinsèque	HVE ce
HVM : Insuffisance veineuse mixte :	
	HVM

Tableau I. - Classification de l'hypertension veineuse.



## SPECKLE REDUCTION IMAGING: SRI [12-14]

D'autres artefacts ont pu être limités, améliorant ainsi la qualité de l'imagerie échographique. Ces artefacts, que l'on nommait « mouchetures » ou « bruits », obscurcissaient les images échographiques. Ce sont des interférences complexes créées par des réflecteurs de plus en plus proches et que la résolution des systèmes échographiques ne permettait pas d'éliminer.

Le SRI est un algorithme de post-traitement de l'image échographique qui améliore la résolution de contraste, la netteté générale de l'image sans perte ni au niveau de la trame ni dans la résolution de détail en renforçant les contours et bordures. L'image apparaît « lissée ».

Dans l'étude de l'architecture des plaques carotidiennes, cet algorithme permet une meilleure visualisation de l'échogénéicité, de l'homogénéité de la plaque. Les coeurs hypoéchogènes (lipidiques, hémorragiques...) et la chape fibreuse qui les empêche d'emboliser peuvent être mesurés et traités en fonction [15-36].

L'exploration de l'adhésion du sommet d'un thrombus à une paroi ou d'une ectasie veineuse s'en trouve facilitée. Le segment inter valvulaire à la JSF et ses collatérales apparaissent plus nettement (Schéma 11).

## CONCLUSIONS

Les limites de l'échographie comme l'effet de tangence ou les cônes d'ombres sont atténuées par le Xcross-Beam, technique d'acquisition de l'image, et les bruits par le SRI qui est un post-traitement informatique.

L'échographie dynamique, le B-flow, permet la visualisation des flux dans tout le champ échographique. Les images obtenues ne sont plus la résultante d'un choix entre l'échographie et le Doppler mais la visualisation en un même temps des flux et des structures environnantes.

Quelles que soient les vitesses des flux étudiés, le B-flow visualise le globule en déplacement avec une très haute résolution. Cette amélioration de la résolution spatiale permet des mesures plus fiables à haute vélocité des sténoses, du chenal d'un faux anévrisme ou du chenal d'une dissection. Cette haute résolution permet une exploration de tous les flux et des structures pariétales (valvules et perforantes), ce qui se traduit en pratique courante par des explorations veineuses plus rapides et moins laborieuses avec des informations médicales supplémentaires modifiant nos diagnostics et nos thérapeutiques. Le B-flow permet la détection de flux lents ou très accélérés puisque les flux sont représentés par les échos directs des éléments mobiles et non par leurs vitesses.

Son utilisation quotidienne dans l'exploration des réseaux veineux ou artériels nous montrera d'autres signes échographiques, comme c'est le cas du Vortex, nous renseignera sur des mécanismes physiopathologiques avec plus de précision comme l'étude des jeux valvulaires aux jonctions saphéniennes, en diminuant le caractère opérateur-dépendant de nos explorations.

Il nous faudra être vigilants, confiants et persévérants pour aborder une nouvelle approche de notre quotidien.

## RÉFÉRENCES

1. Yan Y.W., Shung I. Ultrasonic backscatter flowing whole blood : dependance on shear rate and hematocrit. *J Acoust Soc Am* 1988 ; 84 : 52-8.
2. Chiao R. « B-mode blood flow imaging ». *J Acoust Soc Am* 2001 ; 109 : 2360-5.
3. Henri P., Tranquart F. Imagerie ultrasonore du sang circulant par le mode B-flow. *J Radiol* 2000 ; 81 (4) : 465-7.
4. Weskott H.P. Blood flow imaging within small tubes : B-flow in comparison to color, power, pulse wave Doppler and CT : a phantom study. *Radiology* 2000 ; nov. : 394-5.



Schéma 11. – Le Speckle Reduction Imaging (SRI) est un algorithme de post-traitement de l'image échographique. L'image apparaît « lissée »

5. Siegel B., Machi J., Beitler J.C., Justin J.R., Coelho J.C.U. Variable ultrasound echogenicity in flowing blood. *Science* 1982 ; 218 : 1321-3.
6. Weskott H.P. B-flow : a new method for detecting blood flow. *Ultraschall Med* 2000 ; 21 : 59-65.
7. Petitjeans P., Bottausci F. Structures tourbillonnaires étirées : les filaments de vorticité. UMR CNRS 7636.
8. Pieri A., Vannuzzi A., Duranti A. Rôle central de la valvule pré-ostiale de la saphène interne dans la genèse des varices tronculaires des membres inférieurs. *Phlébologie* 1995 ; 48 : 227-37.
9. Lemasle P., Uhl J.F., Lefevre-Vilardebo M., Baud J.M., Gillot C. Veines lympho-ganglionnaires inguinales. Aspects anatomiques et échographiques. Conséquences sur la définition de la néogénèse. *Phlébologie* 1999 ; 52 : 263-8.
10. Vin F., Lemasle P., Lefevre-Vilardebo M., Uhl J.F. Niveau de reflux de la veine grande saphène : indications thérapeutiques. *Phlébologie* 2004, 57 : 255-9.
11. Gillot C. Atlas anatomique des dispositifs veineux superficiels des membres inférieurs. Éditions Phlébologiques Françaises. 1998.
12. Wagner R.F., Insana M.F., Smith S.W. Fundamental correlation lengths of coherent speckle in medical ultrasound images. *IEEE Trans Ultrason Ferroelect Freq Contr* 1998 ; 35, n° 1.
13. Loupas T., Mc Dicken W.N., Allan P.L. An adaptative weighted median filter for speckle suppression in medical ultrasound images. *IEEE Trans Ultrason Circuits Syst* 1989 ; 36 : 129-35.
14. Donoho D.L. Noising by soft-thresholding. *IEEE Trans Inform Theory* 1995 ; 41 : 613-27.
15. Bassiouny H.S., Sakaguchi Y., Mikucki S.A. et al. Juxtalumenal location of plaque necrosis and neotransformation in symptomatic carotid stenosis. *J Vasc Surg* 1997 ; 26 : 585.
16. Pedro L.M., Fernandes e Fernandez J., Pedro M.M., Goncalves I., Dias N.V., Fernandes e Fernandes R., Carneiro T.F., Balsinha C. Ultrasonographic risk score of carotid plaques. *Eur J Vasc Endovasc Surg* 2002 ; 24 : 492-8.
17. Simon A., Giral P., Levenson J. Extracoronary atherosclerotic plaque at multiple sites and total coronary calcification deposit in asymptomatic men. *Circulation* 1995 ; 92 : 1414-21.
18. Carr S.C., Farb A., Pearce W.H., Virmani R., Yao J.S. Activated inflammatory cells are associated with plaque rupture in carotid artery stenosis. *Surgery* 1997 ; 122 : 757-63 ; discussion : 763-4.
19. Reilly L.M., Lusby R.J., Hughes L. et al. Carotid plaque histology using real-time ultrasonography *Arm J Surg* 1983 ; 146 : 188-93.
20. El Bargouty N., Geroulakos G., Nicolaides A., Androulakis A., Bahal V. Computed-assisted carotid plaque characterisation. *Eur J Vasc Endovasc Surg* 1995 ; 9 : 389-93.
21. Goncalves I., Moses J., Pedro L.M., Dias N., Fernandes J. Echolucency of carotid plaques correlates with plaque cellularity. *Eur J Vasc Endovasc Surg* 2003 ; 26 : 32-8.
22. Schumacher H., Kaiser E., Schnabel P.A. Immunophenotypic characterisation of carotid plaque : increased amount of inflammatory cells as an independent predictor for ischaemic symptoms. *Eur J Vasc Endovasc Surg* 2001 ; 21 : 494-501.
23. Merritt C., Bluth E. Ultrasound identification of plaque composition. *Diagnostic Vascular Ultrasound*. London : Edward Arnold, 1992 ; 213.
24. Grey-Weale A.C., Graham J.C., Burnett J.R. et al. Carotid artery atheroma : comparison of preoperative B-mode ultrasound appearance with carotid endarterectomy specimen pathology. *J Cardiovasc Surg* 1998 ; 29 : 676-81.
25. Lusby R., Ferrell L., Ehrenfeld W. et al. Carotid plaque hemorrhage: its role in production of cerebral ischaemia. *Arch Surg* 1982 ; 114 : 1479.
26. Feeley T., Leen E., Colgan M. et al. Histologic characteristics of carotid artery plaque. *J Vasc Surg* 1991 ; 13 : 719-24.
27. Barnett H. Lessons from symptomatic carotid stenosis of interest in considering asymptomatic disease. In : Bernstein E., Callow A. et al. Eds. *Cerebral Revascularisation*. London : Med-Orion, 1993 ; 486.
28. Polak J.F., Shemanski L., O'Leary D.H. et al. Hypochoic plaque at US of the carotid artery : an independent risk factor for incident stroke in adults aged 65 years or older. Cardiovascular Health study. *Radiology* 1998 ; 208 : 649-54.
29. Grondoldt M.L.M. Ultrasound and lipoproteins as predictors of lipid-rich, rupture-prone plaques in the carotid artery. *Arterioscler Thromb Vasc Biol* 1999 ; 19 : 2-13.
30. El Bargouty N., Nicolaides A., Bahal V., Geroulakos G., Androulakis A. The identification of the high risk carotid plaque. *Eur J Vasc Surg* 1996 ; 11 : 470-8.
31. Grondoldt M.L., Nordestgaard B.G., Schroeder T.V., Vorstrup S., Sillesen H. Ultrasonic echolucent carotid plaques predict future strokes. *Circulation* 2001 ; 104 : 68-73.
32. Lusby R. Plaque characterisation: does it identify high risk groups ? *Cerebral Revascularisation*. London : Med-Orion, 1993 : 166.
33. Geroulakos G., Ramaswami Y., Nicolaides A. et al. Characterisation of symptomatic and asymptomatic carotid plaques using high-resolution real-time ultrasonography. *Br J Surg* 1993 ; 80 : 1274-7.
34. Geroulakos G., Domjan J., Nicolaides A. et al. Ultrasonic carotid artery plaque structure and the risk of cerebral infarction on computed tomography. *J Vasc Surg* 1994 ; 20 : 263-6.
35. Johnson J.M., Kennely M.M., Decesare D. Natural history of asymptomatic carotid plaque. *Arch Surg* 1995 ; 120 : 1010-2.
36. Bock R., Gray-Weal A., Mock P. et al. The natural history of asymptomatic ulcerative lesions of the carotid artery. *J Vasc Surg* 1993 ; 113 : 52.